

„Der will **nur spielen** ...!“

Hundebissverletzungen des Gesichtes

Autoren_Dr. Andreas Meiß, Ina M. Lütkemeyer-Meiß, Ravensburg

_Bei ca. 4,8 Mio. in der BRD gemeldeten Hunden beträgt die Anzahl der registrierten Hundebissverletzungen ca. 30.000/Jahr. Von einer ca. 5-mal so hoch liegenden Dunkelziffer ist auszugehen. Die Hälfte der betroffenen Personen sind Kinder. Hier ist im Kleinkindalter meist der zentrale Gesichtsbereich betroffen. In den häufigsten Fällen (80%) ist der Hund dem Opfer bekannt oder stammt direkt aus dem Umfeld der Familie.¹

Die Kraft eines Hundekiefers (50–100 kg/cm²) erklärt die Schwere der resultierenden Verletzungen, die von Schürfwunden bis zu Ablederungen mit Substanzverletzungen oder Frakturen reichen. Hundebissverletzungen des Gesichtes nehmen im Rahmen der Gesichtsdefektverletzungen eine Sonderstellung ein. Die besondere Problematik ergibt sich aus der Kombination von Gewebe- und Funktionsverlust sowie der Infektionsproblematik in der anatomischen Einheit Gesicht. Hinzu kommt die psychische Verletzung durch eine primäre Entstellung des Gesichtes. Hier liegen, wie nirgendwo

sonst am menschlichen Körper, anatomische Strukturen wie Haut, Muskulatur, Nerven, Gefäße etc. in einer funktionellen Einheit auf engstem Raum zusammen. Bereits kleine Defekte können zu großen funktionellen und ästhetischen Defiziten führen.²

_Anatomie des Gesichtes

Im Bereich des Gesichtes werden grundsätzlich unterschieden:

- a) mimische Muskulatur in oberflächlicher Lage mit einer engen Beziehung zur Gesichtshaut, und
- b) Kaumuskulatur in tiefer Lage, die eine Bewegung des Unterkiefers gegen den Oberkiefer ermöglichen.

Die mimische Muskulatur stellt eine Einheit her, die von mehr als 26 Einzelmuskeln gebildet wird. In ihrem Zusammenspiel ist sie verantwortlich für die Vielfalt des Mienenspiels. Dieses ermöglicht uns den Ausdruck von Gefühlen und macht über den Gesichtsausdruck unsere Individualität aus (Abb. 1–3).

Abb. 1 und 2_ Mimische Muskulatur (Waldeyer, Anatomie des Menschen, de Gruyter, 17. Aufl. 2003).

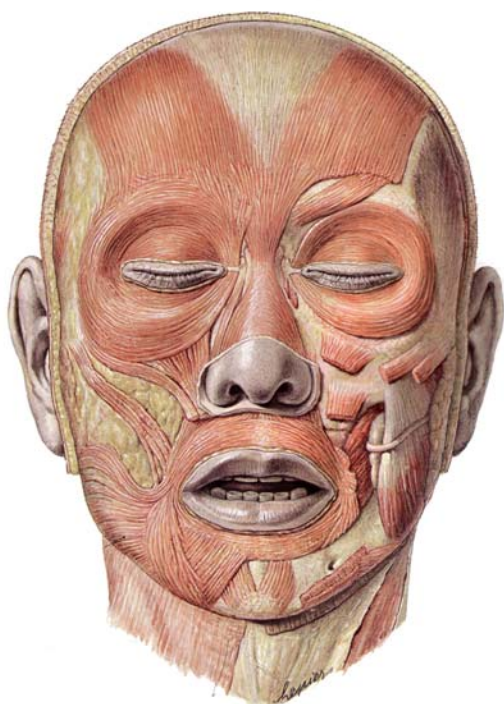


Abb. 1

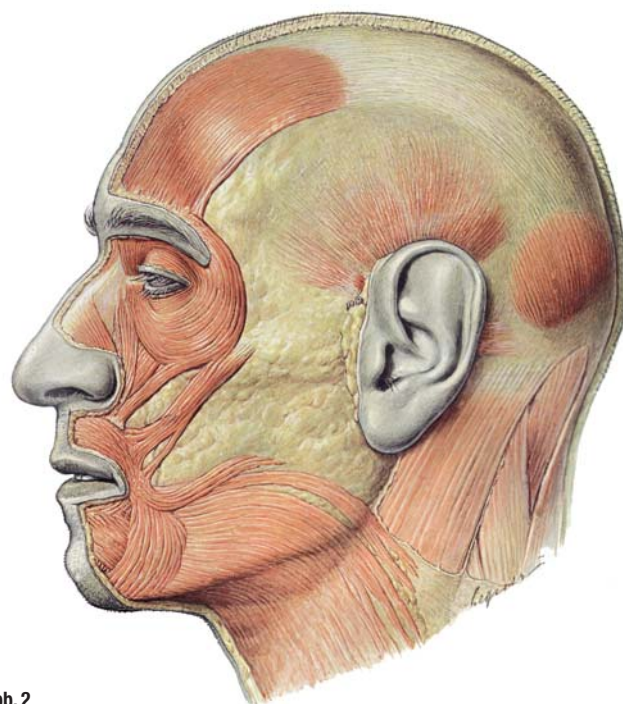


Abb. 2

Die Innervation der mimischen Muskulatur erfolgt aufgrund ihrer Abstammung vom 2. Schlundbogen durch den N. facialis (VII) (Abb. 4).

Die arterielle Versorgung erfolgt über die A. carotis externa und ihre ventralen und dorsalen Äste (Abb. 5).

Die venöse Entsorgung des Gesichtsbereiches erfolgt im Wesentlichen über die gleichnamigen Venen aus dem Gebiet der A. carotis communis durch die Vv. jugularis interna und externa.

Unter infektiologischen Gesichtspunkten ist hier besonders auf die Möglichkeit der Keimverschleppung von der äußeren Nase und der Oberlippe über die V. angularis und V. ophthalmica sup. zum Sinus cavernosus zu achten (Abb. 6).

Zur Darstellung der Komplexität von Verletzungen haben wir das Gesicht in Funktionseinheiten aufgeteilt:

Auge

- _ Tränendrüse
- _ Tränenpünktchen, Tränenkanälchen
- _ Lidschlag, Lidschluss, Transport Tränenflüssigkeit
- _ Augenbrauen
- _ Med. und lat. Lidbändchen

Nase

- _ Naseneingang
- _ Nasensteg
- _ Nasenflügel
- _ Nasolabialwinkel
- _ Nasolabialfalte
- _ Ansatz M. procerus

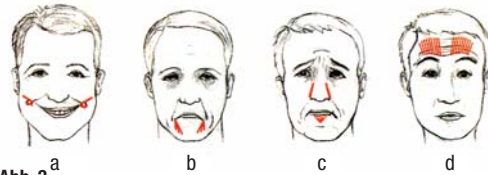


Abb. 3^a

Mund

- _ M. orbicularis oris: muskuläre Grundlage der Lippen
 - Verantwortlich für mechanisch komplizierte Funktionen wie Sprechen, Pfeifen, Saugen etc.
 - Einziehung des Lippenrotes bei Lippenschluss
 - Herabziehung der Nasenscheidewand
 - Hervorschieben der Lippen („Mm. Incisivi“)
- _ M. buccinator: muskuläre Grundlage der Wange
 - Kaufunktion, Posaunenmuskel
- _ Corpus adiposum buccae (Bichat'scher Wangenfettpfropf): nimmt besonders aus ästhetischen Gesichtspunkten eine Sonderstellung ein:
 - Kontur und Halt der Wange
- _ M. depressor nasi:
 - Herabziehung der Nasenscheidewand

Ohr

Mimische Muskulatur

Jede Verletzung nur einer dieser Funktionseinheiten hat nicht nur ästhetische, sondern auch funktionelle Einschränkungen zur Folge. Betrifft die Verletzung mehrere Einheiten, sind die Auswirkungen entsprechend umfangreicher. Die Therapie orientiert sich daher, wenn es der Umfang der Verletzung zulässt, primär an der Rekonstruktion der Funktionseinheiten.

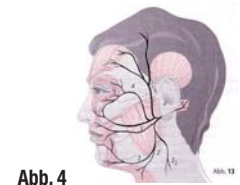


Abb. 4

Abb. 3_ Physiognomische Funktion der mimischen Muskulatur: a) Lachen, b) depressive Stimmung, c) Weinen, d) Erstaunen (Waldeyer, Anatomie des Menschen, de Gruyter, 17. Aufl. 2003).

Abb. 4_ N. facialis und seine Verteilung im Gesicht (Weerda, Plastisch-rekonstruktive Chirurgie im Gesichtsbereich, Thieme, 1999).

Abb. 5_ Arterielle Versorgung (Sobotta, Atlas der Anatomie des Menschen, Bd. 1, U & S, 18. Aufl. 1982).

Abb. 6_ Venöse Entsorgung (Sobotta, Atlas der Anatomie des Menschen, Bd. 1, U & S, 18. Aufl. 1982).

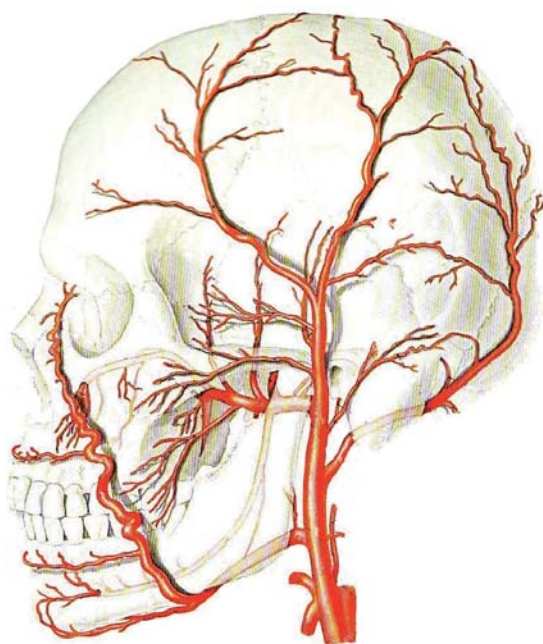


Abb. 5

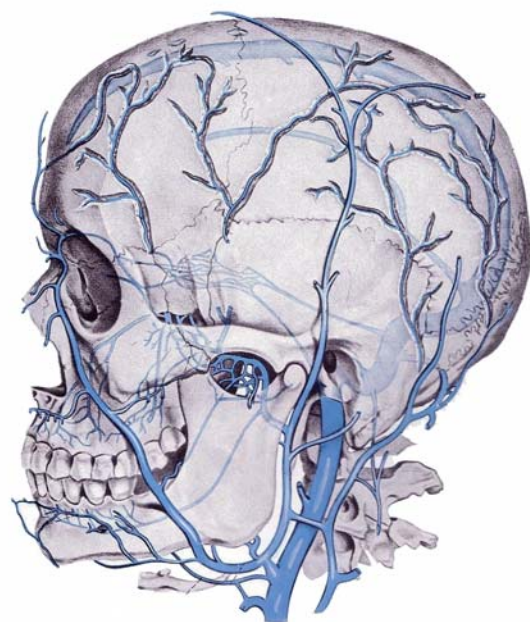
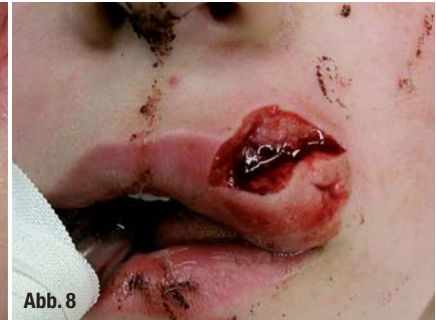
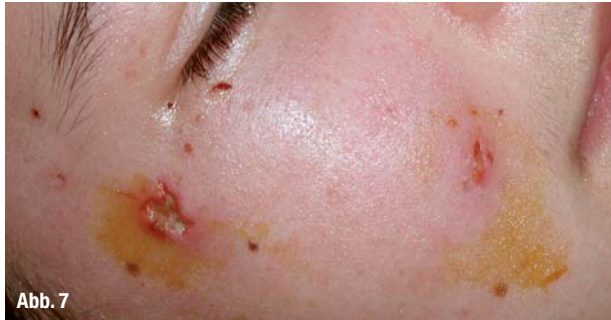
Abb. 6

Abb. 7_ Stadium I.

Abb. 8_ Stadium II prä OP.



In Modifizierung der Stadieneinteilung der Hundebissverletzungen nach Lackmann³ können die Verletzungen im Gesichtsbereich folgendermaßen eingeteilt werden:

Stadieneinteilung der Hundebissverletzungen des Gesichts	
Stadium	Ausdehnung
I	Haut, ggf. Subkutis (Abb. 7)
II	I + Faszie oder Muskulatur (Abb. 8, 9) Cave keine Faszie bei M.M.
III	II + Substanzdefekt (Abb. 10, 11)
IVa	III + Gefäß- oder Nervenverletzung
IVb	III + Knochen- oder Organdefekt

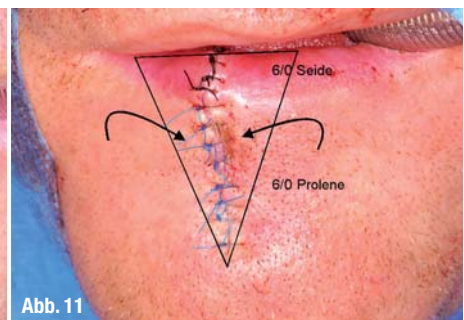
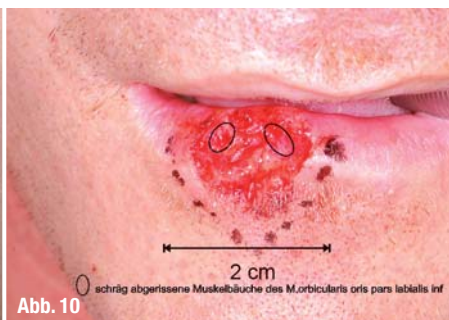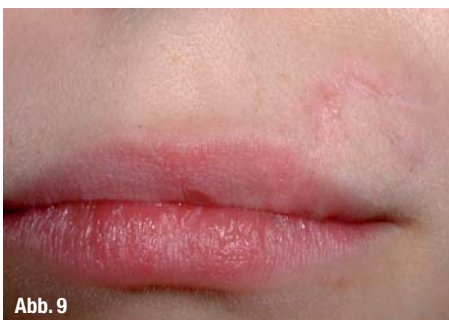Das therapeutische Vorgehen kann sich an der Stadieneinteilung orientieren. Wobei insbesondere bei Gesichtsverletzungen die Indikation zur Versorgung in Narkose großzügig gestellt werden sollte, da die kosmetischen Ergebnisse besser und die Infektionsraten geringer sind.

Therapie der Hundebissverletzungen nach Stadieneinteilung	
Stadium	Therapie
I	Säuberung, Desinfektion
II	chirurgische Wundversorgung, Drainage, Antibiotikatherapie
III	plastisch-ästhetische Gesichtschirurgische Rekonstruktion, AB
IVa	mikrochirurgische Rekonstruktion, AB
IVb	ggf. Replantation, Verschiebelappen, Hauttransplantation, AB

Abb. 9_ Stadium II, Verlauf.

Abb. 10_ Stadium III prä OP.

Abb. 11_ Stadium III post OP.



_ Infektion

Grundsätzlich breiten sich Infektionen im Bereich der mimischen Muskulatur schnell in die Tiefe aus. Dies ist durch das Fehlen eines Fascienüberzuges begründet. Lokale Infektionen nach Hundebissverletzungen treten fast immer frühzeitig innerhalb von 12 Stunden auf.

Die wichtigsten Erreger sind:

- _ 70% Staphylococcus aureus
- _ 50% Pasteurella species

Bei Mischinfektionen finden sich zusätzlich Streptokokken, Staphylokokken und Anaerobier (Bacteroides, Clostridien).⁴

Eine systemische Antibiotikatherapie sollte erfolgen bei:⁵

- _ Verletzungen ab Stadium II
- _ Kleinkindern (unter 2 Jahren)
- _ perioralen Bissverletzungen
- _ Wunden älter als 12 Stunden.

Bewährt haben sich Beta-Lactamase-stabile Penicilline wie z.B. Kombinationen aus Amoxicillin und Clavulansäure oder einem Cephalosporin der 2. Generation. Eine Korrektur der Therapie kann nach Vorliegen des Antibiogrammes und einer Resistenzbestimmung aufgrund des primären Wundabstriches erfolgen.⁶

_ Tetanus

Die Abklärung des Impfstatus des Patienten ist selbstverständlich. Bei einer Inzidenz für Tetanusinfektionen in Europa von ca. 1:1 Mio. Einwohner im Jahr und

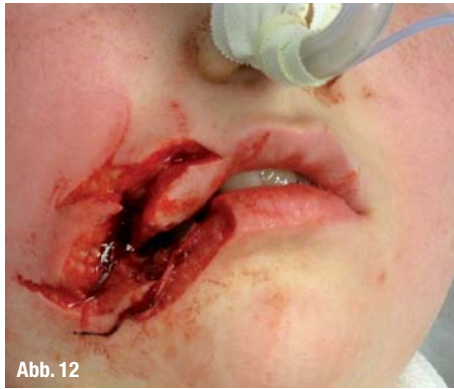

Abb. 12

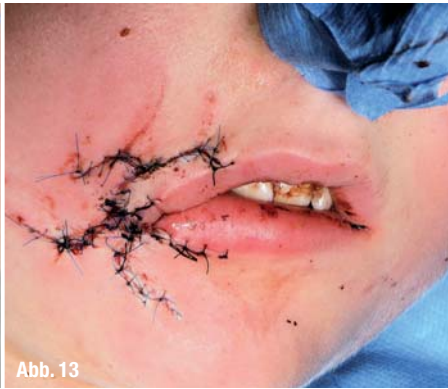

Abb. 13

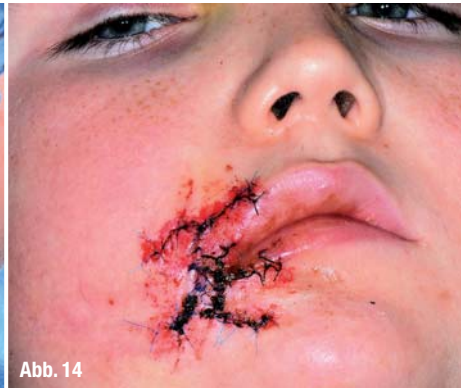

Abb. 14

Abb. 12_ Situs intraoperativ, Stadium IVa.

Abb. 13_ Situs postoperativ.

Abb. 14_ Verlauf vor stat. Entlassung.

einer Letalität von 50% kann nicht deutlich genug darauf hingewiesen werden.

„Spezialfall Tollwut

Der Impfstatus des Tieres ist bei jeder Bissverletzung zwingend zu ermitteln. Deutschland gilt hinsichtlich der Haustierhaltung generell als frei von Tollwut. Bei Bissen durch Wildtiere und Haustiere, die nicht in Deutschland geboren wurden, besteht allerdings die Gefahr eine Tollwutinfektion. Diese Fälle sollten umgehend einer chirurgischen Unfall-Ambulanz zugewiesen werden.

„Leitlinien“ bei Hundebissverletzung des Gesichts

- _ Stadieneinteilung der Verletzung (Modifizierte Einteilung nach Lackmann)
- _ Abklärung des Impfstatus Tetanus
- _ Abklärung Tollwutimpfung Hund
- _ Wundversorgung in Abhängigkeit von der Stadieneinteilung nach folgenden Maßgaben:
 - Wundabstrich
 - möglichst zeitnahe Versorgung
 - operative Versorgung möglichst in adäquater Narkose
 - primär plastisch-ästhetische Rekonstruktion unter funktionellen Gesichtspunkten
 - Wundrandausschneidungen möglichst vermeiden, nur vorsichtige Wundrandanpassung
 - Antibiotikaabdeckung
- _ Engmaschige postoperative Kontrolle
- _ Frühzeitige funktionelle Nachbehandlung (Physiotherapie, Logopädie, Übungsprogramm)
- _ Nachkorrekturen.

_ Fallbeschreibung

Dargestellt wird der Fall eines 13-jährigen Jungen, der vom Hund eines Bekannten ins Gesicht gebissen wurde (Abb. 12).

Anamnese:

- _ Der Junge wurde im Spiel von dem Hund ange-

sprungen. Dieser verbiss sich in den Bereich des rechten Mundwinkels. Dabei kam es zu einer ausgedehnten Defektverletzung von Ober- und Unterlippe, der Wange und der Mundschleimhaut sowie Abschürfungen im Bereich der Nasenwurzel, Stirn und ventralen Halsseite.

- _ Der Hund war nach Auskunft der Besitzer bisher nie auffällig geworden.
- _ Eine gültige Tollwutschutzimpfung des Hundes konnte nachgewiesen werden.
- _ Ausreichender Tetanusschutz des Kindes bestand.

Befund:

- _ ca. 3,5 x 3 cm große Defektverletzung der Oberlippe
- _ ca. 4,5 x 3 cm der Wange und Totalverlust des rechten Mundwinkels und Teilverlust der Unterlippe
- _ ca. 3 x 2 cm der Wangenschleimhaut Vestibulum oris des Ober- und Unterkiefers
- _ Perforation der Unterlippe
- _ Abriss der A. labialis inf. und der V. labialis inf.
- _ Lippenschluss, Lippenspitzen etc. aufgehoben.

Diagnose:

Hundebissverletzung Stadium IVa mit Defektverletzung im Bereich der mimischen Muskulatur. Betroffen waren M. orbicularis oris, M. depressor anguli oris, Anteile des M. risorius, M. levator anguli oris und des M. zygomaticus major.

Therapie:

Sofortige operative Versorgung in Vollnarkose wie folgt:

Zur Rekonstruktion des Mundwinkels erfolgte eine modifizierte Bernard-Fries-Plastik⁷, wobei das Material aufgrund der Defektverletzung der Oberlippe nicht von kranial, sondern überwiegend von kaudal-mental mobilisiert wurde.

Die Lippenrekonstruktion erfolgte in Anlehnung an die gefäßgestielte advancement Lappenplastik nach Goldstein.^{8,9} Zusätzlich wurde von enoral für das Lippenrot des Mundwinkels ein dorsal gestielter enoraler Schleimhautlappen aus dem Vestibulum oris präpariert.

Das Hauptproblem bestand in der Unterbrechung und Defektverletzung der funktionellen Mundmus-

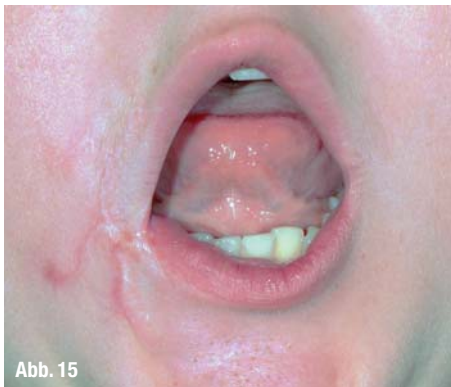

Abb. 15

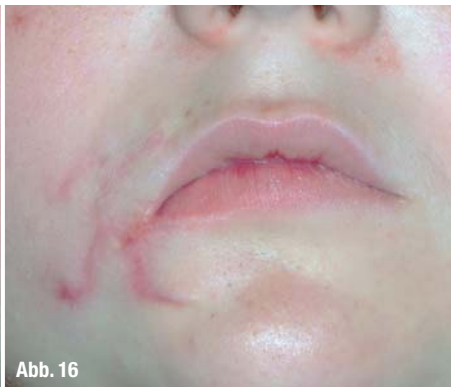

Abb. 16

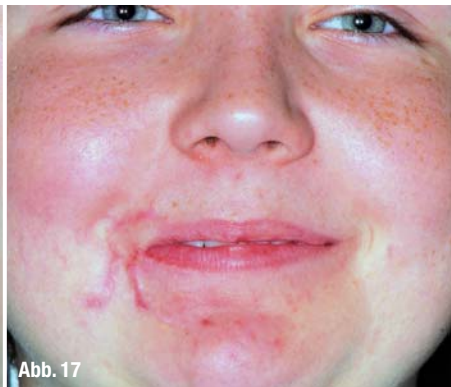

Abb. 17

kulatur, insbesondere hier der annähernd 50%ige Verlust des M. orbicularis oris pars labialis inferioris mit Totalverlust des Modiolus (s. Funktionseinheit Mund).

Zur Rekonstruktion des muskulären Blattes des M. orbicularis oris wurden Anteile des M. mentalis kaudal abgesetzt und nach laterokraniel umgeschlagen. Bei der Nachbildung des Modiolus wird dieser Anteil mit dem zur Wiederherstellung des Oberlippenanteils des M. orbicularis oris kranial abgesetzten Anteils des M. levator anguli oris rechts vernäht. So gelingt ohne wesentliche Einengung der Mundspalte eine funktionell und ästhetisch ansprechende Wiederherstellung der orofazialen Einheit (Abb. 13).

Unter systemischer Antibiotikaabdeckung mit Augmentan (n. KG) und lokaler Wundpflege konnte eine lokale Wundinfektion vermieden werden. Die stationäre Behandlungszeit betrug postoperativ fünf Tage (Abb. 14). Die weitere ambulante Therapie wurde ergänzt durch Lymphdrainagebehandlungen, Logopädie und ein individuelles myofunktionales Übungsprogramm.

Nachuntersuchung:

Acht Monate nach dem Unfallereignis zeigt sich folgender Befund:

- _ deutlich abgeblasste Narbenbildung
- _ rechts diskrete Verziehung der Mundspalte nach lateral und kaudal
- _ vollständige Wiederherstellung der myofunktionalen Funktion: Lachen, Lippen spitzen, Pfeifen (Abb. 15–17).

_Fazit

Aufgrund der Komplexität der Strukturen im Gesichtsbereich und der hohen Wahrscheinlichkeit von funktionellen und ästhetischen Spätfolgen ist die Versorgung einer Hundebissverletzung ab Stadium II einer Fachabteilung für Mund-, Kiefer- und Gesichtschirurgie oder einer spezialisierten Abteilung für Plastische Chirurgie frühzeitig zuzuführen. Bei akribischer Rekonstruktion der anatomischen Strukturen sind auch bei großen Defektverletzun-

gen sehr gute funktionelle und ästhetische Ergebnisse erzielbar.

Präventivmaßnahmen im Sinne von Verhaltenstraining für den Umgang mit Hunden werden vielfach angeboten. Diese richten sich meist an Kinder über sieben Jahre.¹⁰ Nur wenige sprechen Kinder unter sieben Jahren an.¹¹ Da hier aber der Altersgipfel der durch Hundebiss verletzten Kinder liegt, besteht ein besonderer Bedarf. Eine wissenschaftliche Überprüfung der Effektivität dieser Trainingsangebote liegt i. Allg. nicht vor. Informationen über wissenschaftlich überprüfte interaktive Lernprogramme sind über die interdisziplinäre Organisation „The blue dog“ (www.thebluedog.org) erhältlich.

Literatur

[1] S. Ularik, M. Kepler, S. Berger, F. Linke: Hundebissverletzungen des Gesichtes bei Kindern, Notfall & Rettungsmedizin, 2000. 3:242–247, Springer Verlag 2000.
 [2] Wolff, K.: Management of animal bite injuries of the face: Experience with 94 patients; Journal of Oral an Maxillofacial Surgery, Volume 56, Issue 7, Pages 838–843, 1998.
 [3] Lackmann GM, Isselstein G., Töllner U., Draf W.: Gesichtsverletzungen durch Hundebisse im Kindesalter, Monatsschrift der Kinderheilkunde 138: 742–748, 1990.
 [4] Stammwitz, Wolfdieter Hubertus: Inauguraldissertation, Untersuchungen zu Ursachen, Lokalisation, Therapie und Prognose von Bissverletzungen bei Hunden, Tierärztliche Hochschule Hannover, urn:nbn:de:ggv:95–90786, 2007.
 [5] Brook, Itzhak: Management of human and animal bite wound infektion: An overview, Current Infectious Disease Reports, Volume 11, Nr. 5, Current Medicine Group LLC, 9–2009.
 [6] Kuntz, Peter; Pieringer-Müller, Edeltraud; Hof, Herbert: Infektionsgefährdung durch Bissverletzungen, Dt. Ärztebl 1996; 93: A-969–972 Heft 15.
 [7] Weerda, Hilko: Plastisch-rekonstruktive Chirurgie im Gesichtsbereich; 58–59; Thieme-Verlag, 1999.
 [8] Goldstein, M.H.: The elastic flap: An expanding vermilion myocutaneous flap for lip repair; Fac. Plast. Surg 7 (1990a) 119–125.
 [9] Goldstein, M.H.: The elastic flap for lip repair; Plast. reconstr. Surg. 85; (1990b) 446–452.
 [10] Chapman 2000.
 [11] British Kennel Club 2004; Jung et al. 2001; ONE 2003, Pillo-nel 2003.

Abb. 15_ Mundöffnung.

Abb. 16_ Lippen geschlossen.

Abb. 17_ Lächeln.

_Autoren	face
<p>Dr. Andreas Meiß Facharzt für Mund-, Kiefer- und Gesichtschirurgie, Ästhetische Gesichtschirurgie (AMKG)</p> <p>Ina M. Lütkemeyer-Meiß, Ärztin, MBA Zentrum für Kiefer- und Gesichtschirurgie, Praxis + Klinik Dr. Andreas Meiß Am Krankenhaus St. Elisabeth Elisabethenstr. 17 88212 Ravensburg E-Mail: info@dr-meiss.com www.dr-meiss.com</p>	



Das unverwechselbare Dentaldepot!

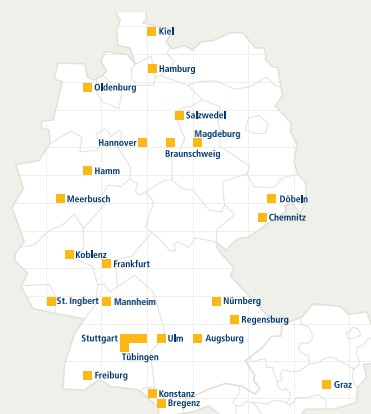
Alles unter einem Dach: dental bauer-gruppe – Ein Logo für viel Individualität und volle Leistung

Die Unternehmen der dental bauer-gruppe überzeugen in Kliniken, zahnärztlichen Praxen und Laboratorien durch erstklassige Dienstleistungen.

Ein einziges Logo steht als Symbol für individuelle Vor-Ort-Betreuung, Leistung, höchste Qualität und Service.

Sie lesen einen Namen und wissen überall in Deutschland und Österreich, was Sie erwarten dürfen.

- Kundennähe hat oberste Priorität
- Kompetenz und Service als Basis für gute Partnerschaft
- Unser Weg führt in die Zukunft



Eine starke Gruppe

www.dentalbauer.de