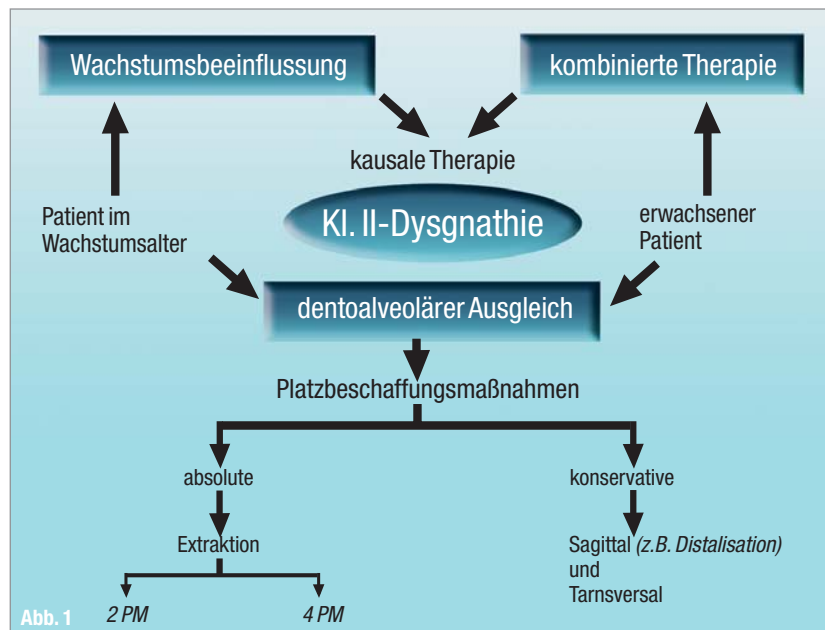


# Veränderung der Funktion und Ästhetik durch die funktionskieferorthopädische Therapie der Klasse II/1-Dysgnathie

**Autor**\_Prof. Dr. med. dent. Nezar Watted, Bad Mergentheim



Klasse II-Dysgnathien, die Frage, mithilfe welcher Ansätze diese erfolgreich behandelt werden können (Abb. 1).<sup>2-4, 6, 11, 12, 15, 16, 18, 20, 24-28</sup>

In der vorliegenden Arbeit wird der Behandlungsansatz „Funktionskieferorthopädie bzw. Wachstumsbeeinflussung“ zur Korrektur der Klasse II/1-Dysgnathien unter besonderer Berücksichtigung der dentofazialen Ästhetik, in nachfolgenden Arbeiten werden die anderen Behandlungsansätze abgehandelt.

## Der funktions-kieferorthopädische Ansatz

Das Konzept der funktionskieferorthopädischen Behandlung wurde von dem Dänen Viggo Andresen (1870–1950) und dem Österreicher Karl Häupl (1893–1960) Mitte der 20er-Jahre entwickelt.<sup>1</sup> Bei dieser Behandlungsmethode ist nicht eine mechanische Kraft Ursache für Zahnbewegungen und/oder skeletale Veränderungen von Ober- und Unterkiefer, sondern die durch geeignete Vorrichtungen ausgenutzten körpereigenen Zug- und Druckkräfte, die durch die Muskeln ausgelöst und durch den „Apparat“ auf die Zähne und das Skelett übertragen werden. Die Funktion wurde als wesentlicher Faktor für den Knochenumbau erkannt und zum Behandlungsprinzip erklärt.

Grundlage waren die Erkenntnisse über die Zusammenhänge zwischen Form und Funktion, die Roux<sup>19</sup> als das Gesetz der funktionellen Anpassung formulierte. Als Behandlungsgerät wurde von Andresen und Häupl der Aktivator eingesetzt. Dabei handelt es sich um ein bimaxilläres Gerät, das den Unterkiefer in sagittaler, transversaler und vertikaler Richtung in eine bestimmte therapeutische Situation zum Oberkiefer bringt und Anpassungsreaktionen in den temporomandibulären Strukturen induziert.

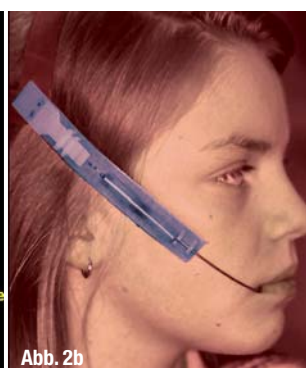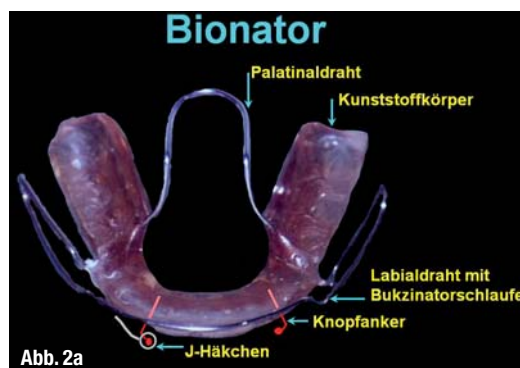
Richtung und Ausmaß der skelettalen Reaktion sind abhängig vom Aufbau des Gesichtsschädels, der Wachstumsintensität und dem Wachstumsmuster.<sup>8,17</sup> Die funktionskieferorthopädischen Geräte erfuhren im Laufe der Zeit viele unterschiedliche Änderungen

**Abb. 1** \_Therapiemöglichkeiten zur Behandlung von Klasse II-Dysgnathien.

- Abb. 2a, b** „Würzburger Konzept“:
- a\_ Bionator Grundgerät mit dem J-Häkchen für den anterioren Hochzug zur Verankerung.
  - b\_ Anterioren Hochzug zur Verankerung des Gerätes am Oberkiefer, bei der Mundöffnung darf sich das Gerät nicht von den Zähnen lösen.

## Einleitung

Die Behandlung skelettaler Diskrepanzen zwischen Ober- und Unterkiefer in der Sagittalen, Transversalen und Vertikalen stellt für den Kieferorthopäden eine alltägliche Herausforderung dar. Während Dysgnathien geringen Umfangs durch rein dentoalveoläre Maßnahmen ausgeglichen werden können, stellt sich vor allem bei ausgeprägten sagittalen Diskrepanzen, wie z.B. bei



und Modifikationen.<sup>5,7,9,10,14</sup> Für eine effizientere Behandlung bzw. Bissverschiebung können diese Geräte mit intra- und extraoralen Kräften kombiniert werden.<sup>13,21,22,23,29</sup>

Nach dem „Würzburger Konzept“ wird die Einbissposition während der Nacht durch „up-and-down“ Gummizüge sichergestellt<sup>27</sup>, während ein extraoraler Zug das Gerät an der Maxilla verankert (Abb. 2a, b). Durch diese Maßnahme kann das „Aussteigen“ während der Nacht verhindert und damit die passive Adaption während des Schlafens gewährleistet werden. Dadurch werden die für die Wachstumsadaptation der Kondylen wichtigen lokalen Voraussetzungen geschaffen.<sup>17,27</sup>

### \_\_Faziale Ästhetik

Vorrangiges Motiv der meisten kieferorthopädischen Patienten, sich einer Behandlung zu unterziehen, besteht in der erhofften Korrektur ästhetischer Unstimmigkeiten im orofazialen Bereich. Dabei sind die jeweils vorliegenden ästhetischen Beeinträchtigungen an die verschiedensten Formen dentaler und skelettaler Dysgnathien gebunden.

Ausgeprägte morphologische Disproportionen der dentoalveolären und skelettalen Strukturen, die sich in dementsprechend gravierenden Abweichungen von der „idealen Ästhetik“ niederschlagen, sind meist nur durch ein kombiniert kieferorthopädisch-kieferchirurgisches Vorgehen zu beheben, und dies besonders, wenn das Wachstum abgeschlossen ist. Dysgnathien geringeren Ausmaßes lassen sich durch eine rein kieferorthopädische Therapie korrigieren.

Bei Patienten mit einer Klasse II/1-Dysgnathie und vergrößerter sagittaler Frontzahnstufe liegen neben der funktionellen auch ästhetische Beeinträchtigungen (erschwerter Mundschluss, Vorgesicht schräg nach hinten) vor, die psychische Belastungen insbesondere in der Pubertätsphase darstellen können. Eine Bissverschiebung in die physiologische und somit therapeutisch angestrebte Position kann neben der Korrektur der Okklusionsverhältnisse und Beseitigung von Fehlfunktionen somit zu einer Profilverbesserung führen.

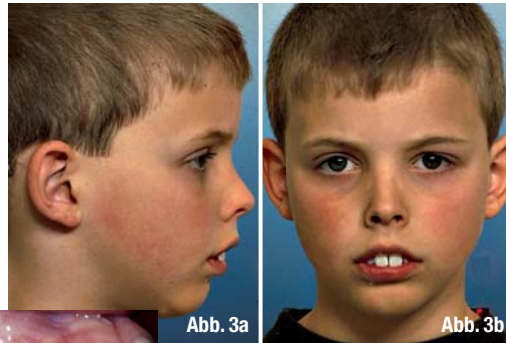
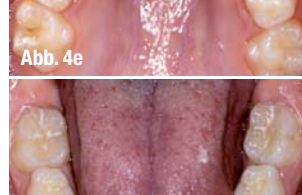
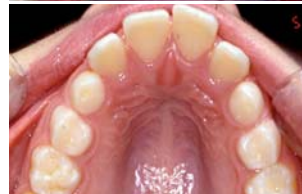
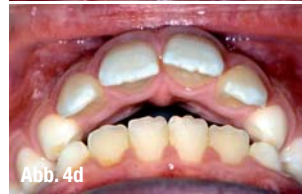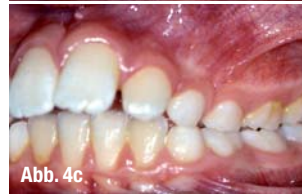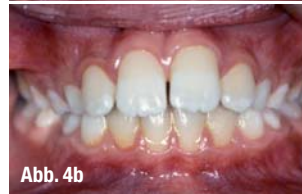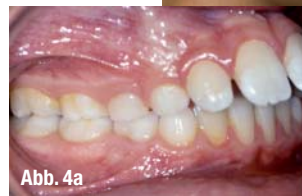Abb. 3 a, b\_ Fotostataufnahme vor Beginn der Behandlung.

Abb. 4 a-f\_ Intraorale Situation vor der Behandlung.



### \_\_Klinische Umsetzung: Falldarstellung

#### Diagnose

Der Patient war zu Behandlungsbeginn zehn Jahre alt. Es lag eine sichtbare Fehlfunktion (erschwerter Mundschluss) sowie eine skelettale und dentoalveoläre Dysgnathie vor, die sich extraoral im Sinne eines Vorgesichtsschräg nach hinten und eines potenziell kompetenten Lippen schlusses manifestiert (Abb. 3a, b).

Dental lag eine Angle Klasse II/1-Dysgnathie mit extrem vergrößerter sagittaler Frontzahnstufe (13 mm), ein Überbiss von 4 mm und eine nach labial gekippte Oberkieferfront vor (Abb. 4a-d, Abb. 5). Platzüberschuss war in beiden Zahnbögen zu erwarten (Abb. 4e, f). Die Oberkieferfront befand sich im Tiefstand, die Unterkieferfront im Hochstand. Bezüglich der transversalen Verhältnisse bestand in beiden Zahnbögen, wie bei Distallagen zu erwarten, eine Breitendiskrepanz vor.

Aufgrund der extrem vergrößerten sagittalen Frontzahnstufe wurde eine Unterlippenfehlfunktion (Einlagerung) begünstigt. Dies kann zu einer Verschlechterung sowohl der skelettalen als auch der dentalen Dysgnathie führen – labiale Kippung der OK-

Front und Wachstumshemmung des Unterkiefers (Tabelle 1).

Die FRS-Analyse (Abb. 6, Tabelle 1) verdeutlicht die zugrunde liegende Morphologie der Dysgnathie: distobasale Kieferrelation, vergrößerter Interbasenwinkel (ML-NL = 36°) mit Tendenz zum skelettal offenen Biss aufgrund der anterioren Rotation der Oberkiefer-

**Abb. 5** \_Modellsituation vor der Behandlung mit Darstellung der Platzverhältnisse: distale Okklusionsverhältnisse, vergrößerte sagittale Frontzahnstufe (13 mm).

**Abb. 6** \_Fernröntgenaufnahme vor Behandlungsbeginn.

**Abb. 7** \_OPG vor Behandlungsbeginn.

**Abb. 8** \_In zwei Phasen aufgeteilte Vorverlagerung des Unterkiefers.

<b>_Kephalometrische Analyse</b>				
<b>Skelettale Analyse</b>				
Parameter	Mittelwert	Beginn	Ende	
Fazialachse (°)	90 ± 5	82	83,5	
PFH/AFH (%)	63 ± 5	59	63	
Gonion (°)	130 ± 7	135	131	
ML-NL (°)	23 ± 5	36	31,5	
SNA (°)	82 ± 3,5	84	83	
SNB (°)	80 ± 3	76	79	
ANB (°)	2 ± 2	8	4	
NL-NSL (°)	8,5 ± 3	4	5,5	
ML-NSL (°)	32 ± 5	40	37	
NS-Ba (°)	130 ± 5	124	123	
SN-Pg (°)	81 ± 3	76	78	
Fazial-K. (mm)	3,5 ± 2	6	4	
S-N (mm)	71 ± 3	71,5	76	
Go-Me (mm)	73 ± 3	65	74	
<b>Dentale Analyse</b>				
Parameter	Mittelwert	Beginn	Ende	
Interinc.-W. (°)	135 ± 10	119	128	
1-NL (°)	70 ± 5	64	70,5	
1-NSL (°)	77 ± 2	69	75	
1-NA mm	4 ± 1,5	7,5	4,5	
1-NA (°)	22 ± 2	28	22	
1-NB mm	4 ± 1,5	6	7,5	
1-NB (°)	25 ± 2	25	27	
1-ML (°)	90 ± 3	92,5	89	

grundebene (NL-NSL = 4°) und der posterioren Rotation der Unterkiefergrundebene (ML-NSL = 40°). Die metrischen Parameter sprachen für ein posteriores Wachstumsmuster, während die strukturelle Analyse auf ein ausgeglichenes Wachstumsmuster hindeutet. Alle Zähne einschließlich der 8er waren angelegt (Abb. 7).

Die sofortige Behandlungsnotwendigkeit bei diesem Patienten ergibt sich aus folgenden Gründen:

- \_ Fehlfunktion und Traumagefahr der stark nach labial gekippten Oberkieferfrontzähne
- \_ Skelettale (distobasale Kieferrelation) und dentoalveoläre Dysgnathie
- \_ Ästhetische Beeinträchtigung.

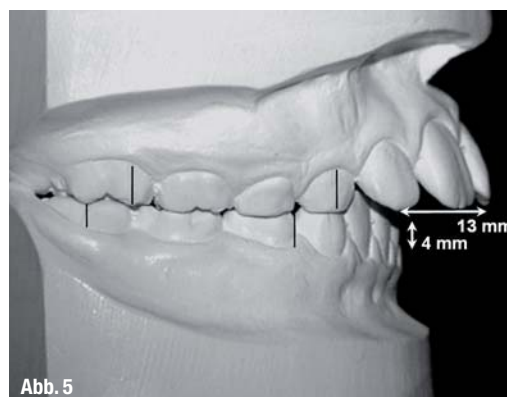


Abb. 5

SNA : 84°  
 SNB : 76°  
 ANB : 8° (ind. 6,4°)  
 FacialK. : 6 mm  
 ML-NL : 36°  
 NL-NSL : 4°  
 ML-NSL : 40°  
 PFH/AFH : 59%  
 Gonion-W : 135°

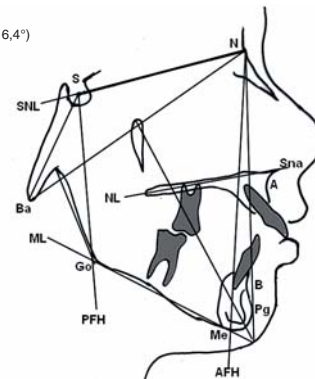


Abb. 6

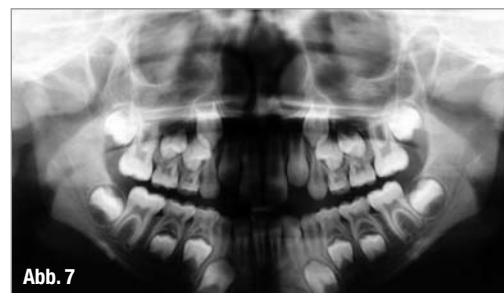
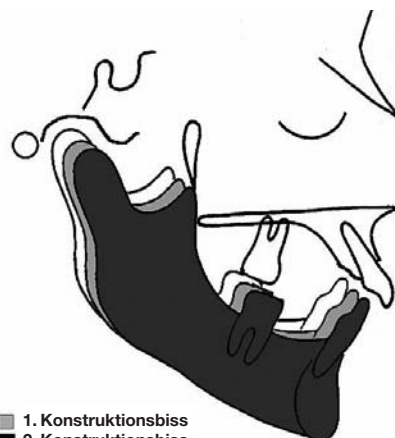


Abb. 7



1. Konstruktionsbiss  
 2. Konstruktionsbiss  
 Abb. 8

### \_Therapieziele und Therapieplanung

Für die Korrektur einer derartigen Dysgnathie eignet sich ein funktionskieferorthopädisches Gerät, unterstützt durch extra- und intraorale Hilfsmittel<sup>48</sup> (Abb. 2a, b). Diese Behandlungsphase hatte folgende Ziele: Beseitigung der Fehlfunktionen, Korrektur der skelettalen Dysgnathie und Beseitigung der sagittalen Frontzahnstufe durch die Unterkiefervorverlagerung mit gleichzeitiger Hemmung des Oberkiefers und Verbesserung der fazialen Ästhetik. Die Entscheidung über notwendige weitere Maßnahmen wie z.B. der Einsatz einer Multibandapparatur oder die Extraktion bleibender Zähne wurde für einen späteren Zeitpunkt aufgehoben.

# Lifetime-Beauty Düsseldorf

Internationales Patientenforum der ästhetischen Medizin

*Medical Beauty*

*Antiaging*

*Wellness*



*Kosmetik*

*Fitness*

*Beauty*

**Hotel InterConti 24. - 25. April 2010**  
**Ausstellung - Forum - Information**



**Marketing für ärztliche Leistungen**, insbesondere im ästhetisch kosmetischen Bereich, ist eine absolute Notwendigkeit. Ob Operation oder Faltenunterspritzung, wer nicht neben seiner fachlichen Qualifikation als Arzt auch aktiv ins Marketing investiert, verliert Patienten und Marktanteile an aktivere Kollegen. Die Darstellung der eigenen besonderen Leistungen mit Augenmerk auf die Besonderheiten und Abgrenzung gegenüber den konkurrierenden Kollegen bildet den Kern der notwendigen Botschaft. Die Lifetime-Beauty ermöglicht Ärzten und Kliniken diese Darstellung im attraktivsten Markt Deutschlands, in Düsseldorf, dem Zentrum Deutschlands dichtbesiedeltster Region mit hohen Haushaltseinkommen. Mit einer Teilnahme kontaktieren Sie eine gutsituierte beauty-affine Zielgruppe und können so Vertrauen aufbauen und die Besonderheiten Ihrer Leistungen in Abgrenzung zur Konkurrenz definieren.



**Weitere Informationen unter [www.lifetime-beauty.com](http://www.lifetime-beauty.com)**

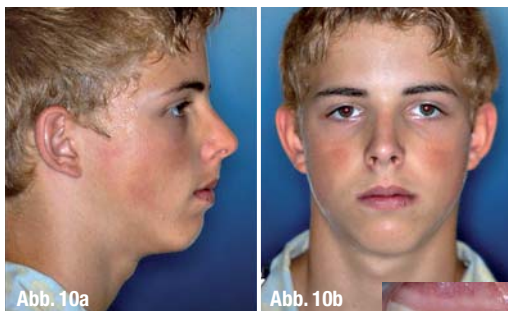Veranstalter der Lifetime-Beauty:



InnoFairs GmbH & Co. KG  
Gießerallee 19  
47877 Willich  
Telefon: (+49) 2154 894168-0  
Telefax: (+49) 2154 894168-1

Abb. 9a–f\_ Klinische Situation;  
stabile neutrale, harmonische  
Zahnbögen.

Abb. 10a–c\_ Fotostataufnahme zum  
Behandlungsende.



### \_Therapeutisches Vorgehen

Als erstes Gerät wurde ein Bionator-Grundgerät mit Einbissrille für die Unterkieferfront eingegliedert. Wegen der extremen Fehllage wurde die Gesamtstrecke der angestrebten Bissverschiebung in zwei Phasen durchgeführt (Abb. 8). Beim ersten Konstruktionsbiss wurde ein Teil der Bissverschiebung durchgeführt und der Biss relativ wenig gesperrt, um das Funktionsgeschehen und die Adaption der Kiefergelenkstrukturen nicht zu beeinträchtigen. Für eine effiziente Behandlung wurde der Bionator mit einem extraoralen Hochzug (J-Haken-Headgear) und „up-and-down“ Gummizüge, „Würzburger Konzept“<sup>46,55</sup> für das nächtliche Tragen kombiniert. Diese Hilfsmittel, die nur nachts verwendet werden, stören das Tragen tagsüber und damit das Funktionsgeschehen nicht. Infolge der positiven Gewebereaktion und schnellen Adaption wurde sechs Monate nach Behandlungsbeginn ein neues Gerät mit einem Konstruktionsbiss in der endgültig angestrebten Unterkieferlage angefertigt. In dieser Behandlungsphase wurde der Kunststoff im Gerät so eingeschliffen, dass der Durchbruch der bleibenden Zähne ermöglicht wurde. Zur Korrektur der transversalen Diskrepanz wurde das Gerät so eingeschliffen, dass eine Bukkalbewegung der Seitenzähne im Oberkiefer – unterstützt durch Unterfütterung mit Kunststoff – möglich war.

Nach 18-monatiger funktionskieferorthopädischer Behandlung wurden die angestrebten Behandlungsziele hinsichtlich der Funktion und die Bisslagekorrektur erreicht. Zur

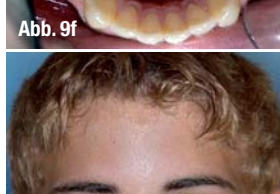
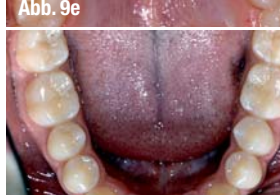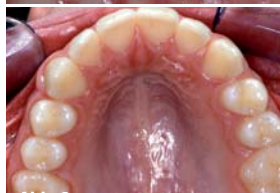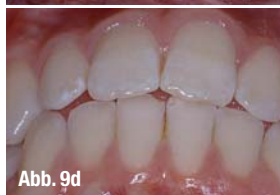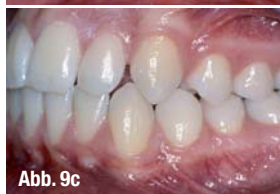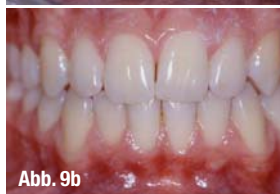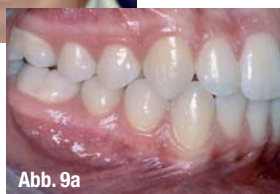Kontrolle der Stabilität der eingestellten Unterkieferlage wurde eine plane Aufbisschiene für zwei Wochen zur Entkoppelung der Okklusion und somit zur Deprogrammierung der Kaumuskulatur eingegliedert.<sup>48</sup> Zur Retention und weiteren Kontrolle der Bisslage und des Zahndurchbruches wurde ein neues Gerät eingegliedert. Auf einen extraoralen Hochzug wurde in dieser Phase verzichtet.

Nach einer 3-jährigen Behandlungsdauer wurden die angestrebten Behandlungsziele erreicht. Die intraoralen Aufnahmen zeigen eine Klasse I-Okklusion mit physiologischer Frontzahnstufe in der Sagittalen und Vertikalen sowie harmonische Ober- und Unterkieferzahnbögen (Abb. 9a–f). Die Fotostatbilder zeigen die fazialen Veränderungen infolge der Behandlung (Abb. 10a–c). Der Vergleich der Fernröntgenbilder vom Anfang und zum Ende der Behandlung lässt die Veränderungen erkennen (Abb. 11, Tabelle 1). Der SNA-Winkel wurde reduziert, was auf den wachstumshemmenden Effekt des extraoralen Hochzuges zurückzuführen ist; der SNB-Winkel nahm wegen der wachstumsfördernden Therapie (Bissverschiebung), die Autorotation des Unterkiefers infolge der Oberkieferwachstumshemmung in der Vertikalen und wegen des natürlichen Wachstums zu. Die Oberkieferfront wurde retrudiert und die Unterkieferfrontzähne sind gegenüber der Anfangssituation leicht nach labial gekippt, dementsprechend hat sich deren Achse geändert.

Das Orthopantomogramm (Abb. 12) zeigt keine Auffälligkeiten.

### \_Diskussion

Infolge der Behandlung wurden die für diesen Fall individuell festgelegten Behandlungsziele erzielt. Eine dentoalveoläre Kompensation sollte im vorgestellten Fall vermieden werden; aufgrund des skelettal offenen Bisses war die Distalisation der ersten Molaren zur Platzbeschaffung bzw. Einstellung der 6er in neutrale Okklusionsverhältnisse kontraindiziert. Diese Behandlungsmaßnahme hätte zu einer Bissöffnung und somit zu einer Verschlechterung der vertikalen Relation geführt. Die Extraktion von 2 Prämolaren im Oberkiefer schied aus



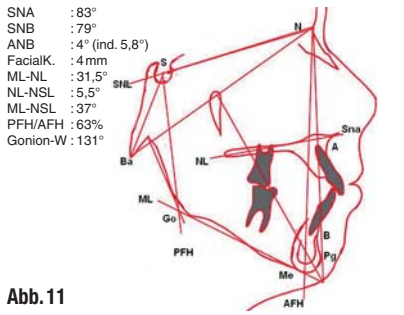


Abb. 11

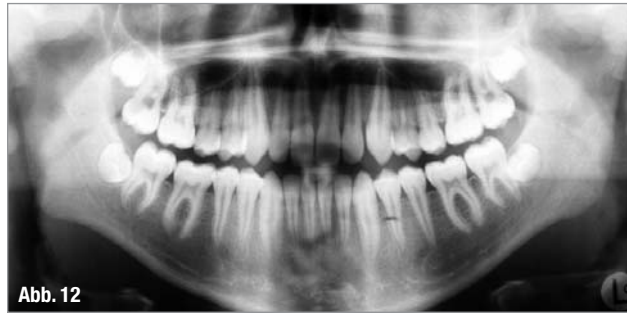

Abb. 12

Abb. 11\_ Fernröntgenaufnahme nach der Behandlung.  
Abb. 12\_ OPG nach Behandlungsende.

ästhetischen Gründen aus; vergrößerter Nasolabialwinkel.

Bei der funktionskieferorthopädischen Behandlung traten skelettale und dentoalveoläre Effekte ein, wie sie in der Literatur beschrieben sind. Zur Effektivitätssteigerung und Verkürzung der Behandlungsdauer war die Gerätekombination (Bionator, extraoraler Zug und up-and-down Gummizüge) sinnvoll und indiziert. Durch diese Gerätekombination werden die lokalen Voraussetzungen für Umbauprozesse –wie sie Fränkel<sup>10</sup> und besonders Petrovic<sup>16, 17</sup> beschrieben, auch während des Schlafens geschaffen, da das Aussteigen des Unterkiefers verhindert wird.

Der skelettale Effekt der Therapie auf den Oberkiefer ist auf zwei Faktoren zurückzuführen: zum einen auf den extraoralen Zug, der sowohl in der sagittalen als auch in der vertikalen Richtung einen hemmenden Effekt hatte, zum anderen auf die Rückstellkräfte der Retraktoren, die durch die ventrale Verschiebung des Unterkiefers und dessen Sperrung aktiviert werden.<sup>22, 24, 25, 28</sup>

Die Oberkieferfront wurde durch die Wirkung des Labialbogens, die während der Nacht durch den extraoralen Zug noch verstärkt wurde, retrudiert.

Die Verbesserung der vertikalen Relation ist auf die Wirkung des extraoralen Zuges zurückzuführen<sup>42</sup>,

der die ventrokaudal gerichtete Entwicklung des Oberkiefers und des Alveolarfortsatzes hemmt, sodass eine Autorotation des Unterkiefers, unterstützt durch die up-and-down-Elastics, möglich wird. Diese hatte zur Korrektur der distalen Okklusionsverhältnisse beigetragen.

### Zusammenfassung

Die Therapie von Klasse II-Dysgnathien nimmt einen wesentlichen Raum in der kieferorthopädischen Therapie ein. Die zum Einsatz kommenden Therapiekonzepte sind zahlreich und führen alle mehr oder weniger zu einer zufriedenstellenden Okklusion. Für den Behandler sollte das erzielte Ergebnis aber nicht nur aus der Perspektive der Okklusion und Funktion, sondern auch der damit verbundenen Änderung der dentofazialen Ästhetik von Bedeutung sein, zumal dieser Gesichtspunkt für viele Patienten ausschlaggebend für die Beurteilung des Resultates ist.

Inwiefern durch das Therapiekonzept der Funktionskieferorthopädie zur Behandlung von Klasse II-Dysgnathien mit ausgeprägten Fehlfunktionen eine Verbesserung der fazialen Ästhetik erreicht wird, soll anhand einer Falldarstellung von Diagnose über Behandlungssystematik zum Therapieresultat dargestellt und diskutiert werden.

<b>_Kontakt</b>	<b>face</b>
<p><b>Prof. Dr. med. dent. Nezar Watted</b>                  Wolfgangstraße 1                  97980 Bad Mergentheim                  E-Mail: nezar.watted@gmx.net</p>	

ANZEIGE

# Die Power in der Plastisch-Ästhetischen Chirurgie

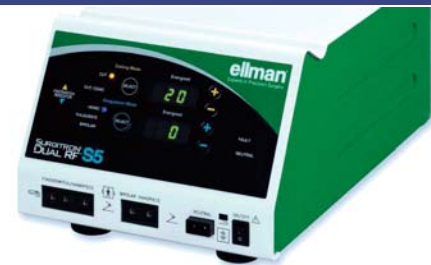**NEU! Pellevé-System**  
zur noninvasiven thermoinduzierten Faltenbehandlung mit FDA-Zulassung

Face-Lift, Blepharoplastiken

Epilation, Teleangiektasien

Ablation von Hauttumoren

minimalinvasive Chirurgie



ellman 4.0 MHz- Radiofrequenzgenerator

### NEU! ellman Surgitron® Dual RF S5

- |  |   |
|--|---|
| <p><b>Patentierte Technologie</b><br/>50 Jahre Markterfahrung</p> <p><b>Digitale Bedienkonsole</b><br/>leichte Handhabung</p> <p><b>Duale Frequenzen</b><br/>Mono- (4.0 MHz) und Bipolar (1.7 MHz)</p> | <p><b>Sicheren Stromkreislauf</b><br/>konstante Energieabgabe</p> <p><b>Parameterkontrolle</b><br/>schnelles set-up</p> <p><b>Sicherheitssystem</b><br/>visuell und akustisch</p> |
|--|---|

Informationen & workshops unter: [www.radiage.de](http://www.radiage.de) sowie [www.pelleve.com](http://www.pelleve.com)



makro med GmbH medical products  
c/o Vitas-Zentrum

Fleischstraße 62  
D-54290 Trier

fon: 06 51 - 99 41 64 9  
fax: 06 51 - 47 18 1

info@makro-med.de  
www.makro-med.de

