

Cervico-mandibuläre Lipoplastie

Autoren Prof. Dr. Dr. med. Johannes Franz Hönig, Dr. med. Frank Michael Hasse, Dr. med. dent. Adriana Zavadova, Hannover

_Einleitung

Es besteht wohl kein Zweifel daran, dass ein schönes Gesicht und eine vollkommene Figur von Vorteil sind. Es ist daher nicht verwunderlich, dass Schönheit eine große, verstohlene Macht ist, wie die Sozialpädagogen immer wieder bestätigen, von der eine gewisse Faszination ausgeht, die gerade in den Medien eine herausragende Rolle spielt.

Zwar ist Schönheit weder eine universelle noch eine unveränderbare Größe; sie gründet sich vielmehr auf die augenscheinliche Variabilität der Schönheitsideale, wobei gewisse Grundsätze aber Kultur unabhängig bestimmt sind und gewissen Altersphasen des Menschen entsprechen. Die griechische Definition von Schönheit hat sich bis heute als Standard gehalten. Aber im Verlaufe der verschiedenen Epochen, unserer eingeschlossen, bewegt sich der Zeitgeschmack wie ein Pendel, mal auf den Prototyp zu, mal von ihm

weg, je nach Einfluss der jeweiligen sozialen und historischen Gegebenheiten.

Wurde dem Gesichtsprofil in früheren Jahren eine untergeordnete Rolle beigemessen, ist heute eine steigende Nachfrage nach einer Profilharmonisierung des unteren Gesichtes gerade bei jungen Personen zu verzeichnen. Dies ist nicht ungewöhnlich, zumal Personen mit abnormen Profilen von ihrer Umwelt nicht ernst genommen werden und als nicht durchsetzungsfähig gelten (fliehendes Kinn) oder als unfreundlich und finster (vorspringender Kiefer, dicke Augenbrauenwülste, Hakennase) eingestuft werden, wie amerikanische Studien belegen. Allerdings sind zur Profilharmonisierung häufig kombinierte autogene Kinnplastiken mit cervicaler Lipoplastik in der überwiegenden Zahl indiziert, um ein ausgewogenes und junges Gesichtsprofil zu erzeugen.

_Technik der cervicalen Liposuktion

Die Aspirations-Lipidektomie (ALE) der cervico-facialen Region kann sowohl als adjuvante oder solitäre Therapie erfolgen. Dabei werden kleinere Stichinzisionen im posterioren Anteil des Ohrfläppchens und submental angelegt, um überschüssige Fettansammlung oberhalb des Platysmamuskel zu entfernen (Abb.1). Wangenfettgewebsansammlungen im Bereich der Nasolabialfalte sind in der Regel Folge eines Wangenfettpropfdezensus des Alterungsprozesses und sollte nicht abgesaugt, sondern durch fascio-faciale Plastiken reponiert werden, um eine Imbalance der Gesichtsharmonie zu vermeiden. In der Cervico-Rhytektomie hat sich die Aspirationslipoplastik, besonders im submentalen Bereich als eine adjuvante Maßnahme, als vorteilhaft erwiesen.

Dazu wird zunächst das Operationsfeld mittels Kanülen mit Kleine'scher Lösung infiltriert, wobei sich ein Infiltrationsverhältnis zur Aspirationsmenge von 1 : 1 (Wet-Technik) bezüglich der mechanischen Hämostase als erfolgreich herausgestellt hat, ohne wesentliche Blutaspiration. Andere Techniken sehen eine Superwet-Tumessenz-Technik vor. Nach mul-

Abb. 1 Grafische Darstellung der cervicalen Lipoplastik mit kleinkalibrigen Kanülen
Aus: J. F. Hönig; Manual der Maxillo-mandibulären Umstellungsosteotomien, 2002, Springer, Steinkopff Verlag, Darmstadt, Heidelberg.

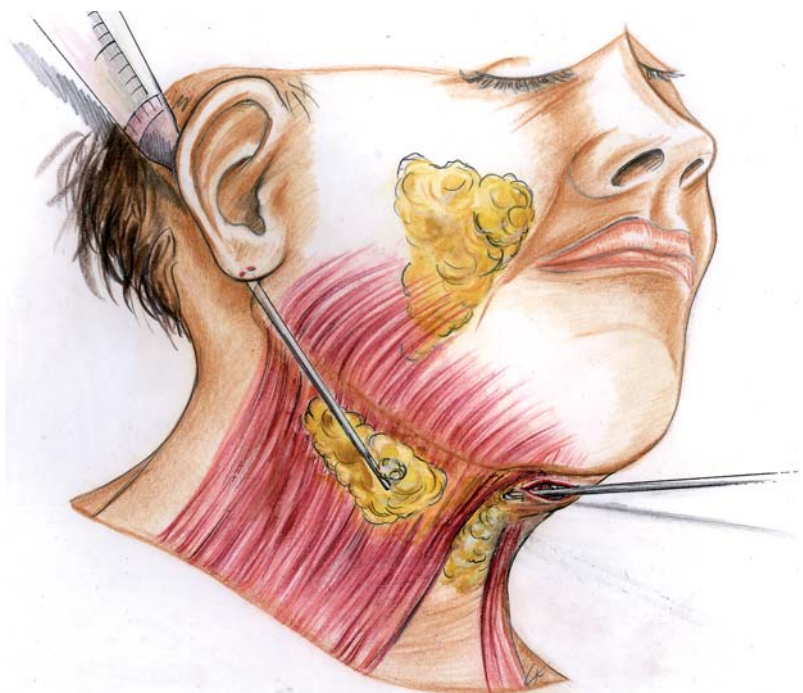


Abb. 1

tipler supraplatysmaler Tunnelierung des OP-Feldes mit Kanülen der Stärke 2,3mm mit abgerundeter Spitze erfolgt die Aspiration alternierend subcutan mit Mercedes-Kanülen der Stärke 3,0mm oberhalb des Platysmas und anschließend die Feinkonturierung mittels 2mm kaliberstarken Kanülen, wobei streng darauf zu achten ist, genügend subcutanes Fett zu belassen, um Unregelmäßigkeiten zu vermeiden. Submentale subplatysmale Fettansammlungen sollten in der Regel besser unter Sicht im Rahmen einer cervicalen Plastik entfernt werden, um eine bessere direkte subplatysmale Konturierung zu erzielen (Abb. 2). Bei unzureichenden Erfahrungen mit der Ultraschall-assistierten Liposuktion sollte die Fettaspiration im unmittelbar submandibulären Bereich verzichtet werden, da bei unsachgemäßer Handhabung in direkter Nähe zum Nervus facialis, speziell Ramus marginalis mandibulae, die Gefahr besteht, die nervalen Strukturen durch die Ultraschallwellen und damit auch verbundenen Wärmeentwicklungen zu verletzen.

Technik der Genioplastik

Die Genioplastik kann isoliert oder in Kombination nach Abschluss der Umstellungsosteotomie bei noch belassener intermaxillärer Immobilisation durch Drahtligaturen durchgeführt werden, um eine Belastung im Bereich der plattenosteosynthetisch stabilisierten Unterkieferfragmente bei der Osteotomie des Kinns zu vermeiden (Abb. 3a).

Nach tief vestibulärem Mucoperioststufenschnitt im anterioren Unterkiefervestibulum werden die Kinnweichteile subperiostal bis unterhalb des Kieferrandes mit Ausnahme des parasagittalen Kinnbereiches der knöchernen Kinnprominenz dargestellt. Dort wird

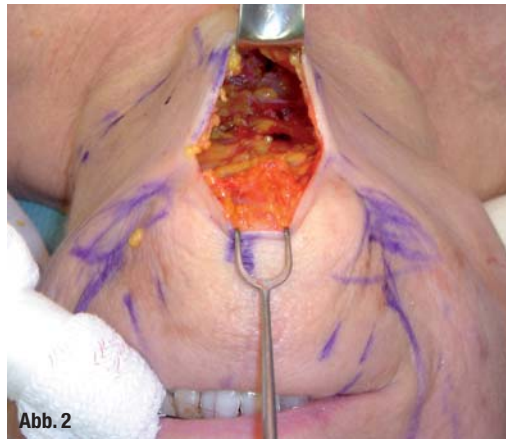


Abb. 2

Abb. 2_ Intraoperativer Situs einer anterioren cervicalen Platysmaplastik nach Feldmann.

das Periost lediglich bis ca. 8 mm oberhalb der Unterkieferbasis im paramedianen Bereich abgelöst, um Resorption infolge von Ernährungsstörungen zu vermeiden. Nach Darstellung des N. mentalis wird die Mittellinie und die Osteotomielinie festgelegt, die unterhalb der Foramina mentales nach dorsal bis in die Prämolarenregion ausläuft. Zwei Bohrlöcher werden paramedian links und rechts angelegt. Die Kinnrepositionszange wird anschließend mit zwei 6 mm langen, monocorticalen Schrauben fixiert, sodass nun die anschließende Osteotomie unter Schonung der Nn. mentales mit einer oszillierenden Stichsäge erfolgen kann (Abb. 3b). Das caudal breit an der Muskulatur gestielte, osteotomierte Segment wird dann entsprechend der Planung mit der Repositionszange verlagert (Abb. 3c und d). Nach entsprechender Verlagerung des Kinnsegmentes erfolgt die Fixation mittels 2-Ösen-Doppelosteosyntheseplatten, die jeweils 1 bis 1,5 cm paramedian platziert werden, damit an der Außenfläche der Kinnprominenz kein Osteosynthesematerial getastet werden kann.

Abb. 3a-d_ Zur autogenen Kinnplastik wird in temporärer intermaxillärer Fixation zunächst die Mittellinie eingezeichnet und mit markiert. Nach Darstellung der Nervi mentales wird die Osteotomielinie festgelegt, die unterhalb der Foramina mentales nach dorsal bis in die Prämolarenregion hin ausläuft. Zwei Bohrlöcher werden paramedian links und rechts angelegt. Eine Kinnrepositionszange wird anschließend mit zwei 6 mm langen monocorticalen Schrauben fixiert und das Kinn unter Schonung der Nervi mentales mit einer oszillierenden Stichsäge osteotomiert. Das caudal breit an der vestibulären und lingualen Muskulatur gestielte, osteotomierte Segment wird dann entsprechend der Planung mit der Repositionszange verlagert. Ist eine Höhenreduktion des Kinns geplant, wird entsprechend eine Knochen-scheibe vom oberen Kinnsegment mit einer Säge abgetrennt und scharf von der Zungenmuskulatur gelöst. Nach sorgfältiger Blutstillung erfolgt nach entsprechender geplanter Verlagerung des Kinnsegmentes die Fixation mit Osteosyntheseplatten paramedian rechts und links. Aus: J. F. Hönig; Manual der Maxillo-mandibulären Umstellungs-osteotomien, 2002, Springer, Steinkopff Verlag, Darmstadt, Heidelberg.

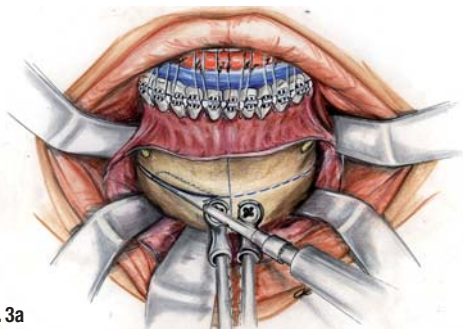


Abb. 3a

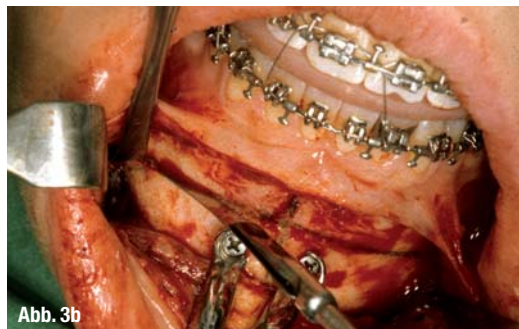


Abb. 3b

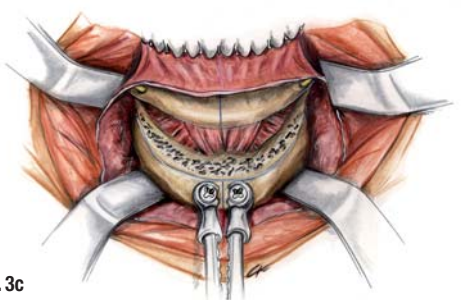


Abb. 3c

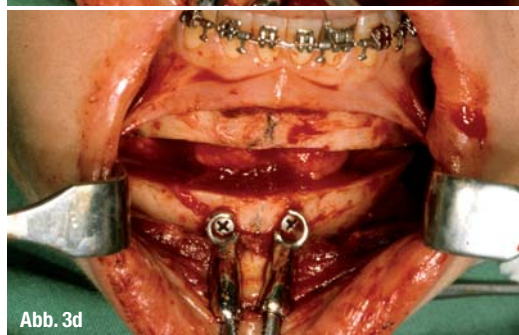


Abb. 3d

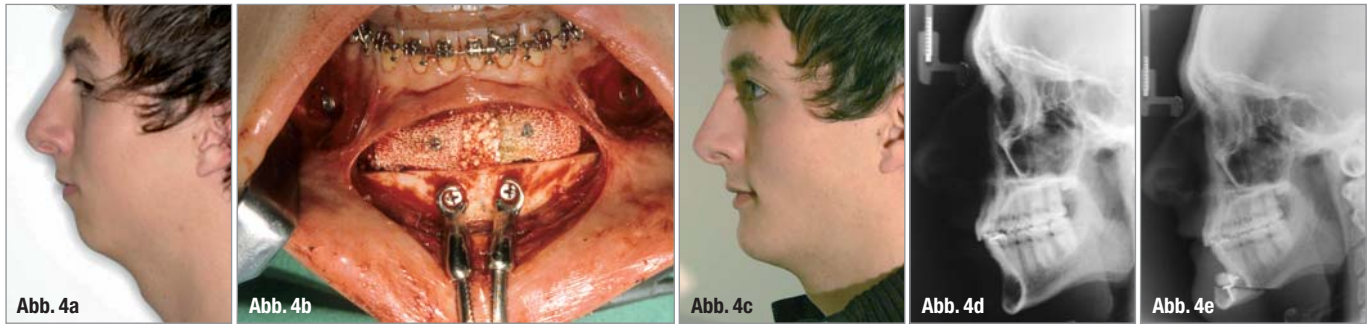

Abb. 4a–e Kinnhypoplasie: Prä- (Abb. 4a und d) und postoperative Ansicht (Abb. 4c, b und e) eines 20 Jahre alten Patienten mit einer deutlichen Kinnhypoplasie bei eug-nathen Einstellung der Kieferbasen zueinander. Durch eine Kinnvorverlagerung wurde das Gesichtsprofil harmonisiert und die negative Lippenstufe ausgeglichen. Zum Ausgleich der Knochenstufe wurde alloplastisches Material aufgelagert.

__Klinische Beispiele

Zur Harmonisierung des cervico-mandibulären Überganges bei anatomisch gerechter Lage und Tonizität der äußeren Halsmuskeln ohne Anhalt für nennenswerte prä- und subplatysmale Fettakkumulationen, ist eine isolierte Kinnvorverlagerung indiziert, die darüber hinaus auch zu einem ausgewogenem Gesichtsprofil führt, wie die Abbildungen 4 und 5 verdeutlichen. Kombinierte cervico-mentale Plastiken, die eine Kinnvorverlagerung und Lipoplastik beinhalten, können erheblich zur Rejuvenation des cervico-mandibulären Überganges beitragen (Abb. 6) und führen in Kombination mit einer Septorhinoplastik zur Harmonisierung des gesamten Gesichtsprofils (Abb. 7).

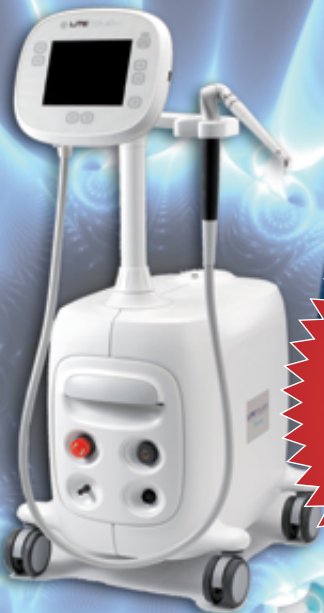__Diskussion

Die ästhetische Haltung ist nach Auffassung von Jaspers das genießerisch Unverbindliche betrachten, wobei Schönheit reines interesseloses Wohlgefallen (Kant) hervorruft, weil es in sich vollendet ist, nämlich eine Harmonie in all seinen Teilen (Thomas v. A.), eine geglückte Übereinstimmung von Bild und Urbild (Platon) ist. Ein Phänomen also, das zunehmend in unserer Gesellschaft eine nicht zu unterschätzende Bedeutung spielt und vermehrt auch in das Bewusstsein von Personen mit cranio-facialen Anomalien rückt, vor allem bei Personen, die eine Kinnrücklage und eine cervico-mandibuläre Fettansammlung aufweisen. Häufig sind allerdings neben Kinn- und Halskorrekturen auch zusätzliche Operationen, wie Kieferverlagerungen und auch Nasenplastiken erforderlich, um den Schönheitsidealen und Gesichtsproportionen zu entsprechen, Zur Korrektur der vielfach beobachteten Doppelkinnbildung (Abb. 7 und 8) in Folge von vermehrter submentaler Fettanreicherung empfiehlt sich daher bei moderater submentaler Fettansammlung eine solitäre Fettgewebsaspiration (Liposuktion). Bei älteren Patienten mit deutlichen submental Fettdepots wird häufig eine subplatysmale Lipoektomie unter Sicht in Kombination mit einer cervicalen Platysmaplastik mit zusätzlicher subcutanen Fettabsaugung erforderlich. Durch Einführung der aspirativen Lipoplastie, besser bekannt als Fettabsaugung, gewann die Behandlung

der unerwünschten Fettansammlung vor allem im cervico-mandibulären Bereich neue Bedeutung (Hetter 1987). Die anfänglich durch unzureichende Erfahrung und Einsatz unzugänglicher Instrumente in Misskredit geratene Technik der Fettabsaugung mit großkalibrigen Kanülen (Hetter 1987), wie die sogenannte „Fischer-Technik“ (Fischer u. Fischer 1977) oder auch die „Kesselring-Methode“ (Kesselring u. Meier 1978) mit scharfen Kanülen, hat heute durch Weiterentwicklung der Instrumente und Methodiken Bedeutung gewonnen. Bei der heute allgemein anerkannten und bewährten Fettabsaugungsmethode nach Illouz (1980) oder Gasparotti (1994) wird mit stumpfen Kanülen, d. h. nach vorn abgerundeten Kanülen, muskelnah bzw. kutisnah durch kleinkalibrige Kanülen mit einem Durchmesser von 2 bis 3 mm mit basal kleinen Öffnungen Fett kreuzweise abgesaugt; dabei entsteht ein sogenanntes „Honig-Wabennetz“ innerhalb des Fettgewebes. Dabei dient das zuvor mit Flüssigkeiten infiltrierte Fettgewebe (Tumeszenz-Technik, Wet-Technik, Hyperwet-Technik) dem Ziel der mechanischen Blutstillung und der besseren Löslichkeit des Fettgewebes. Gleichzeitig werden bei diesen Methoden Tunnel im Fettgewebe angelegt, aus denen dann anschließend kontrolliert unter digitaler Kontrolle durch mechanische Manipulation und unter Unterdruck (maschinell oder durch syringe) gezielt Fett abgesaugt wird. Die Gefäßnervenbündel und Hautligamente werden bei dieser Methode weitgehend geschont. Durch die posteriore Anordnung der basal liegenden kleinen Öffnung in der Kanüle wird die früher häufig beobachtete typische Komplikation, die sogenannte „Dellenbildung“, durch die unmittelbare subdermale Fettabsaugung vermieden. Gleichwohl die cervicale Haut gegenüber der facialis Cutis eine wesentlich höhere Retraktionsfähigkeit aufweist, die bis zu zwei Jahre postoperativ durch Bildung von elastischen Fasern im Rahmen des Heilungsprozesses hervorgerufen werden, ist dennoch bislang ungeklärt, warum die Hautretraktionen post-liposuktionem im Bereich des Halses ausgesprochen deutlicher als in anderen Körperregionen auftritt. Obwohl die cervicalen Lipoplastiken in der Regel sehr zufriedenstellende postoperative Ergebnisse ergeben, sind trotz dieser Tatsache bei der cervicalen Lipoplastik einige Besonderheiten zu beachten. Es empfiehlt sich die Cutis nach der Inzision vom Platysma

LITE TOUCH

Der Kraftzweig unter den Erbium-Lasern durch revolutionäre
Laser-im-Handstück-Technologie



- **Anwendungsstark im Hart- und Weichgewebe**
- **Leicht transportabel**
 - **Profitabel**
 - **Interdisziplinär nutzbar***

*durch optionales Aesthetikhandstück und leichte Transportabilität



Training, Fortbildung und umfangreiche Serviceleistungen durch unser Zentrum für sanfte
Laserzahnheilkunde (www.ZentrumfuersanfteLaserzahnheilkunde.de)

Außerdem: Gebraucht- und Demosysteme aller Wellenlängen zu attraktiven Preisen
(www.nmt-muc.de)



RÜCKANTWORTFAX 0 89/6 10 89 38-7

Datum, Praxisstempel

Bitte um Terminvereinbarung:

- zur unverbindlichen Beratung Konzeption Laser/Wirtschaftlichkeit
- für einen kostenfreien Demotermin in der Praxis

Bitte Unterlagen:

- LiteTouch
- Kompaktdiodenlaser Wiser
- Opus Duo Aqualite
- Diodenlaser D-Storm

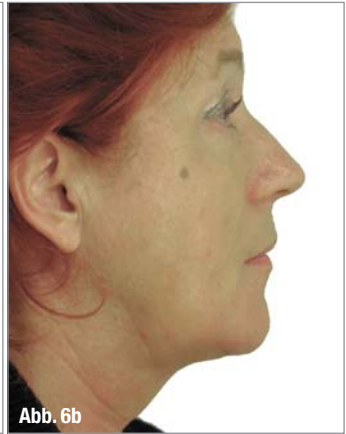
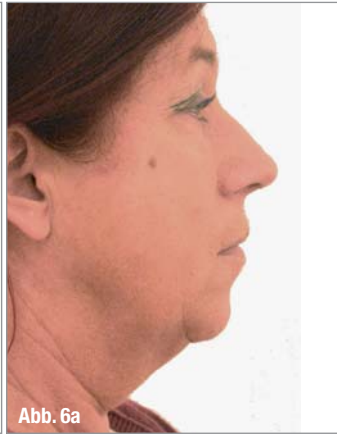
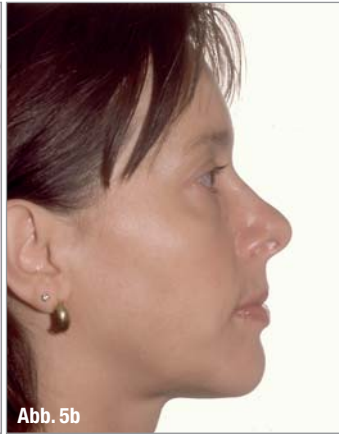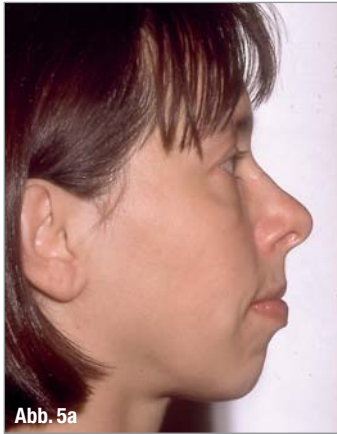Abb. 5a und b Kinnhypoplasie: Prä- und postoperative Ansicht.

Abb. 6a und b Kinnhypoplasie mit cervicaler Weichgewebstose: Prä- (Abb. 6a) und postoperative Aufnahme (Abb. 6b) einer Patientin mit einer moderaten Kinnhypoplasie in Kombination mit einer cervicalem Weichgewebstose. Durch supraplatysmale Liposuktion und autogener sliding genioplasty ließ sich wieder ein harmonischer cervico-mentulärer Übergang erzeugen.

Abb. 7a und b Kinnhyperplasie mit Makrorhinie: Prä- (Abb. 7a) und postoperative Aufnahme (Abb. 7b) einer Patientin mit einer Kinnhyperplasie mit bestehender Makrorhinie. Durch Rückverlagerung des Kinns im Rahmen einer autogenen sliding genioplasty und Septorhinoplastik ließ sich das Gesichtsprofil harmonisieren.

Abb. 8a Präoperative Aufnahme.
Abb. 8b Postoperative Aufnahme nach cervicalem Septorhinoplastik.

mit kleinen Scheren zu lösen, um nicht mit den kleinen Kanülen Gefahr zu laufen, unterhalb des Platysmas Fettansammlungen zu entfernen und Nerven und Gefäßschäden zu provozieren. Ebenso sollte die Menge in der Regel unterhalb von 100 ccm limitiert sein, um kosmetisch unschöne Überkorrekturen durch die zusätzlich einsetzenden Hautretraktionen zu vermeiden. Vorsicht ist auch geboten bei Patienten mit deutlicher Hauterschaffung, weil gelegentlich post liposuktionem die Ausbildung von Platysmabändern beobachtet werden.

Sofern bei der Genioplastik eine Höhenreduktion des Kinns geplant, so sollte entsprechend eine hufeisenförmige Resektion des Knochensegmentes mit der Stichsäge durchgeführt werden, um eine gleichmäßige Osteotomie zu erzeugen. Eine vertikale Erhöhung des Kinns lässt sich im Rahmen von bis zu 5 mm durch eine frontale Kippung des osteotomierten Segmentes erzielen, ohne dass eine zusätzliche (autologe oder alloplastische) Implantatinsertion indiziert ist. Andernfalls empfiehlt sich die Einlagerung von Knochenersatzmaterialien (z. B. β -TCP).

Schlussfolgerung

Der Wunsch des Patienten nach idealen Gesichtsproportionen lässt sich durch schonende moderne Techniken der cervico-mentalen Plastiken verwirklichen

und trägt zur Akzentuierung und zur Harmonisierung des Gesichtsprofils bei.

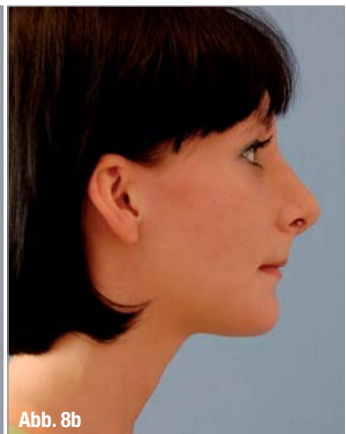
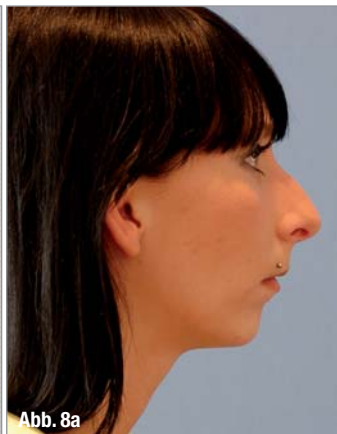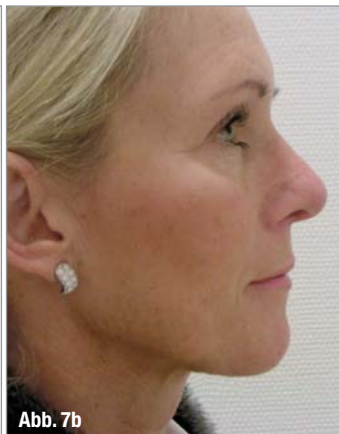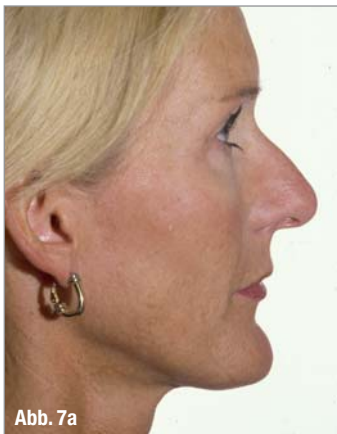Zusammenfassung

Ein ausgewogenes Gesichtsprofil mit einem harmonischen cervico-mentulären Übergang trägt zur Stärkung des Selbstbewusstseins und damit zum privaten und beruflichen Erfolg bei.

Der Wunsch des Patienten nach idealen Gesichtsproportionen der unteren Gesichtshälfte und Rejuvenation des Halses bei eugnather Bissituation lässt sich durch schonende moderne Techniken der cervico-mentalen Plastiken, wie Genio- und Lipoplastiken, verwirklichen und trägt zur Akzentuierung und zur Harmonisierung des Gesichtsprofils bei. Die Techniken und Ergebnisse werden im Einzelnen vorgestellt.

Literatur beim Verfasser.

_Kontakt	face
<p>Prof. Dr. Dr. med. Johannes Franz Hönig Paracelsus Klinik Hannover Abteilung Plastische und Ästhetische Chirurgie Oertzeweg 24 30851 Langenhagen/Hannover</p>	



Med Contour 

Ich hab's
gemacht!

Dr. Rolf S. aus Dresden macht glücklich.
Und neue Umsätze. >



www.trading-up.de

NEUE UMSÄTZE MIT MEDCONTOUR PLUS:

RAN AN DEN SPECK. GANZ OHNE OP!

DIE NEUE PRAXIS-ALTERNATIVE ZUR FETTABSAUGUNG:
RISIKOARM. SCHONEND. DAUERHAFT. PROFITABEL.

Machen Sie jetzt Patienten mit Problemzonen glücklich
und genießen Sie mit MedContourPlus den steigenden
wirtschaftlichen Erfolg!

MedContour Plus ist ein **CE 0476** zertifiziertes und zugelassenes Cavitations-System.



Über 100 Institute und Ärzte in Deutschland profitieren bereits von dieser Möglichkeit der Praxis-Erweiterung und dem steigenden wirtschaftlichen Erfolg! Die Kunden kennen die Methode bereits aus den Medien - die Nachfrage steigt enorm. Persönliche Beratung, alle Informationen und mehr unter unserer gebührenfreien

MEDICAL BEAUTY-HOTLINE 0800 5477654

Anmeldung zu den kostenfreien Workshops unter
www.medi-contour.de/workshop

KFORM
BEAUTY MEDICAL EQUIPMENT
www.k-form.de



MEDICAL BEAUTY
www.medicalundbeauty.de

Die MedContourPlus Lipologie Methode. Im Einsatz für schönere Körper und gegen Fett und Cellulite.