Zweidimensionale Lingualtechnik – die einfache Alternative

Auch wenn auf eine jahrzehntelange Entwicklungsgeschichte zurückgeblickt werden kann und technisch ausgereifte Systeme verfügbar sind, gehört die Lingualtechnik noch immer nicht zu den kieferorthopädischen Standardtherapien. Als Gründe hierfür könnten neben zahnanatomischen Aspekten und deren biomechanische Konsequenzen vor allem das kosten- und zeitintensive Prozedere rund um den Einsatz dreidimensionaler Lingualbracketsysteme gelten. Inwieweit 2D-Lingual-Brackets eine einfache und zuverlässige Alternative zur 3-D-Programmierung darstellen können, zeigt folgender Beitrag von Dr. Vittorio Cacciafesta und Dr. Alexander Gebhardt.

KN Literatur

[1] Mahony D: How we get from there to here and back. IJO 2006;17(2).

[2] Fujita K: Multilingual-bracket and mushroom arch wire technique. A clinical report. Am J Orthod Dentofacial Orthop 1982; 82:120–140.

[3] Fujita K: Development of Lingual-Bracket Technique. Esthetic and Hygienic Approach to Orthodontic Treatment. Part 1. J Jpn Soc Dent Appar Mater 1978;19:81–86.

[4] Fujita K: Development of Lingual-Bracket Technique. Part 2. J Jpn Soc Dent Appar Mater 1978;19:87–94.

[5] Fujita K: Development of Lingual-Bracket Technique. Part 3. J Jpn Soc Dent Appar Mater 1978;37:381–384.

[6] Echarri P: Revisiting the history of lingual orthodontics: a basis for the future. Semin Orthod. 2006;12:153–159.

[7] Kravitz N D: Anterior Lingual Braces. Regaining control of invisible tooth movement. Orthodontic Products. July 2008. Ascend Media LLC.

[8] Quadrelli C, Veneziani A: The Stealth in comparison with other lingual brackets: properties and procedures for indirect bonding. Progress in Orthodontics 2007;8(1):156–171.

[9] Macchi A, Norcini A, Cacciafesta V, Dolci, F: The Use of Bidimensional Brackets in Lingual Orthodontics: New Horizons in the Treatment of Adult Patients. Orthodontics 2004; 1(1): 21–32.

[10] Creekmore T: Lingual orthodontics – its renaissance. AM J Orthod Dentofacial Orthop 1989;96:20–137.

[11] Müller-Hartwich R, Jost-Brinkmann P-G: Die Lingualtechnik. zm 2003;93, Nr. 22:54–58.

[12] Ludwig B, Glasl B, Lisson J: Die 2-D-Lingualtechnik und ihre Möglichkeiten zur Korrektur der Frontzahninklination – Ein Erfahrungsbericht. Kieferorthopädie 2008; 22(3):177–182.

[13] Cacciafesta V, Sfondrini M F, Norcini A, Macchi A: Fiber-Reinforced Composites in Lingual Orthodontics. J Clin Orthod 2005;12:710–714.

[14] Silli S M, Silli E: Individuelle ideale Bracketplatzierung mithilfe von computergestütztem virtuellen Set-up und Roboter. IOK 2000;32, Nr. 3: 247–256.

[15] Macchi A, Tagliabue A, Levrini L, Trezzi G: Philippe Self-Ligating Lingual Brackets. J Clin Orthod 2002; 36(1):42–45.

[16] Hohoff A, Fillion D, Stamm T, Goder G, Sauerland C, Ehmer U: Oraler Komfort, orale Funktion und Mundhygiene bei Patienten mit Lingualbrackets. Eine prospektive Longitudinalstudie. J Orofac Orthop 2003; 64(5):359–71.

[17] Ludwig B, Glasl B, Lietz T, Lisson JA: Minischrauben in der Praxis. Teil IV: Fallbeispiele (2). Kompendium Minischrauben. Supplement der KN Kieferorthopädie Nachrichten. Sonderdruck zur DGKFO-Tagung 2008:18.

KN Fortsetzung aus KN 1+2/10

Progressive Friktion/ Aktivierung

Als weiterer Vorteil dieses Brackets kann die Tatsache angesehen werden, dass – sofern beispielsweise ein Engstand vorliegt – der Clip nur so weit geschlossen wird, dass dieser den Bogen hält.

Die (Nach-)Aktivierung des Bogens erfolgt dann einfach beim nächsten Termin durch weiteres Schließen des Bracketclips, ohne dass dafür Bogen oder Ligatur gewechselt werden müssen.

Indikationen

Aufgrund des fehlenden Slots sind nur Zahnbewegungen erster und zweiter Ordnung möglich. Vor allem bei Retentionen nach erfolgter Behandlung, dem Schließen kleiner Lücken oder Diastemata ist der Einsatz des 2D-Lingual-Bracketsystems empfehlenswert. Des Weiteren bieten sich Fälle von mildem Tiefbiss, verlagerten Eckzähnen, Einzelzahnfehlstellungen und geringem Engstand oder in Kombination mit frontalem und lateralem Kreuzbiss an.

Verfügt der Kliniker bereits über erste Erfahrungen mit der Lingualtechnik bzw. wendet diese routinemäßig an, können mithilfe dieses Systems auch schwierigere Behandlungsaufgaben (kieferorthopädischer Lückenschluss nach Prämolarenextraktion, posteriorer Kreuzbiss, High Angle, offener Biss) erfolgreich gelöst werden.

Fallbeispiel 2

Kombination KFO/Chirurgie, 3D/2D (Abb. 17–21)

Abb. 17a–e: Situation zu Behandlungsbeginn.

Abb. 18a–e: Dreizehn Monate nach Einbau der Multibandapparatur bzw. zwei Monate nach erfolgter Dysgnathie-OP.

Abb. 19a–e: Nach Entbänderung.

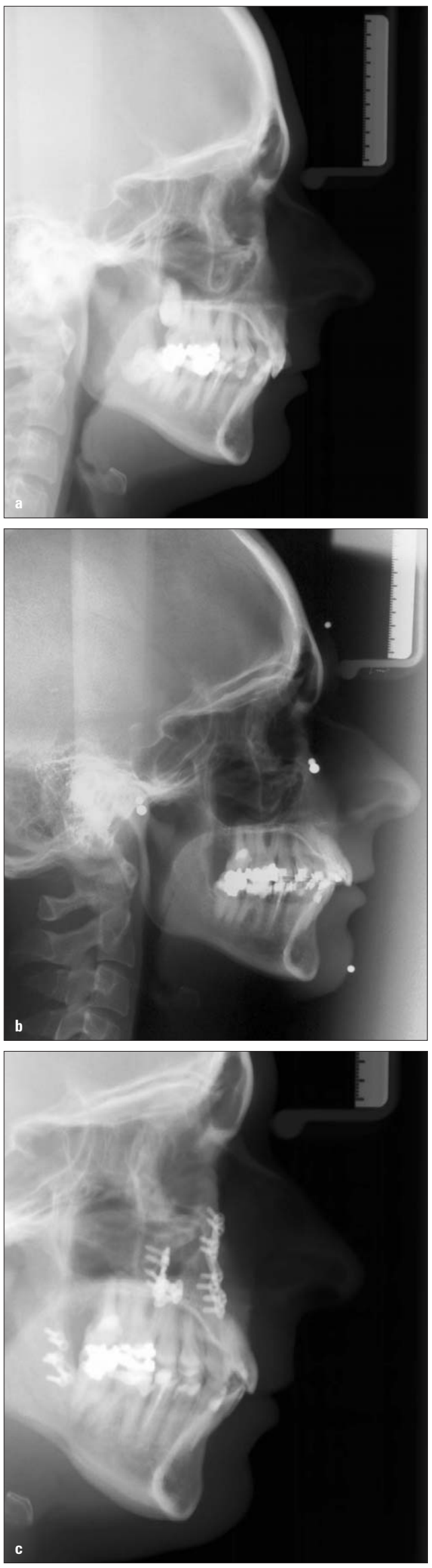

Abb. 20a–c: FRS zu Behandlungsbeginn (a), nach neun Monaten prä OP (b) und zu Behandlungsende (c).

Abb. 21a: OPG vorher.

Abb. 21b: OPG nachher.

Kombinationsmöglichkeiten

Eine sinnvolle Ergänzung zur Lingualtechnik bzw. dem 2D-Lingual-Bracketsystem stellt das Herbst-Scharnier und dessen zahlreiche Modifikationen dar. Kombiniert eingesetzt, wird so nicht nur eine Verkürzung der Behandlungsdauer aufgrund einer gleichzeitig erfolgenden Bisslage- und Zahnstellungskorrektur ermöglicht, sondern zudem eine maximale Verankerung erreicht (Abb. 8a, b). Des Weiteren kann parallel zur Zahnbogenausformung mittels Lingualtechnik z. B. die Aufrichtung gekippter Molaren mittels NiTi-Aufrichtefeder erfolgen. Wird diese statt an der Multibandapparatur an einer Minischraube verankert, können ein unabhängiges zweites Kräftesystem aufgebaut und Verankerungsverluste von vornherein vermieden werden (Abb. 9a–d).[17]
Auch kann eine kombinierte skelettale Verankerung mittels Minischrauben für en masse-Retraktionen bzw. Mesialisationen und Distalisationen genutzt werden (Abb. 10a, b).

Fallbeispiele

Offener Biss / Kreuzbiss
48-jährige Patientin mit progener Tendenz und frontal offenem Biss sowie frontalem Kreuzbiss. Die Therapie sah eine approximale Schmelzreduktion der Unterkieferfront und das Retroklinieren der Front gegen den Oberkiefer mithilfe von Klasse III-Gummizügen zum Überstellen des frontalen Kreuzbisses sowie Schließen des frontal offenen Bisses vor. Um den ästhetischen Ansprüchen der Patientin gerecht zu werden, wurden im OK Lingualbrackets geklebt. Im UK hingegen wurden die Brackets bukkal gesetzt, da diese hier zum einen sound-so kaum wahrzunehmen sind und sich zum anderen die Frontzähne leichter von bukkal retroklinieren lassen. Die Behandlungsdauer betrug dreizehn Monate (Abb. 11 bis 16).

Kombination KFO/ Chirurgie, 3D/2D
32-jährige Patientin mit beidseitiger Distalokklusion 3/4 bis 1 PB, Overjet (2–8 mm) und tiefem Biss (Overbite 5–6 mm) sowie Engstand in der OK- und UK-Front. Die Therapie sah eine Multibandbehandlung im Ober- und Unterkiefer sowie eine Dysgnathie-OP vor. Aufgrund etwaiger Torquekontrolle kamen im Oberkiefer 3D-Brackets zum Einsatz (aus heutiger Sicht betrachtet – der Fall liegt einige Jahre zurück – hätten hier durchaus auch 2D-Lingual-Brackets Anwendung finden können). Im UK wurde wegen des höheren Patientenkomforts mit 2D-Brackets (Brackettiefe) lingual behandelt. Elf Monate nach Einsetzen der Multibandapparatur erfolgte der dysgnathie-chirurgische Eingriff (bimaxillär). Weitere acht Monate später wurde entbändert. Die Behandlungsdauer betrug insgesamt 19 Monate. Zur Fixierung des Behandlungsergebnisses wurde im UK ein Lingualretainer geklebt (Abb. 17 bis 21).

Fazit

2D-Lingual-Brackets stellen bei einfachen Fällen ohne die Notwendigkeit von Zahnbewegungen 3. Ordnung eine zuverlässige Alternative zu konventionalen Lingualbrackets dar. Runde NiTi-Drähte ermöglichen dabei den Einsatz niedriger Kräfte, ohne einen häufigen Bogenwechsel. Es können Behandlungsergebnisse erzielt werden, die mit denen der bukkalen Therapie vergleichbar sind. KN

KN Kurzvita

Dr. Vittorio Cacciafesta

- Studium der Zahnmedizin, Universität „Federico II", Neapel/Italien
- 1995/96 Forschungsstipendium, Abt. für KFO der Humboldt Universität Berlin
- Spezialisierung im Fach Kieferorthopädie am Royal Dental College der Universität Aarhus/Dänemark
- Assistenzprofessor, Abteilung für KFO, Universität Pavia und Universität Insubria in Varese/Italien
- Gastprofessor der Universität Aarhus in Dänemark und der Temple University in Philadelphia/USA
- Autor von mehr als 100 begutachteten Fachpublikationen und vier Buchkapiteln
- Co-Editor „Ortodonzia Clinica", Associate Editor „Progress in Orthodontics"
- Gutachtertätigkeit bei diversen Fachpublikationen (u. a. American Journal of Orthodontics and Dentofacial Orthopedics", „Angle Orthodontist", „European Journal of Orthodontics" etc.
- Mitglied der World Federation of Orthodontists (WFO), European Orthodontic Society (EOS), Angle's Society, Italian Orthodontic Society (SIDO), Italian Society of Lingual Orthodontics and Esthetics (SIOLE)

KN Kurzvita

Dr. Alexander Gebhardt

- Studium der Zahnmedizin, Universität Gießen, Approbation 1999
- 2003 Promotion
- 1999–2001 kieferorthopädische Weiterbildung, Praxis Dr. Witschel, Bad Oeyenhausen
- 2001–2003 Ausbildung zum FZA für Kieferorthopädie, Abt. für KFO, Universität Gießen
- seit 2003 niedergelassen
- Mitglied der Deutschen Gesellschaft für Kieferorthopädie (DGKFO), European Orthodontic Society (EOS), World Federation of Orthodontics (WFO)
- Zertifiziertes Mitglied der Deutschen Gesellschaft für linguale Kieferorthopädie (DGLO), European Begg Society (EBSO), European Society of Lingual Orthodontics (ESLO)

KN Adresse

Dr. Vittorio Cacciafesta
Viale Papiniano 44
20123 Mailand
Italien
E-Mail: vcacciafesta@hotmail.com

KN Adresse

Dr. Alexander Gebhardt
Brunnenstr. 64
34537 Bad Wildungen
E-Mail:
Alexander.Gebhardt@gmx.de

ANZEIGE