

Das International Caries Detection and Assessment System (ICDAS-II)

Eine adäquate und frühzeitige Diagnose der Zahnkaries stellt eine Herausforderung im zahnärztlichen Alltag dar. Ein Zahnarzt muss in der Lage sein, Veränderungen der Zahnhartsubstanz rechtzeitig zu erkennen und gleichzeitig eine Entscheidung über die Versorgungsmöglichkeiten der Läsion zu treffen.

Üblicherweise wird die Erstuntersuchung der Mundhöhle und der Zähne visuell durchgeführt. Jedoch haben sich die diagnostischen Möglichkeiten für den Zahnarzt in den letzten Jahrzehnten stetig erweitert, sodass die Entscheidung über das Vorhandensein einer Zahnkaries nicht mehr ausschließlich auf der Basis einer visuellen Untersuchung getroffen wird. Als gängige Methoden können hier die faseroptische Transillumination mit einer Kaltlichtsonde, die elektrische Widerstandsmessung, das Laserfluoreszenzverfahren und auch die Anwendung von Röntgenstrahlen genannt werden.

Bei epidemiologischen Untersuchungen erwies sich die visuelle Inspektion als besser geeignet als beispielsweise das Laserfluoreszenzverfahren.¹⁶ Dies gilt allerdings nur, wenn ein System für die klinische Kariesdiagnose verwendet wird, das einerseits kariöse Läsionen schon im frühen Stadium erfasst, und andererseits bei fortgeschrittenen Läsionen die Entscheidungsbasis für geeignete Therapieoptionen liefert. Üblicherweise erfolgt in Reihenuntersuchungen die klinische Kariesdiagnose nach dem WHO-Standard, das heißt Läsionen werden auf Kavitations-Niveau registriert. Nach Definition der WHO liegt eine behandlungsbedürftige Karies (D3-Level) vor, wenn freiliegendes Dentin sichtbar oder unterminierter Schmelz mit erweichten Schmelzrändern tastbar ist.¹⁹ Da diese Form der Karies stark rückläufig ist, werden subtilere Indizes benötigt, mit denen sich zum Beispiel auch Initialläsionen erfassen lassen. Nur so kann eine valide Basis für ein Karies-Management geschaffen werden, das bereits auf die Remineralisierung von Schmelzläsionen abzielt. Ideal wäre daher ein System für die klinische Kariesdiagnose, welches auch initiale Läsionen zuverlässig erfasst. So können präventive Maßnahmen innerhalb der Gruppenprophylaxe und in der zahnärztlichen Praxis gezielt und kosteneffektiv eingesetzt werden. Auch kann die longitudinale Entwicklung der Zahngesundheit auf der Basis eines validen Kariesdiagnosesystems genauer verfolgt werden.

Im Jahr 2002 wurde das visuelle Kariesdiagnosesystem „International Caries Detection and Assessment System“ (ICDAS) unter Beteiligung internationaler Wissenschaftler entwickelt¹⁴ und im Jahr 2005 in modifizierter Form als ICDAS-II vorgestellt.⁷ Die Philosophie dieser internationalen Initiative basiert auf einer Zusammenführung von Kariesdiagnosemethoden, die in epidemiologischen Erhebungen, in klinischen Studien und in der zahnärztlichen Praxis verwendet werden. Das Ziel war die Entwicklung einer standardisierten Methode, die auf der Evidenz der bisher existierenden Methoden basiert und die Diagnose, Prognose sowie die Entscheidung über das klinische Management der Zahnkaries auf indivi-

dueller Ebene und im öffentlichen Gesundheitswesen ermöglicht.¹⁴ Mit der Anwendung von ICDAS sollen Studien besser in Übersichtsarbeiten oder Meta-Analysen Eingang finden können und somit die Anforderungen der evidenzbasierten Zahnmedizin erfüllen.¹⁵

Mit dem ICDAS-II System können kariöse Veränderungen an Okklusal- und Glattflächen der Zähne, an den

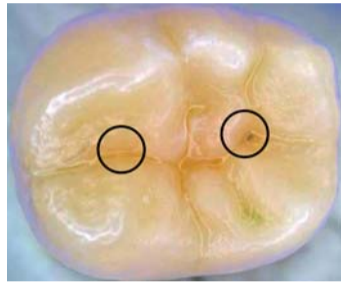


Abb. 1–5: ICDAS-II Codes für die Diagnose der okklusalen Karies.
Abb. 1: ICDAS-II Codes 0 und 1.

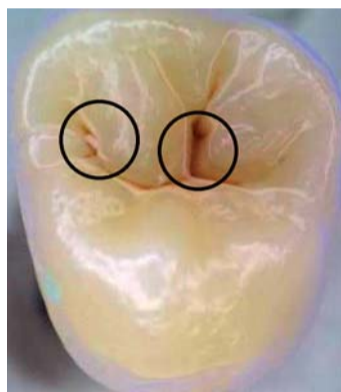


Abb. 2: ICDAS-II Codes 2 und 3.

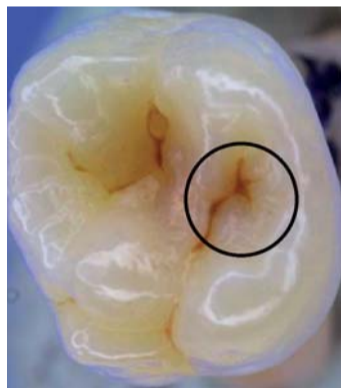


Abb. 3: ICDAS-II Code 4.

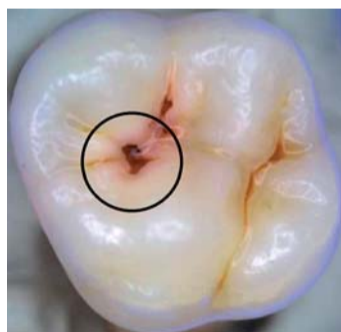


Abb. 4: ICDAS-II Code 5.

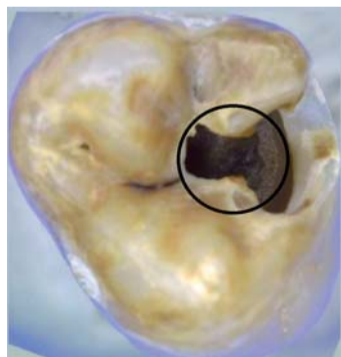


Abb. 5: ICDAS-II Code 6.

Wurzeloberflächen sowie an Restaurationen und Versiegelungen erhoben werden. Dabei ist es wichtig, dass die Zähne vor der Untersuchung gereinigt werden. Die Zähne werden im feuchten und trockenen Zustand befundet, sodass sicherlich im Rahmen von Reihenuntersuchungen Kompromisse notwendig sind. Im Folgenden werden die einzelnen ICDAS-II Codes vorgestellt (siehe auch Abb. 1 bis 5):

Code 0

Keine sichtbare Karies nach Trocknung im Luftstrom (ca. 5 Sek.). Veränderungen wie Schmelzhypoplasie, Fluorose, Abrasion, Erosion und Verfärbungen werden ebenfalls mit 0 befundet.

Code 1

Erste visuelle Veränderungen in der Schmelzoberfläche, die erst nach Trocknung des Zahns sichtbar sind. Die Veränderungen können Opazitäten, weißliche oder bräunliche Verfärbungen sein.

Code 2

Deutliche visuelle Veränderungen in der Schmelz-Oberfläche bereits am feuchten Zahn, die sich wie folgt zeigen können: Opazitäten im Sinne einer White Spot Läsion und/oder bräunliche kariöse Verfärbungen in den Fissuren/Grübchen. Die Veränderungen müssen auch am getrockneten Zahn noch sichtbar sein.

Code 3

Deminalisation bzw. Verlust der Schmelzstruktur ohne sichtbares Dentin. Die Opazitäten und/oder bräunliche oder schwarze kariöse Veränderungen dehnen sich über die Grenze der Fissuren/Grübchen hinaus und sind auch nach Trocknung des Zahns sichtbar. Gegebenenfalls kann eine WHO-Sonde vorsichtig über den Schmelzdefekt geführt werden, um die Diskontinuität der Schmelzoberfläche zu ertasten.

Code 4

Schattenbildung im Dentin, mit oder ohne Schmelzeinbruch. Die Schattenbildung kann grünlich, bläulich oder bräunlich sein.

Code 5

Deutliche Kavitätenbildung mit sichtbarem Dentin. Am getrockneten Zahn ist der Schmelzverlust deutlich sichtbar. Gegebenenfalls kann die WHO-Sonde verwendet werden, um das freiliegende Dentin zu ertasten.

Code 6

Großflächige Kavitätenbildung, dabei ist das Dentin in der Breite und Tiefe des Zahns deutlich sichtbar. Mindestens die Hälfte der Schmelzoberfläche ist kariös zerstört, die Pulpa kann betroffen sein.

Diese Einteilung wird auch für die Diagnose der Approximal- und Glattflächen angewendet. Liegen bereits Fissurenversiegelungen oder Füllungen an einem Zahn vor, können auch hier entsprechende ICDAS-II Kriterien angewendet werden (Caries Associated with Restorations and Sealants – CARS). Ferner kann die Diagnose und Einteilung der Wurzelkaries nach dem ICDAS-II Schema durchgeführt werden. Details hierzu finden sich auf der Internetseite www.icdas.org.

Der Rückgang der Kariesprävalenz^{12,13} und die Verschiebung der Ausprägung von kariösen Läsionen haben zur Folge, dass die Karies nicht mehr ausschließlich auf dem Kavitationsniveau erfasst

werden sollte. Die heutige Zahnheilkunde verfügt über präventive und minimalinvasive Interventionsmöglichkeiten, die in vielen Zahnarztpraxen bereits gut etabliert sind, sodass bereits frühe Läsionen mit geeigneten Verfahren versorgt werden können. Dies verdeutlicht den Bedarf an neuen und differenzierten Diagnosesystemen, die in der Lage sind, kariös bedingte Veränderungen der Zahnhartsubstanzen frühzeitig zu erfassen und Entscheidungshilfen für geeignete Therapieoptionen zu geben. Bevor ein System der Kariesdiagnose klinischen Einsatz findet, ist es erforderlich, die Spezifität und Sensitivität zu ermitteln. Auch die Reproduzierbarkeit von Untersuchungen ist ein wesentlicher Faktor, der Hinweis auf die Vermittelbarkeit zur Umsetzung und Verbreitung des Diagnoseverfahrens gibt. Studien zur Diagnose der okklusalen Karies zeigten für das ICDAS-II Verfahren gute bis sehr gute Intra- und Inter-Untersucher Reproduzierbarkeiten sowie eine klinisch akzeptable Sensitivität und Spezifität.^{9,10} Eine Meta-Analyse⁶, die unter anderem Studien einbezog, in denen die visuelle Inspektion gegen einen Goldstandard (überwiegend Histologie) validiert wurde, fasste zusammen,

dass die visuelle Untersuchung eine vergleichsweise geringe Aussagekraft bei der Diagnose der okklusalen Karies zeigte, hingegen wiesen die elektrische Widerstandsmessung und die fiberoptische Transillumination eine gute Aufdeckungsquote. Ausgehend von der Tatsache, dass nicht immer eine apparative Ausrüstung für die Kariesdiagnose zur Verfügung stehen kann (insbesondere bei zahnärztlichen Reihenuntersuchungen), ist es sinnvoll, eine differenzierte visuelle Skala anzuwenden. Auch ist im zahnärztlichen Alltag die erste visuelle Inspektion unumgänglich. Daher ist die Etablierung eines Kariesdiagnosesystems, das bereits auf der Basis der visuellen Inspektion eine Differenzierung nach Initialläsion, Schmelz- sowie Dentindefekt ermöglicht, von erheblicher Bedeutung. Seit der Einführung des ICDAS wurden einige klinische Studien unter Anwendung dieses Systems durchgeführt.^{1,3,4,8,11,17,18} Dabei wird deutlich, dass eine differenzierte visuelle Kariesdiagnostik unter Einschluss nicht kavittierter kariöser Läsionen im Vergleich zur traditionellen Befundaufnahme überlegen ist.⁵ Mit dem ICDAS-II können Entwicklungen der Zahngesundheit innerhalb einer Po-

pulation genau verfolgt werden, da sowohl initiale als auch manifeste Läsionen gleichermaßen erfasst werden. Auch lassen sich remineralisierende und minimalinvasive Maßnahmen frühzeitig gezielt einsetzen und somit die Entstehung von manifesten Dentinläsionen weitgehend verhindern. Werden in klinisch kontrollierten Studien bereits Schmelzläsionen erfasst, ist es möglich, den Effekt eines Prophylaxeverfahrens schon nach kürzerer Zeit festzustellen.² Die Standardisierung des Verfahrens erlaubt es, im internationalen Verbund Studien durchzuführen, zu publizieren und zu vergleichen. □

ZWP online

Eine Literaturliste steht ab sofort unter www.zwp-online.info/fachgebiete/dentalhygiene zum Download bereit.

PN Adresse

Priv.-Doz. Dr.
Anahita Jablonski-Momeni
Medizinisches Zentrum für Zahn-,
Mund- und Kieferheilkunde,
Abteilung für Kinderzahnheilkunde
Philipps Universität Marburg
Georg-Voigt-Str. 3, 35039 Marburg
Tel.: 0 64 21/5 86 32 15
Fax: 0 64 21/5 86 66 91
E-Mail:
momeni@staff.uni-marburg.de

ANZEIGE

PN

NACHRICHTEN

STATT NUR ZEITUNG LESEN!

Fax an 03 41/4 84 74-2 90

PN

Die Zeitung für Parodontologie, Implantologie und Prävention

Ja, ich abonniere die PN Parodontologie Nachrichten für 1 Jahr zum Vorteilspreis von € 40,00 (inkl. gesetzl. MwSt. und Versand). Das Abonnement verlängert sich automatisch um ein weiteres Jahr, wenn es nicht sechs Wochen vor Ablauf des Bezugszeitraums schriftlich gekündigt wird (Poststempel genügt).

Widerrufsoption: Den Auftrag kann ich ohne Begründung innerhalb von 14 Tagen ab Bestellung bei der CEMUS MEDIA AG, Holbeinstraße 29, 04223 Leipzig schriftlich widerrufen. Rechtzeitige Absendung genügt.

Name _____

Vorname _____

Straße _____

PLZ/Ort _____

Telefon _____

Fax _____

E-Mail _____

www.pn-aktuell.de

CEMUS MEDIA AG
Holbeinstraße 29, 04223 Leipzig
Tel.: 03 41/4 84 74-0, Fax: 03 41/4 84 74-1, 00
E-Mail: grasse@cemus-media.de