

CAD/CAM-Technologie in der Implantatprothetik

| ZTM Andreas Hoffmann

Im 21. Jahrhundert sind gravierende Fortschritte in Zahnmedizin und Zahntechnik alltagstauglich geworden. Medizin und Technik werden immer mehr in einer virtuellen Welt erzeugt, dabei ist es wichtig, Verbindungen und Synergieeffekte zwischen diesen beiden, nebeneinander existierenden Fachbereichen zu schaffen und sie zusammenzuführen. Und das heißt auch, man muss lernen gemeinsam als Team zu funktionieren. Vom Patienten über die Helferin zum Arzt und zum Techniker, vom Techniker zum Fräszentrum und zurück zum Techniker, von da zum Arzt und wieder zum Patienten. In dieser Disziplin der navigierten Prothetik und der digitalisierten Konstruktion werden Erfolge nur gemeinsam erzielt.

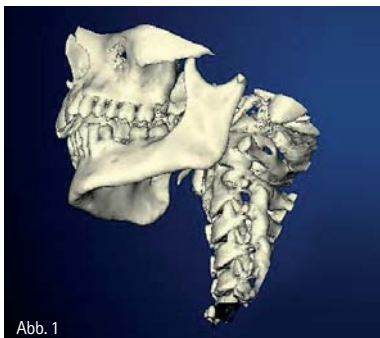

Abb. 1

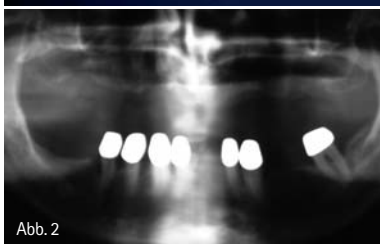

Abb. 2

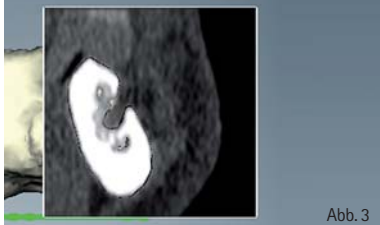

Abb. 3

Abb. 1: Ein dreidimensionales Bild kann frei am Computer gedreht und in jede beliebige Position geschnitten werden. – Abb. 2: Ein OPG zeigt die aufgeklappte zweidimensionale Gesamtansicht des Schädels von frontal mit der Knochenüberlagerung und lässt eine Zuordnung in der räumlichen Tiefe schwer zu. – Abb. 3: Ein Querschnittsbild der 3-D-Animation aus einem beliebigen Teil, dass in diesem Bereich im Unterkiefer sich im Foramen mentale befindet.

Ein strategisch durchdachtes Konzept ist immer Grundlage für langfristige Erfolge. Wir reden also über das Zusammenspiel von Arzt, Zahntechniker und Industriepartner, die nur, wenn sie als Team zusammenarbeiten, Erfolg haben. Wenn die Entwicklung so rasant fortschreitet, dass Dinge, die gestern noch unvorstellbar waren, heute schon selbstverständlich und alltagstauglich sind, muss gemeinsame Fortbildung höchste Priorität besitzen. So sind zahnmedizinische Weiterentwicklungen und auch neue zahntechnische Produktionswege nicht voneinander lösbar, bedingen die Kenntnis gegenseitiger Inhalte, um das höchste Niveau als Einheit zu erreichen.

3-D-Diagnostik

Dreidimensionale Darstellungsmöglichkeiten geben sowohl dem Mediziner als auch dem Techniker die Möglichkeit, diagnostisch präziser zu werden, und schaffen mithilfe neuer digitaler Techniken neue Prozesssteuerungen. Diese können sowohl zahnmedizinisch als auch zahntechnisch umgesetzt werden.

In der herkömmlichen Radiografie können Zähne und Kiefer dargestellt werden. Ein großer Nachteil dieser Technik liegt in der Zweidimensiona-

lität und damit in der Beurteilungsfähigkeit, da durch Überlagerung von Knochen Details nicht klar erkennbar sind. Die Computertomografie löst diese Überlagerung von Strukturen dadurch auf, dass in dünnen Schichten Querschnittsbilder erstellt werden, die jeweils ein einzelnes Schnittbild darstellen (Abb. 1–3). Die CT-Datensätze aus dünnen Schichten unter 1 mm Dicke werden entweder in Sequenztechnik oder in einer Spiraltechnik dargestellt. Spezielle Computersoftwareprogramme sind in der Lage, aus diesen Schichtbildern ein dreidimensionales Bild, welches sich frei am Computer navigieren lässt, zu zeigen. In der Computertomografie in Abbildung 4 trägt

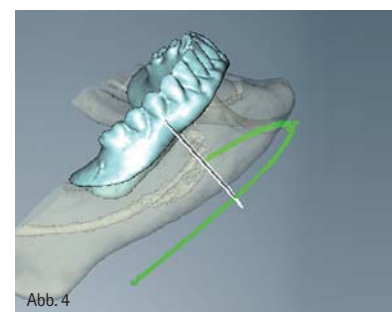


Abb. 4

Abb. 4: Die CT-Schablone kann virtuell am Rechner in die tatsächliche Position des Kiefers eingefügt oder herausgerechnet werden und lässt somit die Darstellung der Prothetik schon im Planungsstadium sichtbar werden.

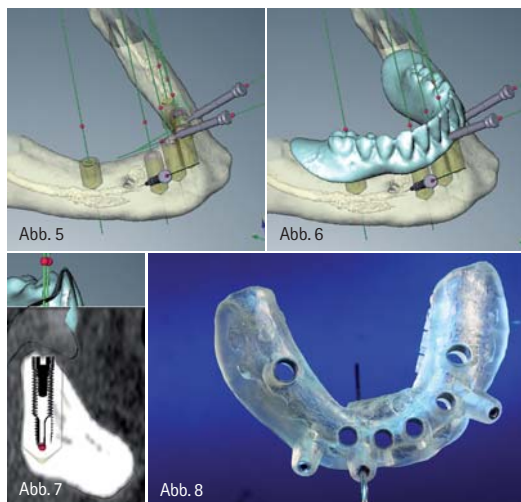


Abb. 5: Die Knochenstruktur ist transparent gestaltet, sodass man Nerven und Implantate auch im Knochen in 3-D-Ansicht erkennen kann. Die Verankerung der Schablone ist ebenfalls mit den Metall-Pins im Knochen zu erkennen. – Abb. 6: Die Durchtrittsstellen der Implantate lassen sich kontrollieren und die Lage und Position der Implantate kann bei der folgenden Prothetik berücksichtigt werden. – Abb. 7: Jede beliebige Position des Knochens kann in einem Schnittbild dargestellt werden. Auch die Position der Implantate und die Lage des Kiefers kann im Schnittbild von allen Seiten in jeder räumlichen Achse betrachtet werden. – Abb. 8: Im Anschluss der Planung erfolgt durch die Belichtung dieses Datensatzes eine stereolithografische Operationsschablone, in der die Durchtrittsstellen der Implantate mittels eines Metallringes eingalvanisiert werden.

der Patient eine Röntgenschablone im Mund, die mit bestimmten Markierungen versehen ist und sich später mit den Daten des Schädels am Computer einlesen lässt. Diese Schablone wird durch den Zahntechniker in ihren Dimensionen so dargestellt, dass sie die Position der Zähne und die äußere Gegebenheit der Prothetik wiedergibt. Ein ebenfalls dreidimensionales Abbild dieser Schablone ermöglicht der Software, diesen Bereich in den Schädel hinein- oder herauszurechnen. Bei der Computertomografie wird die gesamte Anatomie des Menschen 1:1 dargestellt, so ist die Gefahr, dass Zahnwurzeln, Nachbarzähne, Kieferhöhlen oder Nerven bei der Implantation beschädigt werden, stark verringert. Nach der Konvertierung dieser Daten am Rechner wird das gewonnene 3-D-Bild so exakt dargestellt, dass die Lage und Positionierung von Implantatsystemen sich problemlos am Rechner ausprobieren lässt. Die so gefundenen Daten dienen zur Optimierung des Patientenfalls. Sowohl von der prothetischen Versorgung als auch von den anatomischen Gegebenheiten des Patienten werden die Positionen der Implantate festgelegt und anschließend in einer Datenbank gespeichert.

In einer Stereolithografie werden diese Daten in eine Operationsschablone überführt. So ist die Implantation heute bei Fällen möglich, wo man früher nicht implantiert hätte. Da wir durch die 3-D-Darstellung die Anatomie des Patienten wesentlich genauer kennen und sehr viel präziser den Bereich des Knochens und des Weichgewebes um die Implantate herum beurteilen können, liegen die Grenzen des Machbaren ein deutliches Stück höher als bei der konventionellen Implantologie (Abb. 5–8).

Knochendichte und Knochenangebot können wesentlich besser beurteilt und Nervengewebe exakter lokalisiert und somit bei der Planung der Lage der Implantate teilweise umgangen werden. Die Notwendigkeit von Augmentationen oder Knochentransplantaten wird schon zu diesem diagnostischen Zeitpunkt exakt lokalisiert oder durch das direkte Inserieren von Implantaten am Rechner durch das große Angebot der unterschiedlichsten Implantatformen umgangen.

Implantatprothetik ist Teamarbeit

Wurde früher nach der Extraktion eines Zahnes mindestens ein halbes Jahr gewartet, um Implantieren zu können, wird heute bei einer geplanten Zahnentfernung und ausreichendem Knochenangebot ein Implantat gesetzt, welches sofort widerstandsfähig im Knochen eingeschraubt wird. Liefert die Knochenstruktur das Drehmoment, das für eine Sofortbelastung als Indikator zu sehen ist, kann der Behandler sich für eine Sofortbelastung entscheiden.

Werden auch die ästhetischen Voraussetzungen, die bei der reproduzierbaren Übertragung aus der Computerplanung mit in die Planung einbezogen, so fällt dem Dentallabor als Teampartner im Zusammenspiel zwischen Patient, Behandler und Labor ein sehr großer Aufgabenkomplex zu. In der konventionellen Implantologie wird das Dentallabor häufig davon überrascht, dass neben einer Abformung auf dem Auftragszettel, der Auftrag zur Herstellung eines individuellen Funktionslöffels zur Abformung von Implantatteilen erteilt wird. Dieser bedeutungsvolle Auftrag ist häufig die erste Situation, sich mit einer

implantatgetragenen Suprastruktur zahntechnisch auseinanderzusetzen. Da zu diesem Zeitpunkt die Chirurgie abgeschlossen und die Einheilphase beendet ist, muss zwangsläufig in der Verhandlung zwischen Patient und Behandler im Vorfeld etwas stattgefunden haben, was sich dem Kenntnisstand des Labors entzieht.

Nach den Zahnverlusten der letzten Jahre wünscht sich der Patient wieder festsitzende Zähne. Diese kennt er aus seiner jüngsten Vergangenheit, wo er noch welche hatte, und daraus resultiert bei ihm dieser Wunsch. Sehr wohl waren in den letzten Jahren prothetische Begleitleistungen in Form von herausnehmbaren Prothesen, die am Restzahnbestand verankert waren, vorhanden und sind in die Entscheidung des Patienten für festsitzende Zähne einbezogen worden. Unter festsitzendem Zahnersatz versteht der Patient ein sicheres Tragegefühl, was ihm beim Kauen und Beißen keine Spielräume zwischen Prothese und anatomischen Prothesenlager fühlen lässt, sowie auch die Sicherheit in allen Lebenssituationen einer prothetischen Lösung, die fest im Mund verankert ist. Häufig ist durch bestimmte Verankerungstechniken der Patient in der Lage, diese Prothese zum Reinigen ein- und auszugliedern. Trotzdem versteht er unter dieser Kombinationsprothetik eine festsitzende Prothese. Werden diese Kombinationsarbeiten gemeinsam mit dem Patienten älter und die anatomischen Grundlagen durch Atrophie negativ verschoben, so wird diese Prothetik nach und nach instabil. Durch Extraktion von Pfeilerzähnen bei gleichzeitiger Erweiterung sowie durch Unterfütterungen werden diese Prothesen über einen befristeten Zeitraum (das können mehrere Jahre sein) stabilisiert. Hier wächst somit der Wunsch nach festen Zähnen, wie sie früher einmal vorhanden waren. Der Patient, der immer mehr Erfahrung mit den vielfältigen Haftvermittlern aus der Apotheke gemacht hat und diese Produkte in eine für ihn brauchbare Hitliste einsortieren kann, kommt nun mit dem Wunsch nach festsitzenden Zähnen, die implantatgetragen sind, in die Praxis des Behandlers. Aufklärung, Alternativplanung, Kosten und Komfort einer Implantatprothetik werden ihm erläutert.

Das Versprechen des Arztes über feste, schöne Zähne in Form einer Brücke, so wie die eigenen einmal waren, führen zu der Patientenentscheidung. Eine Implantatbrücke, mit einer erheblich verbesserten Funktion, die fest sitzt.

Auf die richtige Kommunikation mit dem Patienten achten

Wird bei diesen Gesprächen nicht über die Möglichkeit der Weichgewebsunterstützung im vestibulären Bereich richtig aufgeklärt, so löst das Versprechen einer Implantatbrücke sehr häufig zahntechnische Probleme in der Umsetzung aus, die am Ende der Eingliederung dieser aufwendigen Restauration beim Blick in den Spiegel mit der Aussage des Patienten endet: „Das ist zwar sehr schön, aber ... das bin nicht ich!“ Jeder weitere Versuch, die Akzeptanz des Patienten dieser perfekten Implantatarbeit zu erreichen, die zwar hervorragend prothetisch umgesetzt wurde, jedoch in der Gesamtästhetik nicht gefällt, führt zwangsläufig in die Krise.

Der Patient, der sich als Mensch nicht wiedererkennt und nicht begeistert ist, wird niemals das Gefühl der Zufriedenheit mit dieser prothetischen Lösung erfahren. Änderungsversuche des Zahn-technikers, der vielleicht bei der Eingliederung anwesend ist, nach dem Motto „ein bisschen geht immer“, versuchen dabei die Wogen zu glätten, führen aber aus Sicht des Patienten zu etwas Ähnlichem wie einem Schuldeingeständnis. „Warum denn nicht gleich richtig?“ wird jeder weitere Versuch, kosmetisch an dieser Prothese etwas zu verbessern – um zu einer Kompromisslösung zu gelangen –, das einst mal gute Gefühl des Patienten immer weiter negativ beeinflussen. Das Ergebnis ist ein Negativimage, das niemand braucht. Dieses Konzept kann anders dargestellt werden, wenn vor der implantologischen Tätigkeit der Patient aufgeklärt und ihm die Möglichkeiten unseres Handelns gezeigt wird. So können alte, prothetische Bauteile zur Abformungs- und Registrierhilfe benutzt werden, um möglichst schnell und einfach die anatomischen Gegebenheiten in den Artikulator des Meisters zu bekommen. Selbstverständlich wird hierbei eine lagebezügliche Montage in einem individuell einstellbaren Artikulator durchgeführt. Nach den Regeln für

eine festsitzende Prothetik wird auf dem durch die Kieferabformung gewonnenen Meistermodellen die Zahnbeziehung dargestellt, die in der Regel mit langen und größeren Zähnen (Atrophie des Knochens als Ausgleich) durchgeführt wird. Werden hierbei vestibuläre Unterfütterungen durch Kunststoff vermieden, so wird bei dieser sogenannten Testphase eine Interimsprothetik entstehen, die mit ihren reduzierten Rotanteilen den Anspruch einer Brückentechnologie darstellen kann. Nach der Einprobe, die hinsichtlich Funktion und Ästhetik erfolgreich ist, wird diese Interimsprothese ohne die Ausbildung von vestibulären Gingivabereichen fertiggestellt. Mit einer leicht eingefallenen Außenfassade geht der Patient nun nach Hause und testet seine Umwelt und damit auch die Akzeptanz dieser Brückenkonstruktion. Sollte sich in dieser Phase das vorher besprochene Ziel für den Patienten problemlos darstellen, weil keinerlei negative Ansprachen auf sein Gesicht oder seine Zähne erfolgen, so haben wir zu diesem Zeitpunkt schon „die halbe Miete“ der prothetischen Lösung geschafft. Wenn Freunde und Verwandte ihm die Frage stellen: „Hast Du abgenommen? – Du siehst gut aus!“, und ihn damit positiv beeinflussen, wird die Akzeptanz dieser Brücke erst recht unterstützt. Denn das etwas schlankere Gesicht, vor allem um die Mundpartie, wird häufig im Unterbewusstsein des Gegenübers positiv gewertet (Abb. 9).

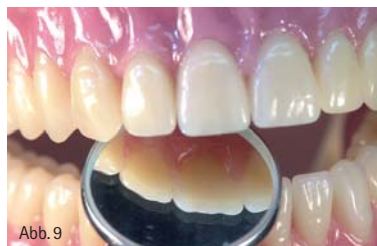

Abb. 9

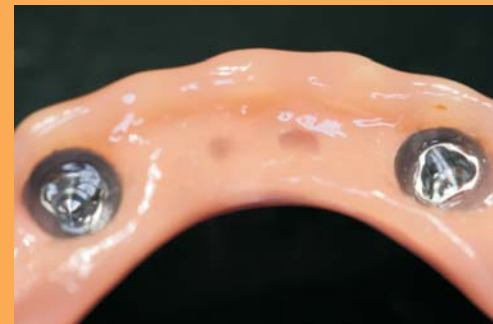Abb. 9: Ist die Interimsprothese, die als prothetische Brückenlösung den späteren Zahnverlauf zeigt, vom Patienten akzeptiert, so kann durch einen Silikon-schlüssel oder Tiefziehfolie eine Kopie der Prothese für die spätere Umsetzung abgesichert werden.

Umsetzung der Implantatprothetik

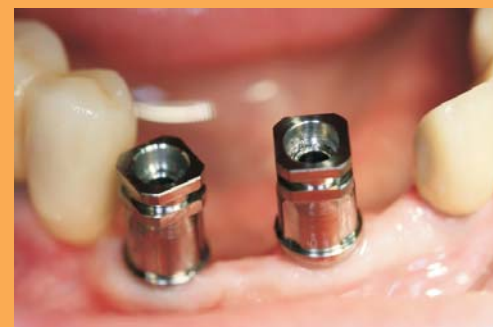Wird in dieser Testphase allerdings die fehlende Weichgewebeunterstützung so markant auffallen, dass die Unsicherheit des Patienten hinter der vorgehaltenen Hand versteckt wird, kann die von uns besprochene Zielsetzung

the-Titan

der Konus mit 25 Grad Winkelausgleich für verschiedene Implantatsysteme



Complete der Zementierpfosten mit Abdruckkappe für verschiedene Implantatsysteme



Info-CD:
Telefon 07182-93 52 15



Laux Prothetik
Wilhelmstr. 8
73642 Welzheim
Telefon + 49-7182-93 52 15
Fax + 49-7182-93 52 12
www.laux-prothetik.com
info@laux-prothetik.com

nicht mehr eingehalten werden. Unter Zuhilfenahme einer Scheibe Wachs nach der anderen wird die vestibuläre Gestaltung dieser Interimsprothese zu der eigentlichen, für den Patienten aber wesentlich wichtigeren Perfektion der äußeren Gesichtstruktur führen. Gleichzeitig verabschieden wir uns in diesem Augenblick von der Brückenstruktur. Eine Deckprothese, die den vestibulären Anteil der Knochenatrophie darstellt, wird jetzt in unser Lösungskonzept eingeschlossen. Für die Gestaltung dieser Deckprothese können wir alle besonderen Merkmale gegenüber einer normalen Totalprothetik herausarbeiten: Phonetik, Gaumenfreiheit, brückenartige Gestaltung, Wiederherstellung der Weichgewebe unterstützenden Strukturen bis hin zu kleineren, für den Patienten vielleicht auch harmonischeren Zahnformen. So wird zu diesem Zeitpunkt die eigentliche Deckprothese optimal gestaltet und die rot-weiße Ästhetik führt vor der Implantation schon zu einer für den Patienten sichtbaren Lösung. Bei diesem Konzept können wir als Zahntechniker auch die implantatgetragene Umsetzung versprechen, ohne die gefundenen Werte jemals wieder zu verlieren. Diese Vorarbeiten haben im Labor schon ihre Spuren hinterlassen und werden registriert und eingefroren. Die „heilige Kuh der Zahntechnik“ sind die aus dieser Arbeit gewonnenen Modelle, die arbiträr im Vollwertartikulator, mit einer perfekten Registrierung der Kiefer zueinander, etabliert sind. Mittels einer einfachen Kopiertechnik (Silikonform) wird die gefundene Prothetik dupliziert und zu einer CT-Schablone umgebaut. Auch diese Arbeit wird mit höchster Sorgfalt im Artikulator durchgeführt und gleichzeitig werden für den Bisstransfer geeignete Übertragungsmerkmale in die CT-Schablone integriert. Durch das Scannen dieser Schablone in Endposition, unter maximalem Kaudruck des Patienten, wird die Zuordnung der CT-Schablone zu dem knöchernen Anteil zum Schädel des Patienten erreicht. Nach der Datenerfassung erfolgt die Konvertierung dieser Dateien zu einer 3-D-Ansicht und bildet damit die Grundlage für die planerische Umsetzung der geplanten prothetischen Struktur (Abb. 10–12).

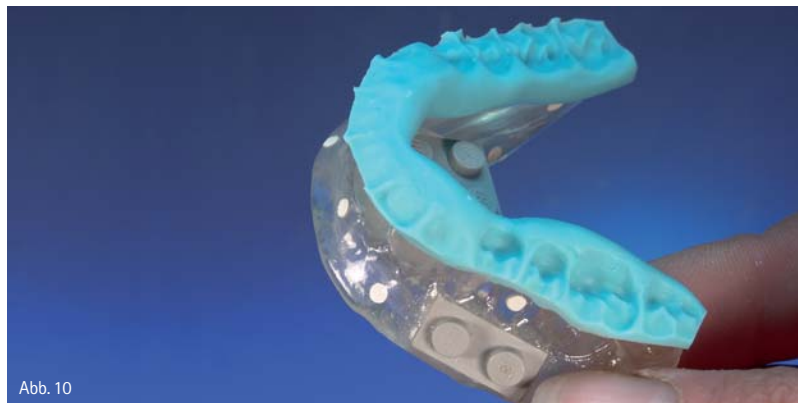

Abb. 10

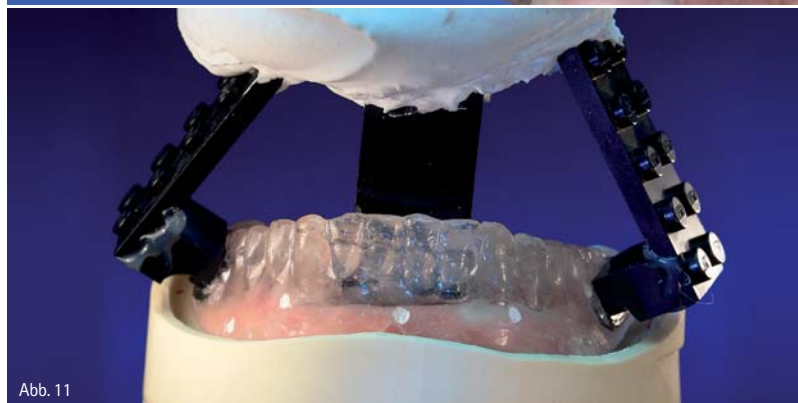

Abb. 11

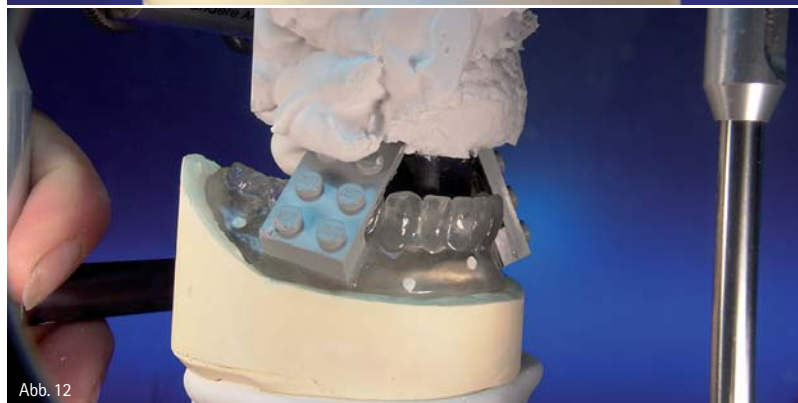

Abb. 12

Abb. 10: Die CT-Schablone bekommt im Artikulator einen Silikon Schlüssel, damit jegliche Mobilität im Patientenmund ausgeschaltet wird. Unter maximaler Kaulast wird das spätere CT mit der Schablone im Mund des Patienten aufgezeichnet. – Abb. 11: Legoteile als Formbauteile dienen als Bisstransfer und werden im Artikulator eingepipst und verschlüsseln so die CT-Schablone in der tatsächlichen Artikulator-Position. – Abb. 12: Im Artikulator mit einem Einartikulier-Schlüssel versehen, ist die Position der CT-Schablone später durch die Operationsschablone tauschbar.

So dienen die aus dem Artikulator in den Computer übertragenen Informationen dazu, dass zwischen dem Behandler und dem Zahntechnikermeister ein Konsens über die richtige Position und die Anzahl der Implantate zur Optimierung des Patientenfalls herbeigeführt werden kann. Nicht nur die anatomische Gegebenheit des Patienten, sondern vor allen Dingen auch die Lage und die Position der Implantate zur Prothetik können so perfekt aufeinander abgestimmt werden. Aus diesen Daten erfolgt die Herstellung der OP-

Schablone, die sämtliche Informationen über die Lage und Position der Implantate beinhaltet. Diese Operationsschablone wird im Labor zur Modellherstellung eines neuen Meistermodells herangezogen. Die in der CT-Schablone vorhandenen Übertragungsmerkmale werden benutzt, um dieses Modell mittels der OP-Schablone perfekt in den Artikulator zu transportieren. So wird aus der virtuellen Welt wieder eine reale Welt für den Zahntechniker. Eine 1:1 Rückübertragung in den Artikulator sichert nicht nur die räumliche

Zuordnung der Modelle zueinander, sondern gibt uns auch die Möglichkeit, die in der Interimsprothese vorhandenen Informationen mittels Silikon-schlüssel wieder auf das neue Implantat-Meistermodell zu übertragen. So können wir innerhalb kurzer Zeit die einmal gefundenen Außenflächen der Zähne als Vollwax-ups auf das Meistermodell übertragen. Durch Reduktion dieses Wax-ups erhalten wir in der Regel eine perfekte Gerüstgestaltung. Diese kann scantechnisch umgesetzt und zu einer Implantatbrücke geführt werden, die CNC-gefräst aus Zirkonoxid oder Titan, oder mit einem gusstechnischen Verfahren mittels zahntechnischer Präzision in einen dentalen Guss überführt wird (Abb. 13–21).

Die anschließende Verblendung mit Komposite oder Keramik ist reine Formsache. In der eigentlichen Stunde der Wahrheit werden alle Implantate in der Mundhöhle etabliert. Diese chirurgische Umsetzung mittels der OP-Schablone aus dem Computer garantiert eine perfekte Umsetzung der Planung in die Realität. Nicht ganz eine Stunde und die Prothetik sitzt im Mund. Eine minimalinvasive Chirurgie ohne Aufklappen des Weichgewebes lässt auch den Patienten schnell perfekt aussehen. Fast keine Schmerzen und ein perfektes Gefühl im Mund von Beginn an, sind ein Erfolgsgarant für den Behandler (Abb. 22 und 23).

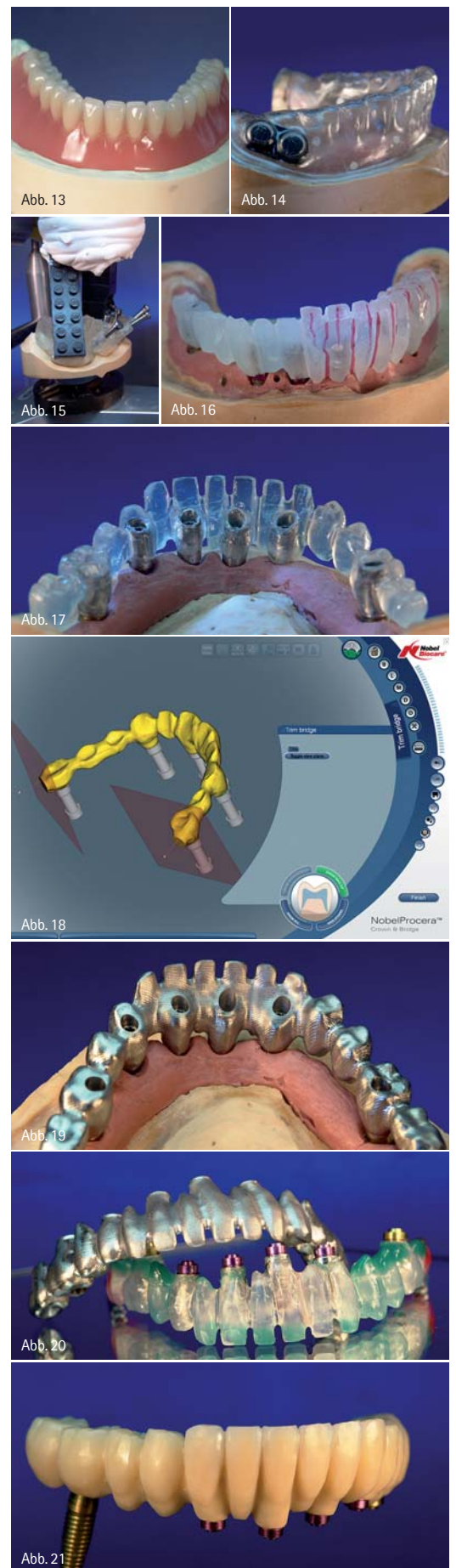
Perfekte Anwendungen aller Technologien bringen auch ein vorhersehbares perfektes Ergebnis. Das strahlende Lächeln des Patienten, das nach Insertion der Implantate mit einer schon im Vorfeld besprochen und ausprobierten Ästhetik dargestellt wird, überzeugt. Dieses Lächeln ist pure Freude und löst auch im Umfeld des Patienten Begeisterung aus. Ein bislang nicht da ge-

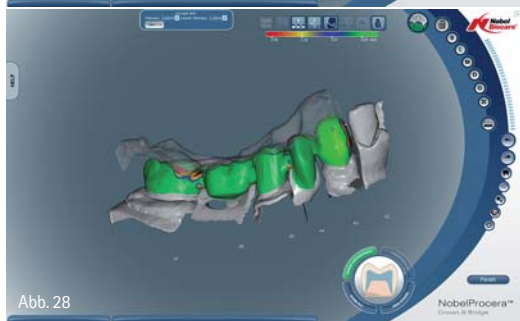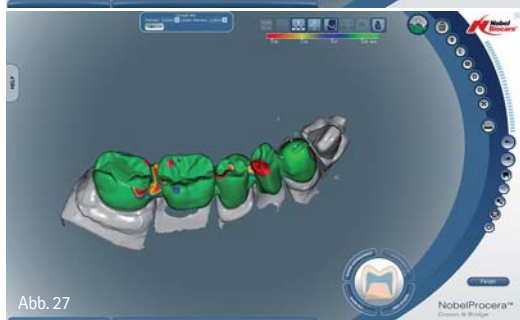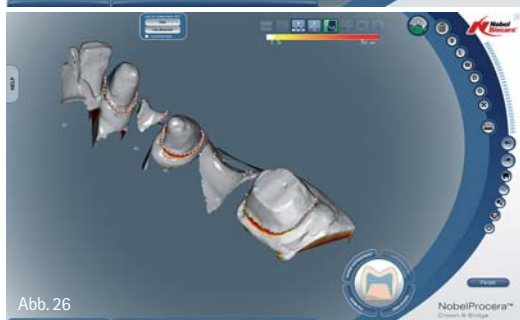
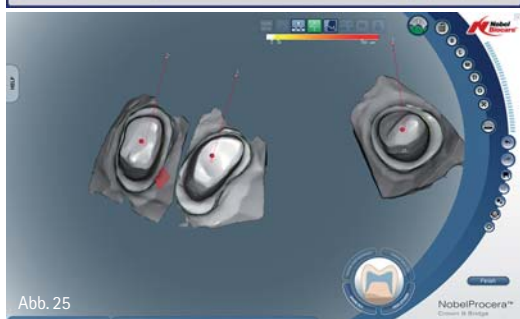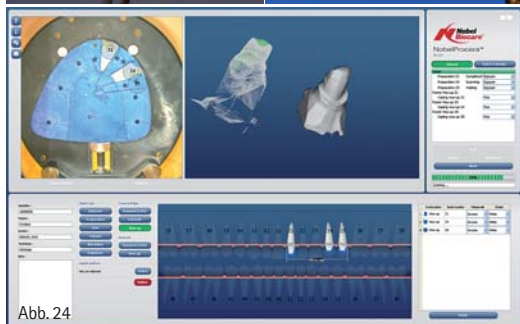
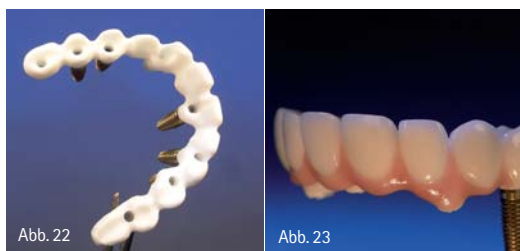wesener Aspekt der Mundpropaganda bringt diesen neuen Technologien den von Anfang an versprochenen Erfolg. So folgt die Prothetik nicht mehr der Lage der Implantate und der Kunst des Zahntechnikers, ungünstig stehende Pfeilsituationen zu einem ästhetisch einwandfreien Bild zu führen, sondern viel mehr folgt die Implantologie der Prothetik und den daraus resultierenden Möglichkeiten zum Wohle des Patienten. Diese Technologie ist in einigen Bereichen schon Standard und wird Morgen schon allgegenwärtig und alltags-tauglich sein.

Auch auf vorhandenen Zähnen, die mit einer Kronen- und Brückentechnik versehen sind, können mit digitalen Techniken heute bessere Grundlagen geschaffen werden. Die Herstellung der eigentlichen Prothetik wird immer häufiger mithilfe der CAD/CAM-Technologie erzeugt (Abb. 24–28).

Betrachten wir einige am Markt etablierte Systeme und schauen uns die Qualität, den Einsatzbereich und die Kosten genauer an. Schnell wird klar, dass Scanner und Software nur die eine Seite der CAD/CAM-Technik sind. Den passenden Anbieter auszuwählen, ist schon erheblich schwieriger. Deshalb ist es gut zu wissen, was kann welcher Anbieter eines Schleif- oder Fräszentrums mit welchen Materialschielen und in welchen Qualitäten herstellen. Nicht nur auf den Preis einer Schleifeinheit schauen, sondern den gesamten Leistungskatalog des Anbieters auf die eigenen Belange zu prüfen, ist hierbei besonders wichtig. Kontinuierliche Leistung bei höchster Materialqualität, verbunden mit einer weiterführenden Folgetechnologie, die im Labor einfach zu Ende geführt werden kann, sind wichtige Entscheidungshilfen.

Abb. 13: Die vom Patienten akzeptierte Interimsprothetik. Die Stellung und die Größe der Zähne entsprechen der späteren Brückenversorgung. – Abb. 14: Die Interimsprothese wurde mittels Tiefziehfolie dupliziert. Diese Tiefziehfolie ist auf das spätere Meistermodell übertragen worden und gibt damit die Vollwax-up-Situation der Zähne wieder. – Abb. 15: Die aus der Operationsschablone gewonnene Modellbasis wird mithilfe des „Lego“-Schlüssels als Transfer über die stereolithografische Darstellung an der OP-Schablone wieder in den Artikulator zurückgeführt. – Abb. 16: Das Vollwax-up aus lichterhärtendem Kunststoff (primosplint, Fa. Primotec, Bad Homburg) wird ausgehärtet und anschließend im Cut-back-Verfahren reduziert. – Abb. 17: Die fertig reduzierte Vollwax-up-Struktur als Brückenkonstruktion ist fertiggestellt auf dem Meistermodell und kann gescannt werden. – Abb. 18: Eine gescannte Brücke auf dem Rechnerbildschirm, die ursprünglich aus einem Vollwax-up entstanden ist. Bei dieser Aufnahme handelt es sich nicht um den gezeigten Scan aus Abbildung 17. – Abb. 19: Je nach Auftragsart kann die gescannte Brückenkonstruktion aus Zirkonoxid oder Titan hergestellt werden. – Abb. 20: Die Kunststoffmodellation und die gefräste Struktur sind beide perfekt auf das Meistermodell zu setzen. – Abb. 21: Die Titanbrücke ist mit Komposite verblendet, um im direkten Anschluss an die Insertion der Implantate als Provisorium getragen zu werden.





Welches System ich mir anschaffe, ist untrennbar mit der Entscheidung der Wahl der Werkstoffe, die ich verkaufen möchte, verbunden. So können nicht alle Systeme alle Werkstoffe verarbeiten und damit ist die Indikation für bestimmte Systeme etwas eingeschränkt. Die „eierlegende Wollmilchsau“ gibt es in dieser Technologie nicht. Deswegen sollte man bei der Anschaffung von Einzelkomponenten hinsichtlich ihrer Eignung für das Labor auch die Möglichkeit der Einbindung in eine komplette Prozesskette hinterfragen. Glauben Sie nicht, dass es einfach ist, diese Technik in den Laboralltag zu integrieren, doch das ist erlernbar. Nicht der Preis einer Leistung, sondern die notwendigen Arbeitsschritte geben den Weg vor.

Vollkeramische Restaurationen sind weniger tolerant gegenüber Präparationsfehlern, daher muss bei der Präparation ein größerer Zeitaufwand einkalkuliert werden. Dies gilt in besonderem Maße, wenn die CAD/CAM-Technologie eingesetzt wird. Die obligatorische Gesichtsbogenübertragung und der Transfer der Arbeitsunterlagen in den Artikulator ermöglichen eine genaue und funktionsgetreue Arbeitsgrundlage für den Zahntechniker. Für Kronenstümpfe hat sich das Hohlkehldesign als eine einfache umzusetzende Präparationsform für die Vollkronen-Technik bewährt. Über viele Jahre in der Mundhöhle scheint sich hinsichtlich der Dauerhaltbarkeit der vollkeramischen Kronen eine positive Präparationsform darzustellen, wenn die geforderten Mindestschichtstärken der verwendeten Vollkeramik beachtet werden. Bei metallischen Kronen- und Brückenwerkstoffen hat der Zahntechniker immer noch die Korrekturmöglichkeit. Eine unzureichende Passung bei einer Vollkeramik führt immer zu einer Neuanfertigung. Scanner müssen die Präparationsgrenze deutlich abtasten und vermessen können. Ebenfalls können divergente Pfeiler nicht so

einfach in der Krone ausgeschliffen werden und somit ein Kompensationsgeschäft zwischen Modellbeweglichkeit und Stumpfbeweglichkeit in die Brücke integriert werden. Eine keramikgerechte Präparation muss frei von scharfen Kanten, sprunghaften Umformungen sowie dünn auslaufenden Rändern sein. Spitz zulaufende Innenwinkel sind aufgrund der typischen Schleifkörpergeometrie nicht ausfräsbar.

Wenn mein Kunde mit einem Diamanten präpariert, der schon eine Rautiefe von 80 µm hat, und dann einen Kompressionsabdruck herstellt, der mit einem Stumpfgips mit einer Expansion von +0,2 Volumenprozent ausgegossen wird, dann ist die Genauigkeit nicht mehr mit dem Original im Mund vergleichbar. Klebspalt oder besser Fügezone als Platzhalter für die Befestigung werden am Rechner vorprogrammiert. Wenn Techniker und Behandler aufeinander reagieren, so muss das nicht unbedingt heißen, dass nach einer gewissen Zeit der Zusammenarbeit sich die Perfektion von allein einstellt. Denn Fehler durch Fehler zu kompensieren, z.B. eine komprimierte Abformung mit Gips, der eine größere Expansion hat, auszugießen, ist nur der zweitbeste Weg.

Wie man die Spielregeln aufstellt, um sie gemeinsam einzuhalten, muss auch gemeinsam geplant werden. Denn der Erfolg tritt dann ein, wenn eine prothetische Versorgung von A bis Z geplant und gemeinsam perfekt umgesetzt wird.

kontakt.

ZTM Andreas Hoffmann

Dentales Service Zentrum

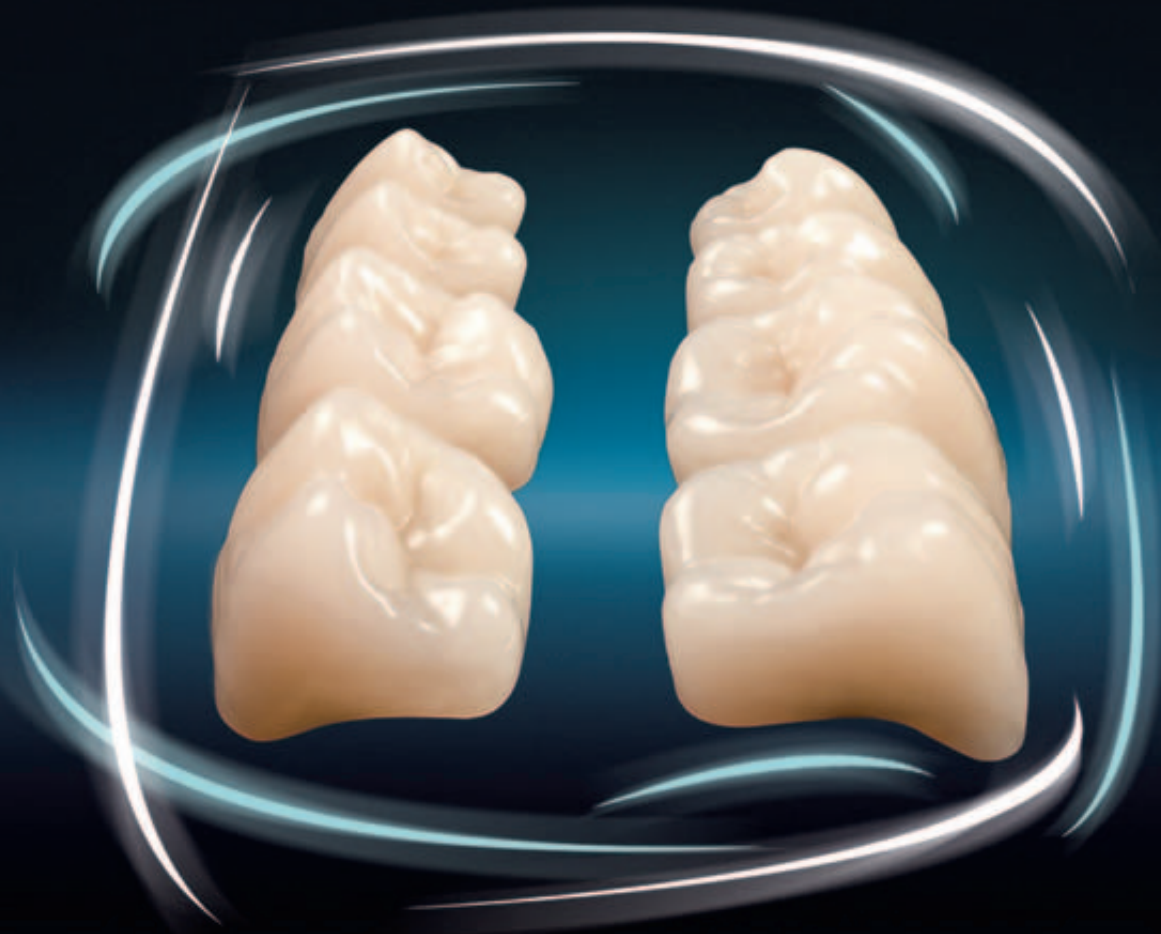
Ludwig-Erhard-Str. 7b

37434 Gieboldehausen

Abb. 22: Ein Zirkongerüst, das mittels der Cut-back-Technik aus einem Vollwax-up entstand, gescannt und anschließend frästechnisch hergestellt worden ist. – Abb. 23: Die Zirkonstruktural mit Keramik verblendet worden und stellt damit die endgültige prothetische Versorgung dar. – Abb. 24: Mit dem NobelProcera® Scanner wird ein Modell gescannt, anschließend werden die einzelnen Stümpfe durch Switching in die Modellstruktur integriert. – Abb. 25: Jeder einzelne Stumpf einer Krone kann individuell gestaltet, Präparationsgrenzen festgelegt und die Gestaltung der Kroneninnenbereiche individuell eingestellt werden. – Abb. 26: Auch die Kieferanteile werden eingestellt und sind jederzeit einblendbar, um die Gesamtstruktur der Brücke am Rechner darzustellen. – Abb. 27: Aus einer Datenbank wird eine vollanatomische Brückenkonstruktion direkt als Entwurf vorgegeben und kann individuell manipuliert und nachbearbeitet werden. – Abb. 28: Durch die Einblendung der gescannten Bissituation kann die okklusale Gestaltung der Brücke auch antagonistische Kontakte gedroppt und hingezogen werden.

Bonartic® II NFC

Der Klassiker im neuen Design



Funktion

- Gelenkbahnbezogen
- Höckerneigung 30°
- Laterotrusion 20°

Okklusion

- Zahn zu zwei Zahn
- Bilaterale Okklusionsführung
- Sequenzielle Führung

Material

- NFC NanoFilledComposite®
- Sehr hohe Abrasionsresistenz
- Hohe Homogenität und Biokompatibilität

Fordern Sie weitere Informationen an:

Candolor AG

CH-8602 Wangen/ZH, Pünten 4, Postfach 89
Tel. +41 (0)44 805 90 00, Fax +41 (0)44 805 90 90
www.candolor.com, candolor@candolor.ch

Subsidiary: Candolor Dental GmbH

D-78239 Rielasingen-Worblingen, Am Riederngraben 6
Tel. +49 (0)7731 79 783-0, Fax +49 (0)7731 28 917
www.candolor.de, info@candolor.de

Candolor USA Inc.

7462 N. Figueroa St., Suite 104, Los Angeles CA 90041
Phone +1 (323) 254-1430, Phone +1 800 436-3827
Fax +1 (323) 254-5146, www.candolor.us, info@candolor.us