

Abb. 1: Ausgangsbild Naseneingang. – Abb. 2: Ausgangsbild Profil links.

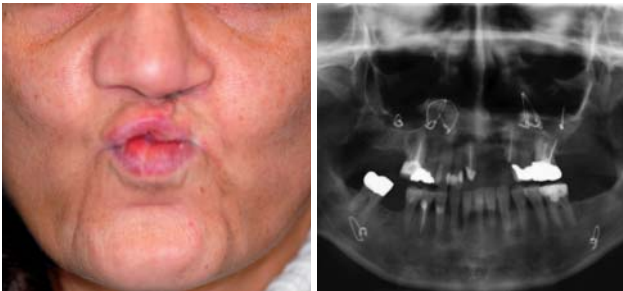


Abb. 3: Ausgangsbild Lippenfunktion. – Abb. 4: Ausgangs-OPG.

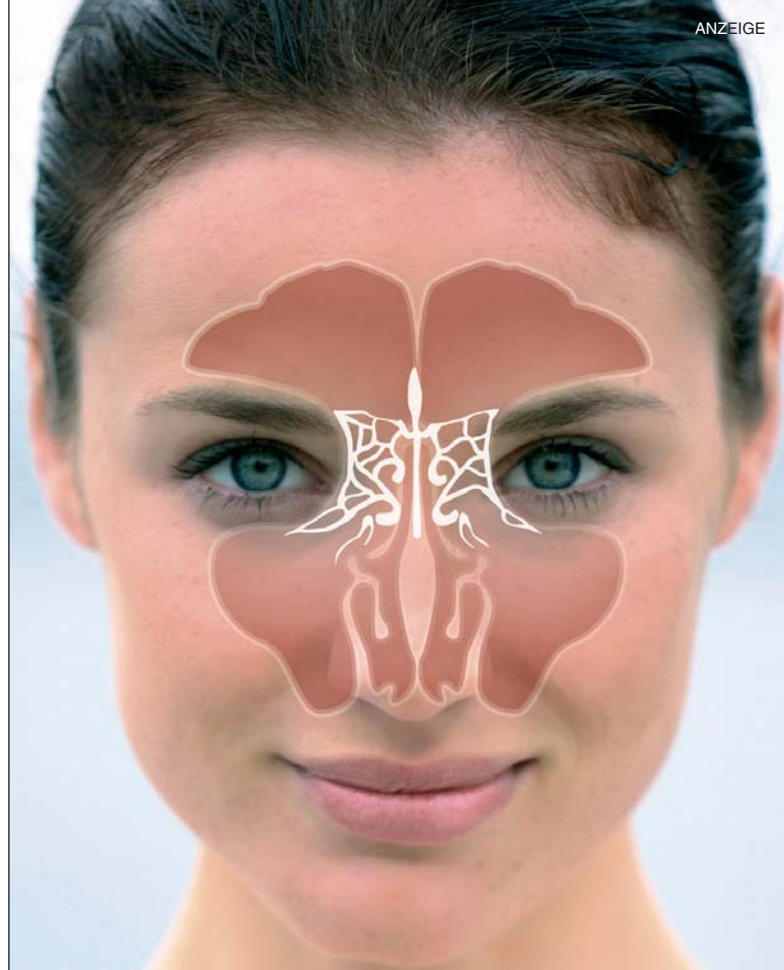
Die prothetische Versorgung mit herausnehmbarer Klammerprothese im Oberkiefer war für die Patientin insgesamt nicht zufriedenstellend. Die wurzelbehandelten Frontzähne 12 und 11 sowie der überkronte Zahn 25 und stark gefüllte Eckzahn 23 waren dauerhaft nicht erhaltungswürdig.

Im Bereich der Nase zeigte sich bei Zustand nach Stabilisierung der Nasenflügel mit Ohrknorpel alio loco, ein Rückstand im Bereich des linken Nasenflügels. Der Nasolabialwinkel war merklich verkleinert und bedingte zusammen mit dem hypoplastischen Oberkiefer einen deutlich vorgealterten Gesamteindruck des Gesichts. Es ergab sich das typische Bild einer Spalt-nase mit Asymmetrie und hängender Nasenspitze. Die Lippenkonfiguration war mit einer deutlichen Stufenbildung im Lippenrot ästhetisch unbefriedigend. Weiterhin bestand aufgrund der unvollständigen Vereinigung der Lippenmuskulatur hier ein funktionelles Defizit (Abb. 1 bis 3).

Die Änderung der privaten Lebenssituation, der begleitende berufliche Aufstieg verbunden mit mehr Öffentlichkeitskontakt, gab bei der Patientin den Ausschlag, erneut über mögliche Korrekturen und rehabilitative Schritte nachzudenken. Als allgemeiner Risikofaktor ist der hohe Nikotinabusus der Patientin zu werten. Dies und die komplexe Vorgeschichte der Patientin führten auch uns zu einem primär zögerlichen und zurückhaltenden Start des Mehrschrittkonzeptes.

Diagnostik

Im OPG stellte sich nicht nur der Zahn 22 als fehlend dar, sondern es zeigte sich eine ausgedehnte knöcherne Restspalte mit zusätzlichem Defizit in orovestibulärer Ausdehnung des gesamten Frontzahnsegmentes (Abb. 4). Zur Verifizierung der Defektgrö-



Nose, Sinus & Implants

29./30. Oktober 2010 | Berlin | Hotel Palace Berlin / Charité Berlin

amnis

Faxantwort 03 41/4 84 74-2 90

Bitte senden Sie mir das Programm zu
Nose, Sinus & Implants
am 29./30. Oktober 2010 in Berlin zu.

Praxisstempel