

Endodontie beim älteren Patienten – Besonderheiten und Lösungen

Endodontische Behandlungen gleichen sich unabhängig vom Alter der Patienten grundsätzlich. Erkrankungen der Zähne wie Karies oder Parodontalerkrankungen führen jedoch im Laufe eines Patientenlebens indirekt zu Komplikationen im Rahmen endodontischer Maßnahmen. Trotzdem ist in vielen Fällen ein Erhalt der Zähne mit guter Prognose möglich.

Dr. med. dent. Martin Brüsehaber/Hamburg

■ Die Bevölkerung Deutschlands wird immer älter. In diesem Jahr beträgt der Anteil der Menschen, die älter als 65 Jahre sind, an der deutschen Gesamtbevölkerung 21%. Das entspricht einer absoluten Anzahl von 16,8 Millionen Menschen. Im Jahr 2020 werden bereits 23% bzw. 18,7 Millionen Menschen zu dieser Bevölkerungsgruppe zählen. Weitere zehn Jahre später sind dann 29% oder 22,3 Millionen Menschen, die in Deutschland leben, älter als 65 Jahre.¹ Gleichzeitig steigen sowohl die Qualität der medizinischen Versorgung als auch das Anspruchsdenken der Patienten an die eigene Gesundheit und Lebensqualität kontinuierlich an.

Für die Zahnmedizin bedeutet das, dass Zahnextraktionen bei bestehenden Behandlungsalternativen oftmals nicht mehr akzeptiert werden. Immer mehr Patienten verlieren immer weniger Zähne – immer mehr Zähne können langfristig erhalten werden. Möglich wird dies nicht zuletzt durch verbesserte endodontische Therapiemöglichkeiten. Auch wenn sich die grundsätzlichen Überlegungen zur endodontischen Behandlung bei älteren und bei jüngeren Patienten gleichen, gibt es Unterschiede. Ältere Patienten haben regelmäßig jahrzehntelange Erfahrungen mit Erkrankungen ihrer Zähne (Karies, Parodontalerkrankungen) und daraus resultierenden therapeutischen Eingriffen (Füllungs-, Parodontaltherapie). Sehr oft resultieren diese Vorgeschichten in Obliterationen der Wurzelkanalsysteme.

Der alternde Zahn

Veränderungen der Pulpa

Der Kern eines Zahnes besteht aus gut innerviertem und vaskularisiertem Bindegewebe. Die Pulpa befindet sich in der Pulpakammer, welche in ihrer Form der verkleinerten Umrissform des Zahnes entspricht. Die charakteristischen Zellen der Pulpa sind für die Dentinbildung verantwortliche Odontoblasten. Diese Zellen bedecken die von ihnen gebildete Prädentinschicht. Zytoplasmafortsätze (Odontoblastenfortsätze) ragen in feine Dentinkanälchen hinein und können sich bis in die Peripherie des Dentinmantels erstrecken. Neben Odontoblasten lassen sich Fibroblasten, Ersatz- und Abwehrzellen nachweisen.

Die Funktion der Pulpa besteht zunächst in der Bildung von (Primär-)Dentin durch Odontoblasten. Eine alterungsbedingte Ablagerung von Sekundärdentin führt in der alternden Pulpa zu einer Verkleinerung der Pulpakammer und ist ebenfalls als physiologischer Vorgang anzusehen.²

Die Ablagerung von Sekundärdentin in der Pulpakammer verläuft nicht gleichmäßig. Bei Molaren kommt es hauptsächlich zur Apposition von Dentin im Bereich des Bodens und des Daches der Pulpakammer. Erst zweitrangig lagert sich Dentin an den Wänden des Kammerlumens ab. Dadurch entstehen im Extremfall sehr flache Hohlräume (Abb. 1), die klinisch vollständig obliteriert zu sein scheinen, histologisch aber nachweisbar bleiben. Sensibilitätsprüfungen sind für entsprechend veränderte Zähne oft nicht mehr aussagekräftig.

Grundsätzlich sind in der Pulpa älterer Patienten, wie in anderen Geweben auch, histologische Veränderungen zu verzeichnen. Die augenscheinlichste Veränderung ist die Abnahme der Zellzahl im Pulpagewebe. So nimmt die Zelldichte zwischen dem 20. und dem 70. Lebensjahr um 50% ab, auch die Anzahl der Blutgefäße und Nerven verringert sich. Die regenerative Leistungsfähigkeit vermindert sich dadurch mit zunehmendem Alter.

Veränderungen des Dentins

Die Pulpa wird vollständig von Dentin umgeben. Dentin besteht zu 70 Gew.-% aus anorganischem und zu 20 Gew.-% aus organischem Material und aus Wasser. Der organische Anteil setzt sich im Wesentlichen aus Kollagen und kollagenartigen Verbindungen zusammen. Der mineralische Anteil wird wie Zahnschmelz hauptsächlich aus Phosphat und Kalzium gebildet. Dentin ist hochelastisch und verformbar und von feinen Kanälchen, den Dentintubuli, durchzogen.

Die Permeabilität von Dentin verringert sich im Laufe des Lebens. Die altersabhängige Apposition von stark mineralisiertem peritubulären Dentin führt zur Abnahme der Durchmesser der Dentintubuli und kann bis zum vollständigen Verschluss derselben führen. Es kommt zur Sklerosierung des Dentins. Der Prozess der Einengung der Dentintubuli bietet der Pulpa die Möglichkeit, sich vor äußeren, unphysiologischen Reizen zu schützen.

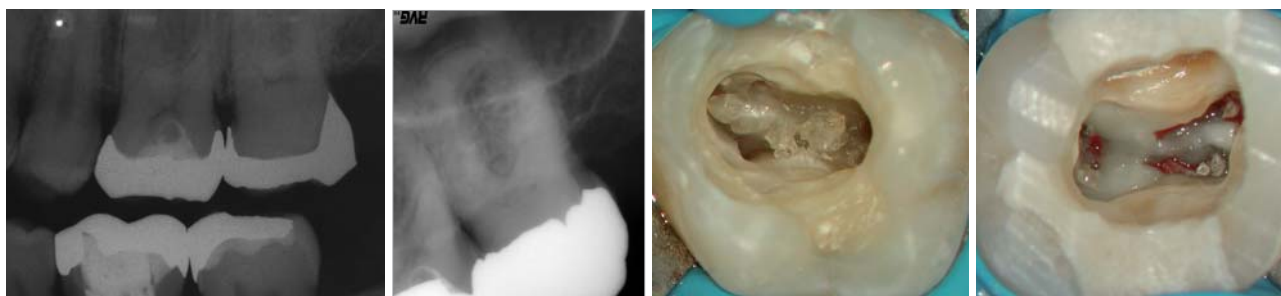

Abb. 1: Dentinablagerungen am Pulpakammerdach und am Pulpakammerboden an Zahn 27. – **Abb. 2:** In der Folgezeit vollständig obliteriertes Wurzelkanalsystem an Zahn 27 aus Abbildung 1. – **Abb. 3:** Am Pulpakammerboden anhaftender Dentikel. – **Abb. 4:** Dentikel in allen Wurzelkanälen des Kanalsystems.

Kalzifizierungen

Unphysiologische Reize führen neben der Einengung der Dentintubuli zu einer überschießenden Ablagerung von Dentin im Bereich der Pulpakammer: der Reiz- oder Tertiärdentinbildung. Karies, zur Mundhöhle exponierte Dentintubuli, undichte definitive oder provisorische Restaurationen, Abrasionen oder Fehlbelastungen, kieferorthopädische Behandlungen und Traumata können die Bildung von Tertiärdentin initiieren. Die Tertiärdentinbildung gilt als Abwehrreaktion der Pulpa-Dentin-Einheit auf äußere Reize und verläuft mehr oder weniger regelmäßig. Eine nahezu vollständige Obliteration des Wurzelkanalsystems sowohl im Bereich der Zahnkrone als auch im Bereich der Wurzel kann die Folge sein (Abb. 2).³

Weitere Hartgewebsablagerungen können sich innerhalb des Pulpagewebes bilden. Echte Dentikel treten selten auf, weisen eine regelrechte Dentinstruktur mit unregelmäßig angeordneten und verlaufenden Dentintubuli auf und sind hauptsächlich im apikalen Wurzelkanalbereich vorzufinden. Sie sind meist adhärent oder interstitiell.⁴ Häufig vorkommende Kalzifizierungen, die sich aus kollagenfaserreicher organischer Matrix und inhomogenen Verkalkungen bilden⁵ und meist frei in der Pulpa liegen, bezeichnet man als unechte Dentikel. Sie treten überwiegend in der Kronenpulpa auf (Abb. 3 und 4).

„Die Bedeutung intrapulperaler Verkalkungen für endodontisch tätige Zahnärzte besteht in der Blockade der Wurzelkanäle bzw. bei verschmolzenen und adhärennten falschen Dentikeln in der teilweisen oder fast totalen Obliteration des Pulpakavums und bei echten Dentikeln in der Blockade des apikalen Kanalanteils.“⁶

Diagnostische Maßnahmen vor der Trepanation

Diagnostische Röntgenaufnahmen geben erste Hinweise auf vorliegende Veränderungen im Pulpakam-

merlumen (Abb. 2). Bei fraglichen Befunden sollten die in Rechtwinkeltechnik angefertigten präoperativen Aufnahmen gegebenenfalls durch exzentrische und/oder durch Bissflügelaufnahmen ergänzt werden. Erste Informationen zur Lage des Pulpakammerbodens zur möglichen Eindringtiefe der rotierenden Instrumente bei der Trepanation und zu anatomischen Besonderheiten lassen sich so bereits im Vorfeld entnehmen.

Weiterhin können durch eine genaue Sondierung des Zahnes im Bereich der Schmelz-Zement-Grenze Rückschlüsse auf anatomische Besonderheiten gewonnen werden. Eine bukkale Einziehung kann z. B. ein Hinweis auf das Auftreten von zwei bukkalen Wurzelkanälen bei oberen Prämolaren sein.

Primäre Zugangskavität

Die Anlage einer ausreichend dimensionierten primären Zugangskavität ist die Voraussetzung für eine erfolgreiche Wurzelkanalbehandlung. Eine gute Sicht auf ein optimal ausgeleuchtetes OP-Gebiet, in idealer Weise durch ein OP-Mikroskop, ist zwingend erforderlich. Ein gezieltes Anlegen dieser Kavität wird oftmals zusätzlich durch prothetische Versorgungen oder Veränderungen der Zahnstellung erschwert. Gegebenenfalls ist es ratsam, prothetische Versorgungen zu entfernen oder die Kofferdamisolierung des Zahnes erst im Anschluss an die Trepanation vorzunehmen. Wichtige Hinweise zur Form der Pulpakammer gibt die Außenkontur der klinischen Zahnkrone. Form und Symmetrie von Zahnkrone und Pulpakammer entsprechen einander.

Der Pulpakammerboden liegt immer zentral innerhalb des Zahnes und das Dach des Pulpakammerbodens auf Höhe der Schmelz-Zement-Grenze.⁷ Die Trepanation des Zahnes sollte deshalb immer zentral über der vermuteten Pulpakammer erfolgen. Ist die Pulpakammer durch Sekundär- und Tertiärdentinablagerungen oder durch

ANZEIGE

ULTRADENT

Dental-Medizinische Geräte GmbH & Co. KG
D-85649 Brunnthal - Eugen-Sänger-Ring 10
Tel. 089-420992-70 - Fax 089-420992-50
www.ultradent.de - info@ultradent.de

Die Dental-Manufaktur

Premium-Behandlungseinheiten aus Deutschland

Fordern Sie Informationen an: www.ultradent.de

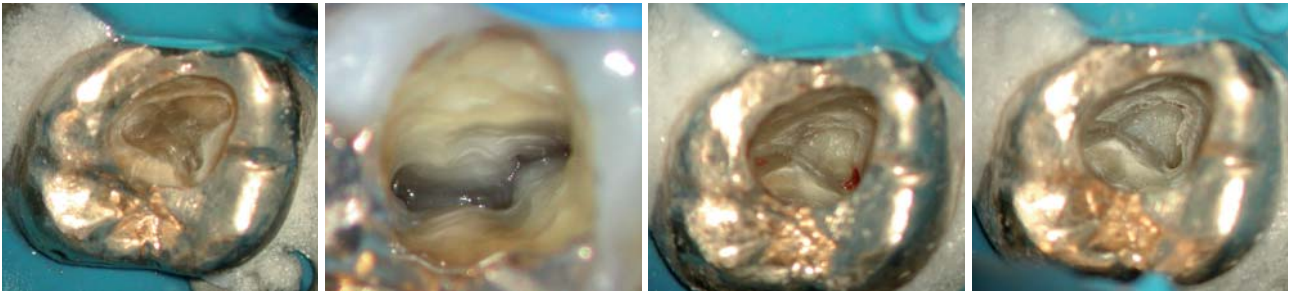


Abb. 5: Der Pulpakammerboden grenzt sich bei diesem vollständig obliterierten Pulpakavum durch die dunkle Färbung deutlich gegen die Pulpakammerwände ab. – **Abb. 6:** Dunkle Linien am Pulpakammerboden führen zu den Kanaleingängen. – **Abb. 7:** Gewebereste dienen zur Orientierung bei der Darstellung der Kanaleingänge. – **Abb. 8:** Ausgiebige NaOCl-Spülungen lösen Gewebereste aus feinsten Strukturen heraus und ermöglichen deren Darstellung.

Kalzifizierungen teilweise oder vollständig obliteriert, besteht bei mehrwurzeligen Zähnen die primäre Aufgabe in der Darstellung des Pulpakammerbodens. Dies gilt als Voraussetzung für ein sicheres Auffinden der Wurzelkanaleingänge. Hilfreich beim Aufsuchen des Pulpakammerbodens ist dann oftmals die Färbung des Dentins. Das Dentin der Pulpakammerwände ist in der Regel sehr hell gefärbt und geht am Übergang zum Pulpakammerboden in sehr viel dunkler gefärbtes Dentin über (Abb. 5). Dunkle Wachstumslinien auf dem Pulpakammerboden führen bei weniger stark obliterierten Zähnen direkt zu den Kanaleingängen (Abb. 6). Lassen sich verbliebene Pulpagewebereste darstellen, dienen diese und die verbliebenen Hohlräume zur Orientierung für das Aufsuchen der Wurzelkanaleingänge (Abb. 7 und 8). Hilfreich für das Auffinden von Geweberesten ist die Reaktion von Natriumhypochlorit und Pulpagewebe. Dort, wo die gewebeauflösende Wirkung von NaOCl einsetzt, steigen feine Bläschen auf und ist mit dem Vorhandensein von Pulpagewebe und Hohlräumen zu rechnen. Mit feinen Instrumenten (Micro-Opener, Dentsply Maillefer, Ballaigues, Schweiz) können entsprechende Strukturen ertastet und dargestellt werden. Ein weiteres Hilfsmittel für die Darstellung feiner Strukturen ist das Anfärben des Dentins mit Farbstoffen wie Methyleneblau oder Fuchsinrot.

Sobald eine Orientierung möglich ist, sollten alle Dentinüberhänge, die eine direkte Sicht auf Kanalzugänge behindern, entfernt werden. Feine Diamantschleifer und insbesondere Rosenbohrer sind für die Entfernung von Kalzifizierungen und die Darstellung der Dentinstrukturen gut geeignet. Lässt man bei trockener Arbeitsweise unter direkter Sichtkontrolle durch die Assis-

tenz die entstehenden Späne verblasen, ist ein sehr effektiver und kontrollierter Einsatz dieser Instrumente möglich. Zurückbleibende glatte Schnittflächen gewährleisten eine sehr gute Übersichtlichkeit. Wurzelkanaleingänge sind oft schon bei mittleren Vergrößerungen als feine Punkte gut zu erkennen. Der Einsatz ultraschallaktivierter Instrumente bietet sich für die Bearbeitung schlecht zugänglicher, sehr feiner Strukturen an.

Sekundäre Zugangskavität/ Wurzelkanalverlauf

Die Voraussetzung für das sichere Anlegen der sekundären Zugangskavitäten ist die genaue Kenntnis über mögliche Anzahl und Lagebeziehung von Wurzelkanaleingängen. Generell liegen diese immer am Übergang des Pulpakammerbodens in die Pulpakammerwände und am Ende der zuvor bereits erwähnten Wachstumslinien.⁷ Bei der Behandlung von Frontzähnen sollte immer dem Umstand Beachtung geschenkt werden, dass eine linguale Dentinlamelle eine vollständige Erschließung des Wurzelkanalsystems behindert.

Ist die Darstellung aller zu erwartenden Wurzelkanaleingänge gelungen, stellt die vollständige Instrumentierung des Wurzelkanallumens die nächste Hürde dar. Es sollte dabei immer berücksichtigt werden, dass auch radiologisch scheinbar vollständig obliterierte Wurzelkanäle fast immer ein nachweisbares Lumen aufweisen.⁸ Oftmals ist jedoch schon das obere Wurzelkanaldrittel nicht vollständig instrumentierbar und das initial eingesetzte Instrument lässt sich nur wenige Millimeter in den Wurzelkanal forcieren. Ein mit der Bearbeitung der koronalen Kanalstrukturen beginnendes, schrittweises Vorgehen empfiehlt sich. Der Einsatz speziell gehärteter kurzer Handfeilen mit schneidenden Feilenspitzen und größeren Konizitäten (z.B. C+ Feilen, Dentsply Maillefer, Ballaigues, Schweiz) erleichtern die initiale Aufbereitung. Gelingt eine Instrumentierung auf diesem Wege nicht, lassen sich einsehbare Wurzelkanalabschnitte sehr gut mit feinen Rosenbohrern (z.B. Munce Discovery Burs, CJM Engineering, Santa Barbara, CA, USA) darstellen. Dabei ist immer streng dem durch die Dentinfärbung angezeigten obliterierten Kanalverlauf zu folgen. Es ist wichtig, für dieses Vorgehen nur gut einsehbare, gerade Kanalabschnitte in Betracht zu ziehen. Das glei-

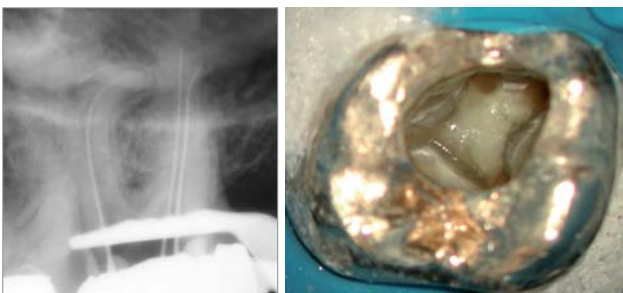


Abb. 9: Röntgenkontrastdarstellung nach vollständiger Erschließung des Wurzelkanalsystems. – **Abb. 10:** Vollständige Aufbereitung des Wurzelkanalsystems mit rotierendem NiTi-System.

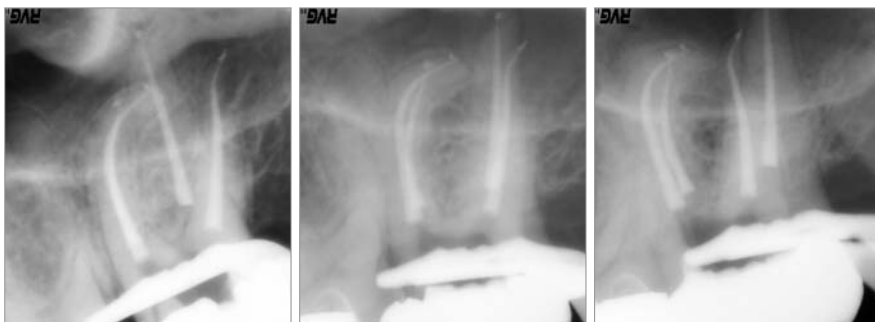

Abb. 11: Röntgenkontrolle der Wurzelfüllung aus mesialexzentrischer Projektionsrichtung. – **Abb. 12:** Röntgenkontrolle der Wurzelfüllung aus orthoradialer Projektionsrichtung. – **Abb. 13:** Röntgenkontrolle der Wurzelfüllung aus distalexzentrischer Projektionsrichtung.

che Vorgehen ist mit ultraschallaktivierten Instrumenten möglich. Um in fraglichen Situationen die Orientierung in der Wurzel zu gewährleisten und eine Perforation zu vermeiden, ist eine radiologische Darstellung der bisher geleisteten mechanischen Aufbereitung sinnvoll. Hierfür bietet sich das Einbringen von Röntgenkontrastmittel aus der Radiologie oder von erwärmter Guttapercha an.

Sobald ein Kanallumen mit einem Handinstrument erastet werden kann, erfolgt die weitere Instrumentierung mit Handinstrumenten. Das typische „Kleben“ des Instrumentes im Wurzelkanal deutet auf das Vorliegen sehr feiner, instrumentierbarer Hohlräume hin. Die fehlende Visualisierung in gekrümmten Wurzelkanälen lässt sich meistens durch den tastenden manuellen Einsatz vorgebogener, sehr feiner Handinstrumente kompensieren. Erst nach der vollständigen In-

strumentierung eines Wurzelkanals mit der Absicherung durch eine endometrische Längenbestimmung und eine Instrumentenkontrastaufnahme (Abb. 9) erfolgt die chemomechanische Aufbereitung (Abb. 10) und Obturation des Wurzelkanalsystems (Abb. 11 bis 13). ■

ZWP online

Eine Literaturliste steht ab sofort unter www.zwp-online.info/fachgebiete/endodontologie zum Download bereit.

□ KONTAKT

Dr. med. dent. Martin Brüsehaber

Praxis für Endodontie
Dr. Bargholz & Partner
Mittelweg 141
20148 Hamburg
E-Mail: praxis@endodontie.de

ANZEIGE

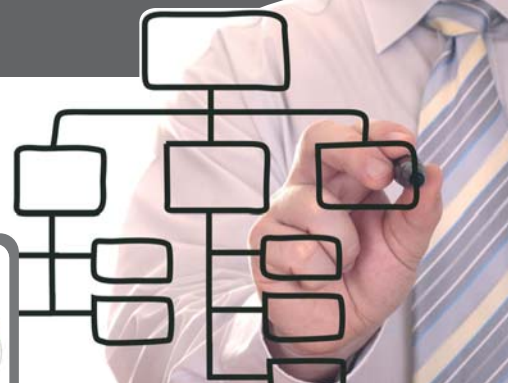QM FÜR NACHZÜGLER

- TERMINE 2010**
- 10.09.2010** Leipzig | Hotel The Westin
14.00 – 18.30 Uhr
 - 24.09.2010** Konstanz | Klinikum Konstanz
14.00 – 18.30 Uhr
 - 01.10.2010** Berlin | Hotel Maritim
14.00 – 18.30 Uhr

- TERMINE 2011**
- 21.01.2011** Kamen/Unna | Hotel park inn
14.00 – 18.30 Uhr
 - 28.01.2011** Leipzig | WHITE LOUNGE®
14.00 – 18.30 Uhr
 - 06.05.2011** Siegen | Siegerlandhalle
14.00 – 18.30 Uhr
 - 13.05.2011** München | Hilton Hotel
14.00 – 18.30 Uhr
 - 20.05.2011** Berlin | Hotel Pullman Schweitzerhof
14.00 – 18.30 Uhr
 - 27.05.2011** Rostock-Warnemünde | Hotel NEPTUN
14.00 – 18.30 Uhr

**ROSTOCK
LEIPZIG
KONSTANZ
BERLIN
UNNA**

» Seminar +
inkl. QM-Handbuch



QUALITÄTSMANAGEMENT – SEMINARE 2010/11

In nur vier Stunden werden Ihnen die Hintergründe eines einfachen Qualitätsmanagementsystems vermittelt. Anhand des schlanken QM-Systems „QM-Navi“ werden alle wichtigen Punkte für die Einführung Ihres Systems ausführlich besprochen. Gemeinsam mit den Teilnehmern wird ein „Roter Faden“ entwickelt, damit Sie nach dem Seminar alle Aufgaben zeitsparend und sicher in die Praxis umsetzen können. Die Teilnehmer arbeiten im Seminar an dem personalisierten QM-Handbuch „QM-Navi“.

Anmeldung/Information

OEMUS MEDIA AG
Holbeinstraße 29 | 04229 Leipzig
Tel.: 03 41/4 84 74-3 08
Fax: 03 41/4 84 74-2 90
event@oemus-media.de
www.oemus.com

Nähere Informationen zum Programm finden Sie unter www.oemus.com

Faxantwort
03 41/4 84 74-2 90

✂ Bitte senden Sie mir das aktuelle Programm zum **Qualitätsmanagement – Seminar 2010** zu.

Praxisstempel