

# Today's State of Art of Facelift

**Autor**\_Dr. med. Paul J. Edelmann, Frankfurt am Main

**\_Nichts individualisiert** einen Menschen mehr als sein Gesicht. Und nirgends treten die Merkmale des Reifens und Alterns deutlicher hervor als im Gesicht. Die Bedeutung speziell der Nase als prägendes Merkmal für Gesicht, Typ und Charakter, ihre Ästhetik im Hinblick auf die Wahrnehmung und Einschätzung durch die Umwelt und die Möglichkeiten ihrer Korrektur zur Verbesserung dieser Wirkungen wurden vom Autor an früherer Stelle ausführlich behandelt (face 3/2008, Seite 28). Gegenstand der folgenden Ausführungen sind die flächigen Gesichtsfelder, die weniger den individuellen Typus charakterisieren, dafür jedoch umso mehr den Alterungsgrad eines Menschen spiegeln. Hier wie dort bietet die ästhetische Chirurgie Wege, das Erscheinungsbild positiv zu beeinflussen. Das Facelift ist das geeignete Mittel, dem Wunsch nach höherer

Sympathie durch ein frischeres, jugendlicheres Erscheinungsbild nachzukommen.

Welche Merkmale sind es im Einzelnen, an denen sich im Gesicht der Alterungsprozess festmachen lässt, und welche Möglichkeiten bietet die ästhetische Chirurgie nach dem heutigen Stand der Dinge, an diesen Merkmalen korrigierend einzugreifen?

Im Laufe des Lebens rutscht das Weichteilgewebe (Haut-, Fett- und Muskelgewebe) auch im Gesichtsbereich nach unten. Die Haut verliert ihre Elastizität. An einigen Stellen verliert man Fettgewebe, z.B. im oberen Mittelgesicht, welches dadurch abflacht. Der Fettverlust an der Oberlippe reduziert die Fläche für das Lippenrot. Dadurch wirkt die Oberlippe länger. Beides sind augenfällige Merkmale des Alterns, beides wird von uns gewohnheitsmäßig mit dem Altern assoziiert. An anderen Stellen lagert sich dagegen Fett-

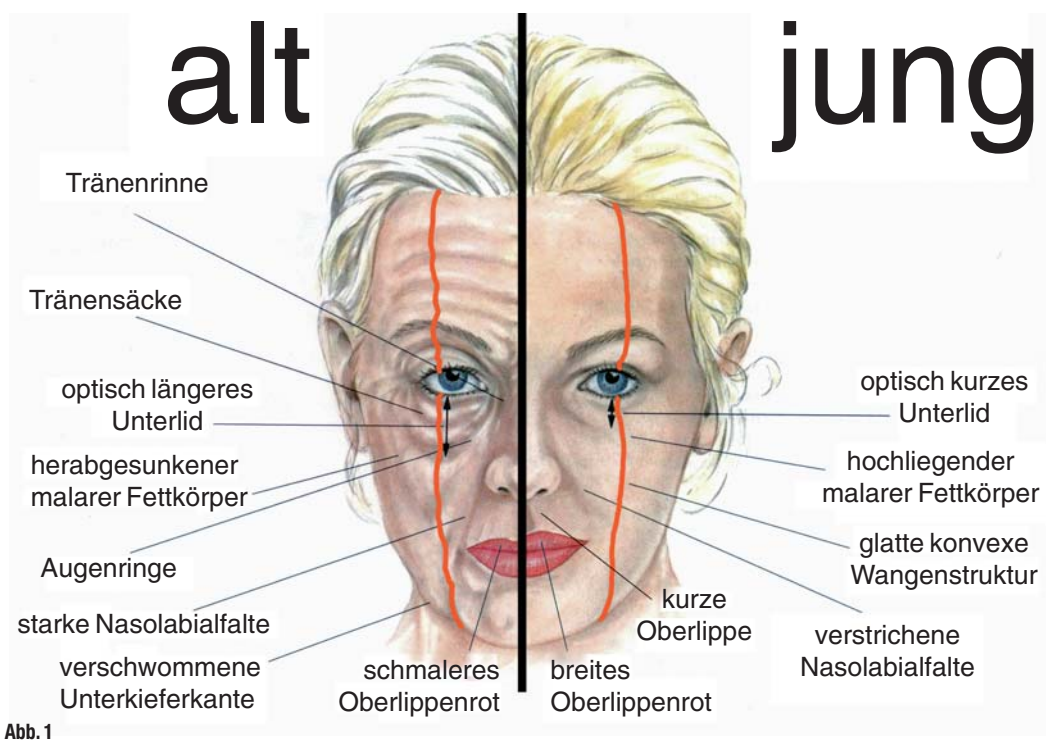


Abb. 1 Merkmale eines jungen und eines alten Gesichtes.

Abb. 1

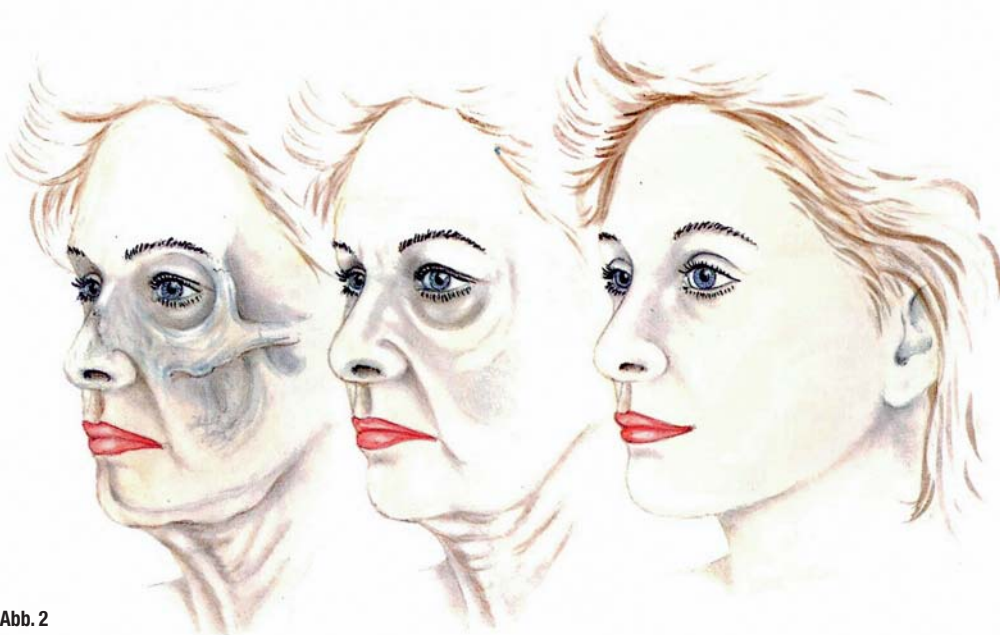

Abb. 2

Abb. 2\_ Zunehmende Alterung im Gesicht: die Augenhöhle lässt vermehrt das darunter liegende Skelett erkennen, der Unterkieferrand verliert die klare Kontur, am Hals lagert sich Fett an, der schrumpfende M. platysma verändert die Silhouette des Halses.

gewebe an und führt z.B. zu den als „Truthahn-Hals“ bezeichneten Erscheinungen. In einigen Gesichtsräumen wachsen Knochen und Knorpel im Laufe des Lebens weiter (Stirn, Nase und Kinn), in anderen Regionen reduziert sich dagegen die Knochengewebsmasse (Ober- und Unterkiefer). Dadurch verändert sich die Gesichtsform allmählich von einem Dreieck zu einem Viereck. Das Bindegewebe schrumpft, wodurch sich im Halsbereich die Muskelstränge (Musculus platysma) verkürzen, erkennbar hervortreten und den Halswinkel abflachen. Unter den Augen bilden sich häufig Tränensäcke, weil die extra-ocularen Muskeln den Augapfel nach hinten ziehen und dadurch das retro-oculare Fettgewebe von hinter dem Augapfel nach vorne drücken.

Insgesamt ist das jugendliche Gesicht breiter, voller, voluminöser und dreieckig. Das ältere Gesicht dagegen ist schmaler, hohler, leerer, flacher und rechteckig. Die Augenregion des jungen Gesichtes ist offen, voll, oval und mit kurzem Unterlid. Die des älteren Gesichtes ist eher leer, rund, mit verlängertem Unterlid und herabgesunkenem Oberlid. Die Mundregion des jugendlichen Gesichtes weist eine kürzere, volle Oberlippe auf, faltenlos und mit großflächigem Lippenrot. Die Mundwinkel sind horizontal oder weisen nach oben, der geöffnete Mund zeigt die obere Zahnreihe. Das ältere Gesicht zeigt eine lange, dünne und faltige Oberlippe und wenig Lippenrot. Die Mundwinkel weisen nach unten, der geöffnete Mund zeigt die untere Zahnreihe. Dem jungen und vollen Gesicht mit geschwungenen Konturen steht das alte, flache Gesicht mit eckigen Konturen gegenüber (Abb. 1 und 2). Das jugendliche Gesicht zeigt aus der 45-Grad-Perspektive eine S-förmige Silhouette, gleichmäßig konvex im oberen und konkav im unteren Mittelgesicht. Diese S-Linie flacht mit dem Alter ab (Abb. 3).

Vor einer Korrektur dieser im Wesentlichen ähnlichen, altersbedingten Gesichtsveränderungen steht immer eine ausführliche und detaillierte Diagnose und Ana-

lyse des einzelnen Gesichtes und sämtlicher oben genannter Punkte. Dadurch wird für jeden einzelnen Patienten ein individuelles Operationsverfahren erarbeitet.

Die Geschichte der Facelift-Operationen, wie sie heute gebräuchlich sind, beginnt um 1920. Die chirurgischen Pioniere waren die Deutschen Jacques Joseph und Erich Lexer sowie die Franzosen Raymond Passot und Suzanne Noël, die erste plastische Chirurgin überhaupt. Bei diesen ersten Facelifts wurde nur kleinflächig Haut unterminiert und freipräpariert, eine Art „Mini-Lift“. Mit der Zeit wurden die Unterminierungen immer ausgedehnter, bis man an die Grenzen des Möglichen stieß, aufgezeigt durch Komplikationen wie gehäufte Blutungen, Infektionen, Hautnekrosen und Nervenverletzungen. Die Haut hat wenig statische Eigenschaften, sie ist quasi nur eine Hülle. Die Beschränkung auf das reine Hautgewebe führte im Ergebnis und auch in Bezug auf die Erfolgsdauer

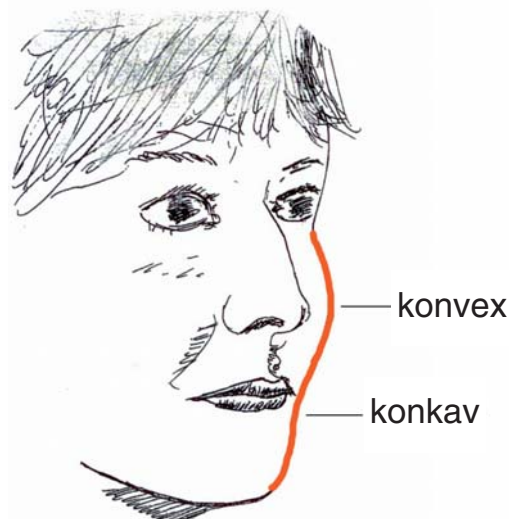
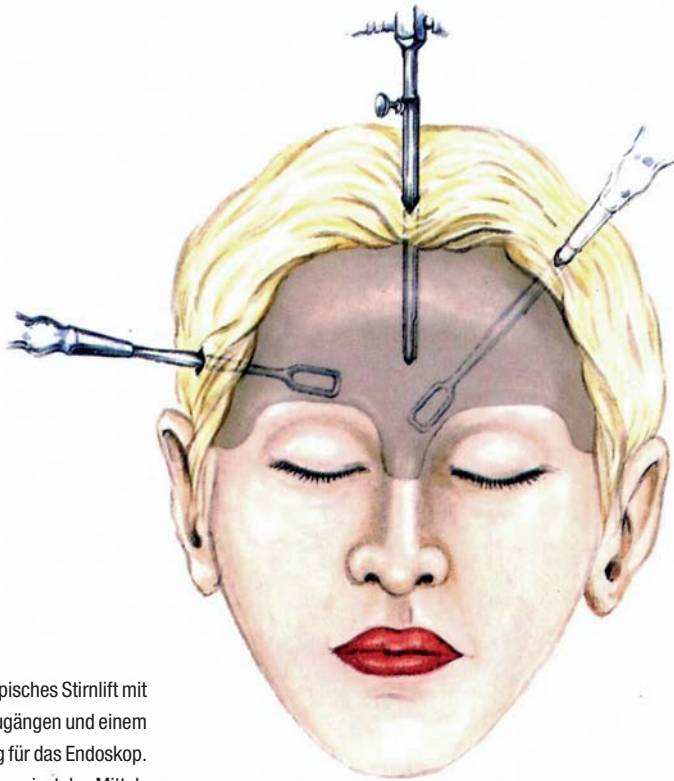
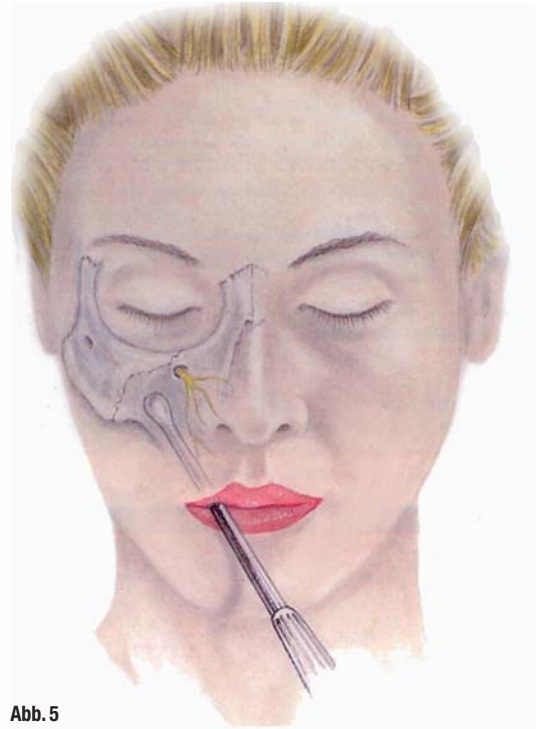

Abb. 3

Abb. 3\_ Jugendliches Gesicht mit gleichförmig ausgeprägter S-Linie und deutlichem Wechsel von konvex zu konkav.



**Abb. 4\_** Endoskopisches Stirnlift mit zwei Arbeitszugängen und einem Zugang für das Endoskop.



**Abb. 5**

**Abb. 5\_** Subperiostales Mittelgesichtsift mit intraoralem Zugang.

**Abb. 4**

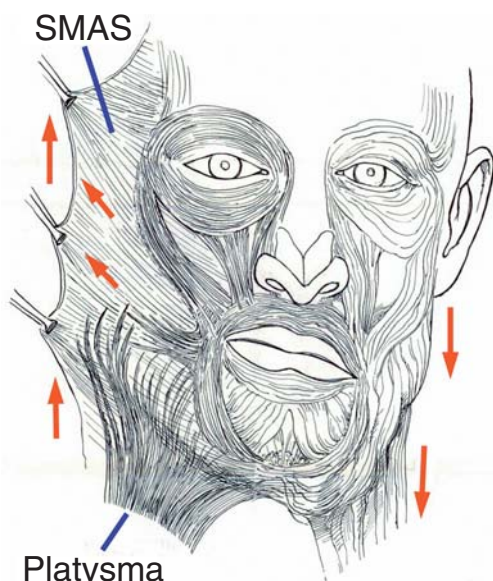
im Vergleich zu den heutigen Methoden nur zu einem sehr bescheidenen Resultat. Bei diesen anfänglichen Methoden hatten die Patienten in der Regel postoperative Stigmata, welche die Operation erkennen ließen. Das „operierte Aussehen“ war ein typisches Resultat der Eingriffe bis in die 1970er-Jahre.

Nach ausgedehnten anatomischen Studien erwiesen sich im Laufe von Jahrzehnten die tiefer liegenden Gewebeschichten als zum Präparieren geeigneter. Die freipräparierte Hautschicht wurde dicker gelassen, um eine bessere Durchblutung der Haut zu gewährleisten. Nervenverletzungen konnten aufgrund der anatomischen Studien reduziert werden. Ein großer Fortschritt in der Facelift-Chirurgie gelang dem französischen Chirurgen Paul Tessier, dem welt-

ersten Kraniofazial-Chirurgen. Er beschrieb in den 1960er-Jahren das subperiostale Facelift im Stirnbeereich. Bei dieser Methode wird das gesamte Weichteilgewebe des Gesichtes vom Knochen gelöst, freipräpariert und verschoben. Es ist somit der dickste und stabilste Weichteilmantel mit Hautgewebe, Fettgewebe, Muskelgewebe und Faszien, der zur Verfügung steht. Damit kann ein sehr langlebiges, natürlich wirkendes Resultat erzielt werden. Mit dieser Methode können die Augenbrauen gehoben und die Stirnfalten geglättet werden. Dieses Verfahren wird heute auch im Ober- und Unterkieferbereich angewandt (Abb. 4 und 5).

Ein zweiter bedeutender Schritt wurde von dem schwedischen Chirurgen Tord Skoog in den 1970er-Jahren vorgestellt mit der Dissektion einer tieferen Schicht im Wangen- und Halsbereich, dem SMAS (Superficial Muscular Aponeurotic System) und dem Platysma (Musculus platysma). Dies ist ebenfalls eine sehr stabile Gewebeschicht, die mit der Zeit nur wenig nachgibt. Mit Heben und Verlagern dieser Gewebeschicht kann man die Wangen- und Halskonturen kontrolliert deutlicher und langlebiger in die gewünschte Position bringen und dort halten. Da man die Haut dazu nicht sonderlich ziehen muss, sieht der Patient auch nicht „operiert“ aus (Abb. 6).

Seither sind viele weitere Verbesserungen an Schnittführungen, Vektoren des zu verlagernden Gewebes und Kombinationen mit zusätzlichen Verfahren vorgestellt worden, die dazu beigetragen haben, dass die Operationsverfahren sicherer und besser vorhersagbar sind. Maßgebend sind dafür u.a. die Chirurgen Vladimir Mitz (Frankreich), Robert Flowers (USA), Bruce F. Connell (USA) und Fernando Ortiz-Monasterio (Mexiko). Deren Errungenschaften schließen



**Abb. 6**

**Abb. 6\_** Freipräparierte SMAS- und Platysma-Schicht, Verlagern der Schicht nach superior und posterior.



## Anti-Aging Mesotherapie-Cocktail zur Injektion

Klinisch geprüfter und CE zertifizierter Wirkstoffkomplex  
mit 61 aktiven Wirkstoffen + HA

10 Vitamine  
19 Aminosäuren  
12 Mineralstoffe  
2 Co-Enzyme  
3 Fettsäuren  
16 Antioxidantien  
+ Hyaluronsäure



Inhalt:

5x5ml Einweg-Ampullen gebrauchsfertig  
5x23G Entnahme-Nadeln  
5x32G Behandlungsnadeln  
5x1ml Injektionsspritzen

**Reparatur – Auffüllung – Stimulation – Schutz**

Globale Bio-revitalisierende stimulierende Wirkung  
Restrukturiert, füllt und hydratisiert die Dermis



**Eine exakt auf die Mesotherapie  
abgestimmte Daily-Care-Pflege**

## TCA-Peeling

Medizinisches TCA-Peeling ohne praktische  
Indikationseinschränkung

Kombinierbar mit allen ästhetischen Therapien  
(Filler, Botox, Meso)

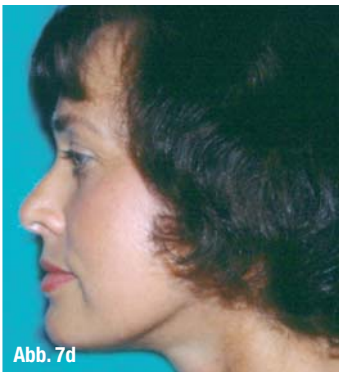
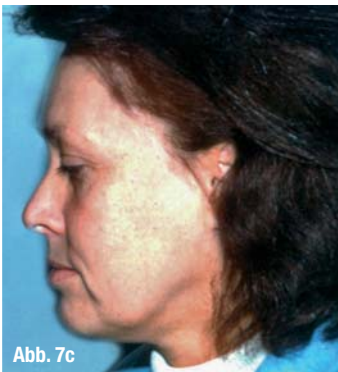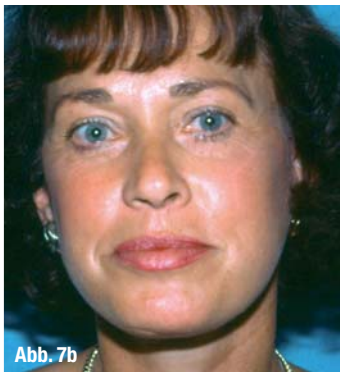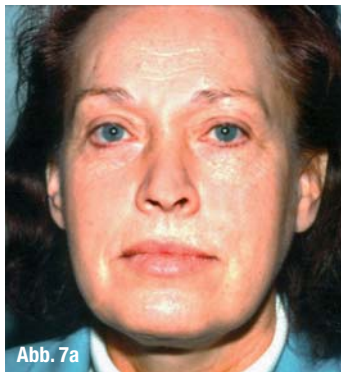Hohe Profitabilität durch erweiterten ästhetischen  
Therapieansatz

Einfachste, schnelle und effektive Anwendung



Indikationen:

Aktive Akne, Melasma, pigmentierte Keratosen,  
Altersflecken, kleine Falten, Hautverjüngung,  
chemische Blepharoplastik, chemisches Lifting



**Beispiel 1 (Abb. 7a–d)** Bei dieser Patientin wurde das Hautgewebe sowie die tiefere Schicht SMAS (Superficial Muscular Aponeurotic System) und Platysma im Bereich der Wange und des Halses gehoben, in die gewünschte Position gebracht und dort mittels Nähten fixiert. Man erkennt in den postoperativen Fotos mehr Volumen im oberen Mittelgesicht, Reduktion der Nasolabial- und Perioralfalten, einen klar definierten Unterkieferrand und eine jugendliche Silhouette im Halsbereich.

**Beispiel 2 (Abb. 8a–d)** Bei dieser Patientin wurde das Hautgewebe sowie die tiefere Schicht SMAS (Superficial Muscular Aponeurotic System) und Platysma im Bereich der Wange und des Halses gehoben, in die gewünschte Position gebracht und dort mittels Nähten fixiert. Außerdem wurde Fettgewebe im Bereich des Halses entfernt. Man erkennt in den postoperativen Fotos mehr Volumen im oberen Mittelgesicht, Reduktion der Nasolabial- und Perioralfalten, einen klar definierten Unterkieferrand und eine jugendliche Silhouette im Halsbereich.

heute hässliche Narben und sonstige Stigmata aus und vermeiden, dass die Patienten operiert aussehen, z. B. durch unnatürlich gezogene Haut, unästhetisch verlagerte Haargrenzen, langgezogene Ohren und Haarverlust.

Eine weitere Verbesserung brachte die Verwendung des Endoskops in der plastischen Gesichtschirurgie, erstmals durch Luis O. Vasconez und Nicanor G. Isse in den 1990er-Jahren, erst 40 Jahre nachdem der deutsche Gynäkologe Hans Frangenheim schon die Endoskopie als OP-Technik begründet hatte. Dadurch ist es möglich, mit kleinsten Schnitten sicher und genau in bestimmten Gesichtszonen (besonders Stirn und Mittelgesicht) zu arbeiten.

Anderer Facelift-Verfahren wie „Mini-Lift“, „Bio-Lift“ oder die Verwendung von „Aptos-Fäden“ haben sich dagegen als nicht effektiv erwiesen. Mit ihnen erzielt man nur wenig Wirkung und nur von kurzer Dauer. Im Grunde gleichen diese Verfahren denen, welche die Facelift-Pioniere vor 90 Jahren beschrieben haben. Sie profitieren nicht von den deutlichen Fortschritten, die seitdem erzielt wurden, um vorhersagbare, langlebige und gute Ergebnisse zu erhalten. In der Medizin sind immer wieder alte Verfahren neu beschrieben und unter anderem Namen propagiert worden. Wie immer, wenn man die Patienten glauben macht, das Ei des Kolumbus entdeckt zu haben, erweist sich die gebotene Zurückhaltung schnell als begründet: Die heute möglichen, guten Resultate sind nur mit den zuvor beschriebenen, ausgedehnten OP-Techniken zu erzielen, die erhöhte Anforderungen an den Operateur stellen. Die genannten Schnellverfahren wer-

den daher oft von nicht-plastischen Chirurgen propagiert, deren Operationstechnik nur beschränkt ist und für ein gutes Facelift nach dem heutigen Stand der plastischen Chirurgie nicht ausreicht.

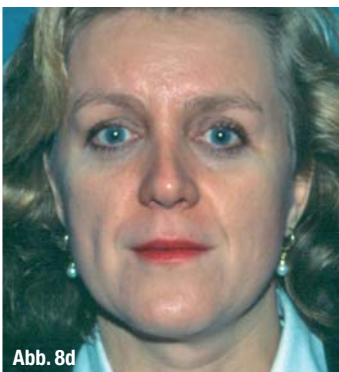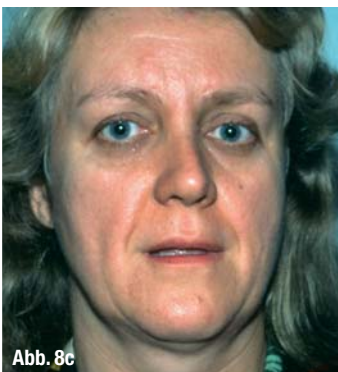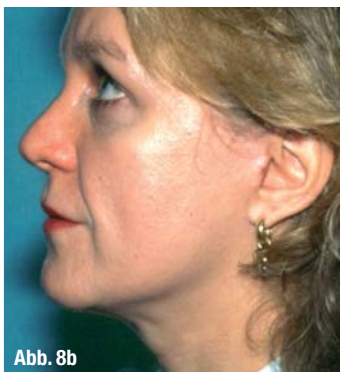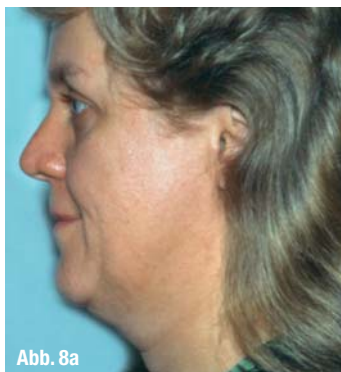Was sind also nach heutigem Stand ärztlicher Kunst die effektivsten, besten Verfahren, um die Veränderungen und Spuren des Alterungsprozesses im Gesichtsbereich zu korrigieren? Mit welchen Verfahren kann man wiederholbar, konstant und auf sichere Weise gute und lang haltbare Ergebnisse erreichen?

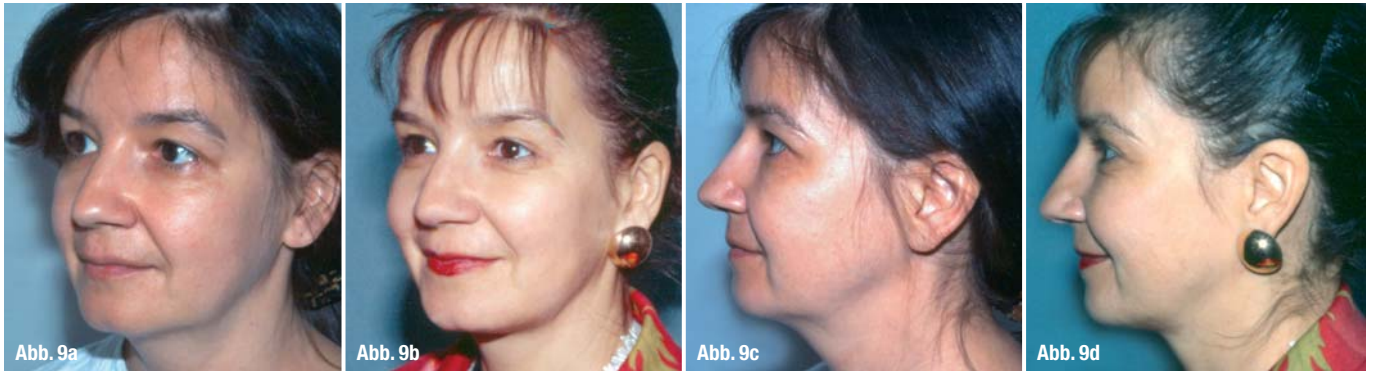### \_Stirn

Im Bereich der Stirn ist das subperiostale Stirnlift das probate Mittel. Dieses Lift wird grundsätzlich geschlossen und mithilfe eines Endoskops durchgeführt. Dabei benötigt man zwei bis fünf ca. 4 cm lange Schnitte im Haarbereich nahe der Stirn. Damit können die Augenbrauen beliebig gehoben werden, in der Regel um ca. 1 cm. Die „Zornesfalte“ und die Falte im Bereich der Nasenwurzel (Procerus-Falte) können entfernt und die Falten periorbital (um die Augenhöhle) sowie im Stirnbereich geglättet werden. In seltenen Ausnahmefällen (z. B. bei einer zu hohen Haarlinie) muss ein Stirnlift offen durchgeführt werden. Dies geschieht dann mittels eines Koronarschnitts von Ohr zu Ohr (Abb. 4).

### \_Mittelgesicht

Im Bereich des Mittelgesichts unterhalb der Augen, vor allem wenn das Mittelgesicht flach ist und wenig





Volumen aufweist, ist das subperiostale Mittelgesichts-lift (Midfacelift) mit einer Inzision von intra-oral (aus der Mundhöhle im Bereich der Mucosa oberhalb der oberen Zahnreihe) oder von unterhalb der unteren Augenwimpern eine effektive Methode. Damit kann viel Volumen vom Bereich des unteren Mittelgesichts in den des oberen Mittelgesichts verlagert werden, was zu einem deutlich jüngeren Aussehen führt. Die tiefen Unebenheiten unterhalb der Augen (subocular, tear drop deformity) resultieren aus Fettgewebsverlust und Absacken des Musculus orbitalis oculi in diesem Bereich und können mit dem oben genannten Midfacelift behoben werden. Ebenfalls werden die Falten um die Augen (periorbital) und die Falten zwischen Nase und Mund (nasolabial) geglättet. Dieses Verfahren wird oft mit einer Unterlid-Plastik und einer Transplantation von Eigenfettgewebe kombiniert, um Tränensäcke, Unebenheiten und kleine Falten um die Augen zu entfernen bzw. zu glätten (Abb. 5).

### Wangen und Hals

Im Bereich des unteren Mittelgesichtes, des Unterkieferrandes und des Halses ist die oben beschriebene SMAS-Platysma-Methode sehr effektiv. Dabei wird z.B. durch einen omega-förmigen Schnitt um das Ohr die Haut sowie das SMAS und Platysma als Bi-Plane (zweischichtig) freipräpariert, gehoben und in die gewünschte Position kranialwärts verlagert.

Damit kann die Hals-Silhouette wiederhergestellt, die Unterkieferknochengrenze wieder klar definiert, die Perioralfalten und die Nasolabialfalten reduziert und etwas mehr Volumen ins Mittelgesicht verlagert werden. Diese Methode kann, wenn angezeigt, mit einer Fettgewebsreduktion im Halsbereich zum Beispiel mittels Liposuktion kombiniert werden (Abb. 6).

Facelift-Verfahren können und werden oft mit anderen Operationsverfahren kombiniert, z.B. mit oberer und unterer Augenlid-Plastik, Nasenkorrektur, Kinnverschiebung (Profilkorrektur) und Gewebetransplantation, wie z.B. Liposculpturing (Fettgewebetransplantation z.B. vom Bauch) zur Volu-

menaddition zum oberen Mittelgesicht, in den Bereich der Nasolabialfalten und Perioralfalten zu deren Glättung.

In seltenen Fällen, etwa bei einem flachen Mittelgesicht (dish face) und zurückliegendem Kinn (fliehendes Kinn), haben plastische Chirurgen lediglich durch Verschieben des Ober- und Unterkiefers nach vorne einen extremen Verjüngungseffekt erzielt. Das fehlende Volumen wird dabei quasi durch die Ober- und Unterkieferknochen aufgefüllt. Zugleich wird dadurch der Weichteilmantel gedehnt und somit die Gesichtsfalten geglättet.

Facelift-Operationen können unter Vollnarkose oder unter lokaler Betäubung mit Sedierung (sog. Dämmerschlaf) durchgeführt werden. Der Autor bevorzugt bei den oben genannten Operationsverfahren die lokale Betäubung mit Sedierung, weil dadurch das Operationsfeld blutarmer ist. Je nach Umfang der OP wird den Patienten ein Antibiotikum verabreicht. Die Sedierung wird mittels Dormicum, Digidolor und Vomex durchgeführt. Als Lokalanästhetikum wird 0,5- bzw. 0,25%iges Xylocain mit Adrenalin 1:100.000 bzw. 1:50.000 verwendet. Die Operationszeit liegt je nach Umfang der OP zwischen zwei und sieben Stunden. Die Patienten bleiben ein bis zwei Tage in der Klinik. Das Nahtmaterial wird nach acht Tagen entfernt. Periodische Nachkontrollen erfolgen nach Absprache.

### Risiken

Bei einer ästhetischen Operation gibt es keine Erfolgsgarantie. Ein angestrebtes ästhetisches Ergebnis kann nicht garantiert werden. Die Risiken sind: Blutungen, Infektionen, Asymmetrie, Narbenhypertrophie, Verletzung des Auges, Verletzung von Nerven (z.B. des Nervus facialis, was zu Gesichtslähmungen bzw. Teillähmungen führen kann, und des Nervus trigeminus, was zu Sensibilitätsverlust führen kann), Haarverlust, Hautverfärbungen, Hautnekrosen, Wundheilverzögerung, Notwendigkeit einer Nachoperation.

Diese geringen Risiken vermindern sich freilich weiter, je erfahrener und talentierter der Chirurg ist.

**Beispiel 3 (Abb. 9a-d)** Bei dieser Patientin wurde ein sogenanntes subperiostales Facelift durchgeführt (unter der Knochenhaut). Dabei wurden Schnitte im Bereich der Haare und in der Mundhöhle vorgenommen, also verdeckte Schnitte ohne sichtbare Narben. Dieses Verfahren eignet sich bei jüngeren Patienten (bis ca. 45 Jahre). Bei älteren Patienten kombiniert man es oft mit dem SMAS-Verfahren. Man erkennt deutlich den stärker betonten Halswinkel und die schärfere Kontur des Unterkiefers.

<b><u>Kontakt</u></b>	<b>face</b>
<p><b>Dr. med. Paul J. Edelmann</b>                  Frankfurter Klinik für Plastische- und Wiederherstellungschirurgie                  Dreieichstraße 59                  60594 Frankfurt am Main                  Tel.: 0 69/95 99 20 41                  E-Mail: info@frankfurter-klinik.de                  www.frankfurter-klinik.de</p>	