

Knöchernen Defiziten die Stirn bieten

Implantation bei geringer Resthöhe im seitlichen Oberkiefer

Gerade im weichen Knochen oder bei geringer Restknochenhöhe im Oberkiefer ist es oft schwierig, durch einzeitiges Vorgehen eine genügende Primärstabilität und somit eine sichere Einheilung des Implantats und des Augmentats zu erreichen. Es wird daher für derartige Fälle ein Implantat benötigt, das trotz dieser Umstände eine sichere und feste Einheilung gewährleisten kann.

Dr. Jürgen Voßhans/Telgte, ZA Stefan Helka/Münster

■ Eine Patientin (geb. 1965) stellte sich mit dem Wunsch nach implantologischer Versorgung der Einzelzahn­lücke zwischen 26 und 28 in der Praxis vor. Es zeigte sich im Orthopantomogramm, dass eine ungefähre Restknochenhöhe von 4–5 mm bei relativ guter Knochen­kamm­breite vorhanden war.

Um aufgrund der geringen Knochenhöhe ein einzeitiges Vorgehen realisieren zu können, entschieden wir uns für das weiterentwickelte SL-Sinuslift Implantat (Fa. Dentegris). Es ist gekennzeichnet durch ein modifiziertes Design im Bereich der Implantat­schulter. Im Vergleich zum Standardimplantat führt ein feines Gewinde bis hin zum maschinieren Hals dazu, dass vor allem in diesem Bereich ein höheres Drehmoment und somit eine günstigere Primärstabilität im weichen Knochen erreicht werden kann. Das restliche Implantatdesign ist analog zum Standardimplantat tapered. Des Weiteren kam zur Augmentation des Sinus Eigenknochen vom Tuber und Bio-Oss® mit einer Körnung von 1–2 mm sowie venösem Eigenblut zum Einsatz.

Vorgehen

Als Zugang fiel die Wahl auf einen Trapezlappen mit marginaler Schnittführung und mit mesialer vertikaler Entlastung, um eine optimale Sicht für die Präparation des Sinus und gute Voraussetzungen für eine spätere plastische Deckung zu schaffen. Anschließend wurde mit einem Rosenbohrer ein ovales Fenster in Größe von ca. 1x1,5 cm angelegt. Wenn der Knochen so dünn ist, dass die gräuliche Kieferhöhlenmembran durchschimmert, wechselt man auf eine diamantierte Kugelfräse und dünnt den Knochen so weit aus, dass mit Sinuslift­küretten die Membran abpräpariert werden kann. Der so neu geschaffene Hohlraum lässt die Bohrungen unter Sicht zu. Da sich in diesem Fall relativ weicher Knochen bei einer Resthöhe von 4–5 mm zeigte, wurde die Bohrsequenz beim 3,75-mm-Bohrer beendet, um letztendlich ein 4,5x13 mm Implantat einzubringen. Dieses Vorgehen bewirkt eine größere Kompression auf den Knochen und ermöglicht so das Eindrehen des Implantates mit einem Drehmoment von 45 Ncm (D3 Kno-

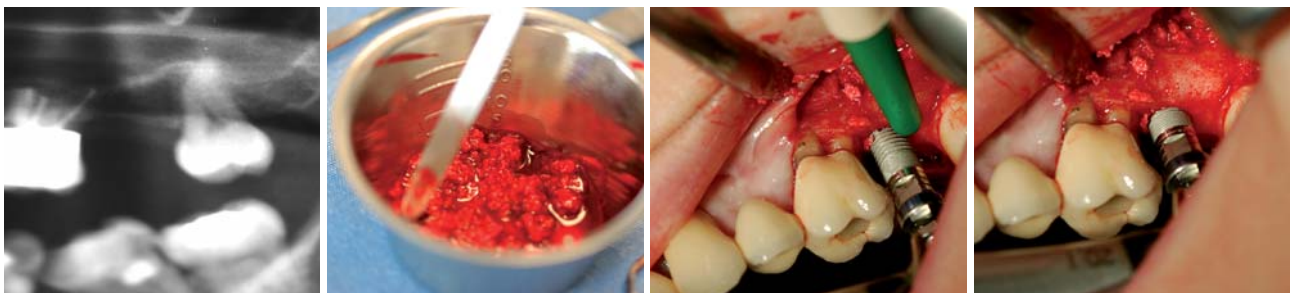

Abb. 1: OPG prä OP, Zahn 27 fehlt seit zwei Jahren. – **Abb. 2:** Angemischtes Augmentat. – **Abb. 3:** Insertion des Implantates. – **Abb. 4:** Gute Primärstabilität.

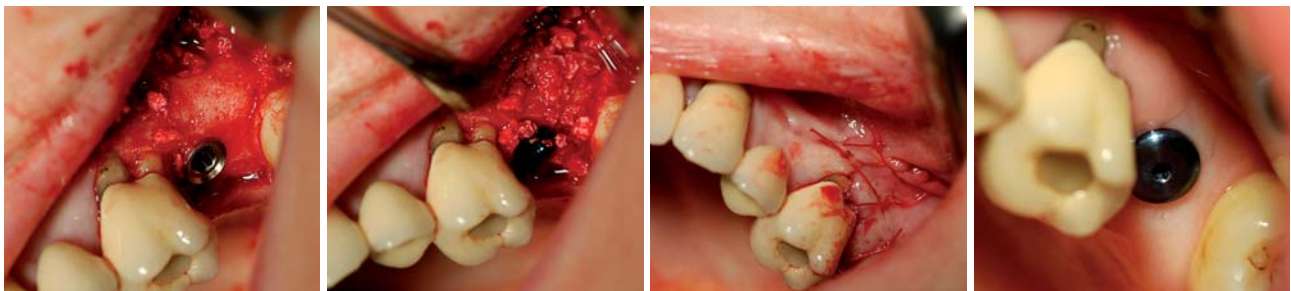


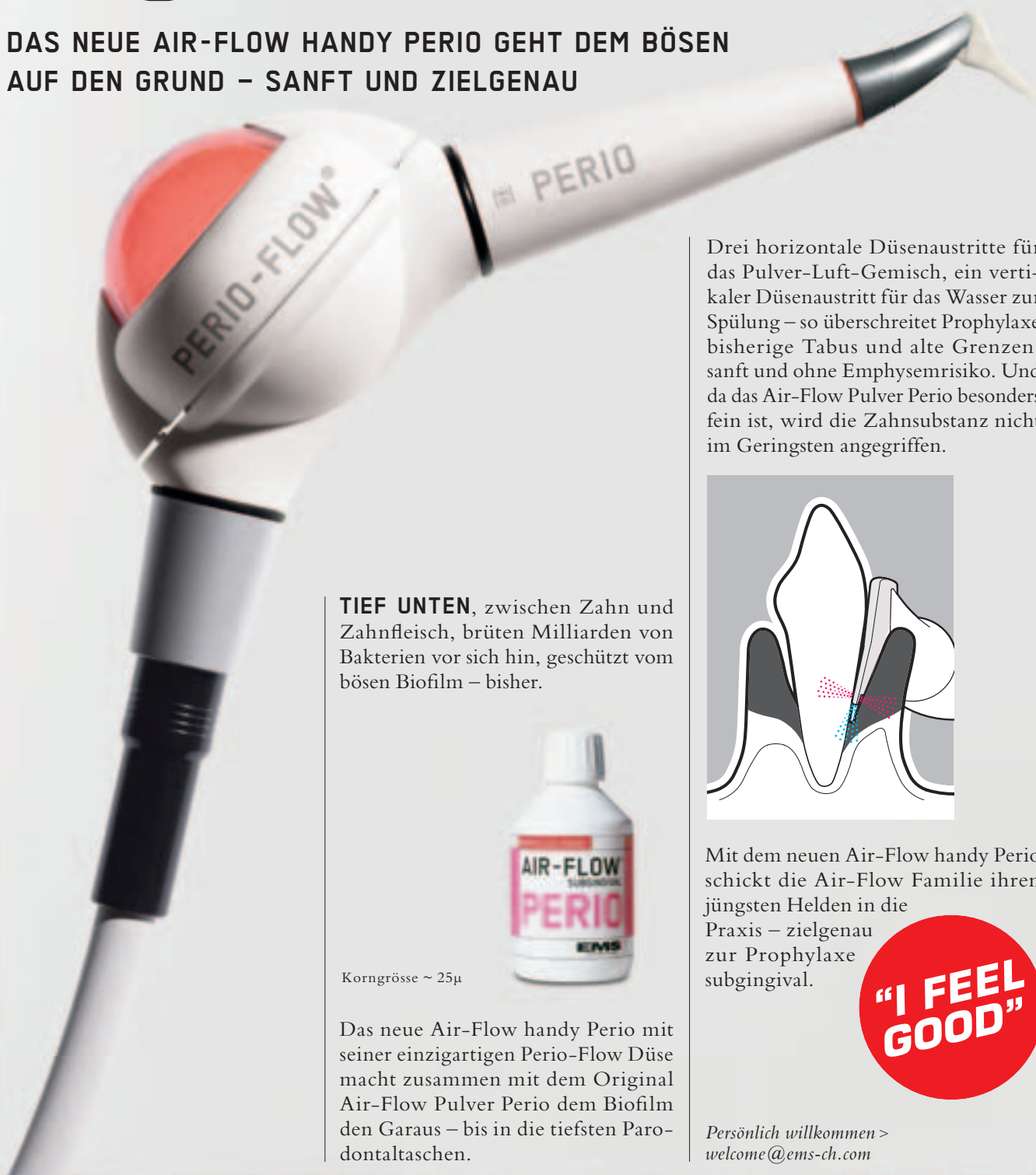Abb. 5: Klopf- und rotationsstabiler Zustand. – **Abb. 6:** Situation mit aufgebrachtem Augmentat und Deckschraube. – **Abb. 7:** Wundverschluss. – **Abb. 8:** Zustand nach Freilegung in Regio 27.

EMS-SWISSQUALITY.COM

EMS⁺
ELECTRO MEDICAL SYSTEMS

AIR-FLOW KILLS BIOFILM

DAS NEUE AIR-FLOW HANDY PERIO GEHT DEM BÖSEN
AUF DEN GRUND – SANFT UND ZIELGENAU



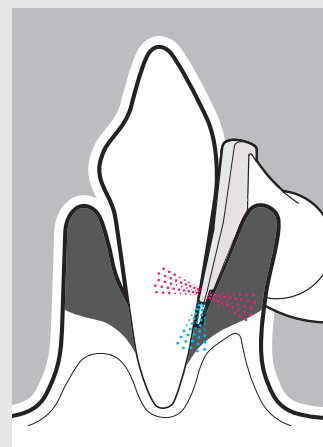
TIEF UNTEN, zwischen Zahn und Zahnfleisch, brüten Milliarden von Bakterien vor sich hin, geschützt vom bösen Biofilm – bisher.



Korngrösse ~ 25µ

Das neue Air-Flow handy Perio mit seiner einzigartigen Perio-Flow Düse macht zusammen mit dem Original Air-Flow Pulver Perio dem Biofilm den Garaus – bis in die tiefsten Parodontaltaschen.

Drei horizontale Düsenaustritte für das Pulver-Luft-Gemisch, ein vertikaler Düsenaustritt für das Wasser zur Spülung – so überschreitet Prophylaxe bisherige Tabus und alte Grenzen, sanft und ohne Emphysemrisiko. Und da das Air-Flow Pulver Perio besonders fein ist, wird die Zahnschubstanz nicht im Geringsten angegriffen.



Mit dem neuen Air-Flow handy Perio schickt die Air-Flow Familie ihren jüngsten Helden in die Praxis – zielgenau zur Prophylaxe subgingival.



Persönlich willkommen >
welcome@ems-ch.com

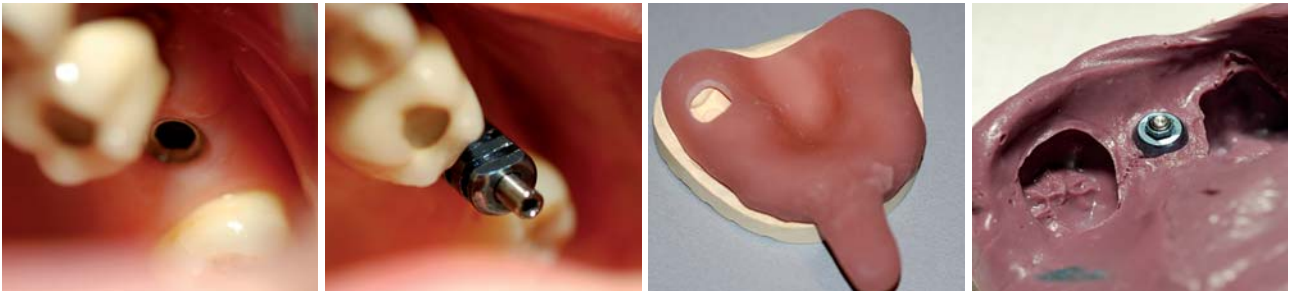


Abb. 9: Reizlose Verhältnisse in Regio 27. – Abb. 10: Abformpfosten in situ. – Abb. 11: Individueller offener Löffel für 27. – Abb. 12: Impregum Abformung.

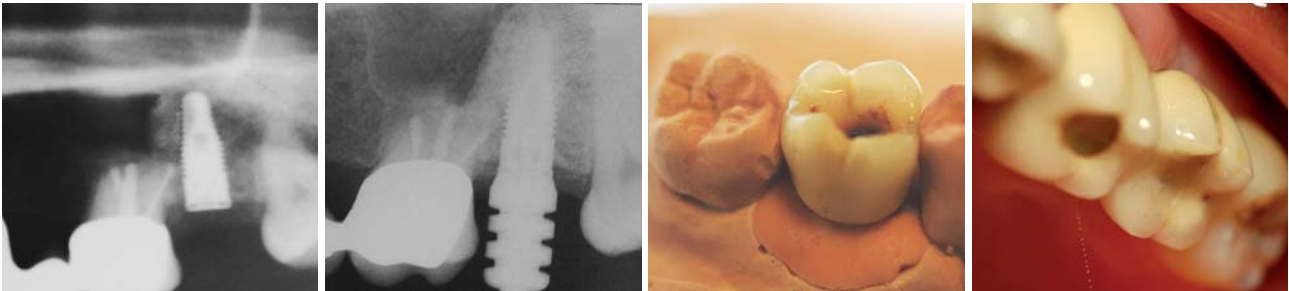


Abb. 13: OPG post OP in Regio 27. – Abb. 14: Zahnfilm nach sieben Monaten mit Pfosten. – Abb. 15: Transokklusal verschraubte Krone 27. – Abb. 16: Krone VMK in situ.

chen). Bei härterem Knochen ist es ratsam, die Bohrsequenz standardmäßig einzuhalten, um eine Nekrose des Knochens durch zu starke Kompression zu vermeiden. Anschließend wurde ein Teil des Augmentats (Knochenersatzmaterial, autologer Knochen und Eigenblut) bereits in den Sinus eingebracht, um zu gewährleisten, dass beim Schaffen der Knochenkavität keine Perforation der Sinusbodenmembran resultiert, bevor das Implantat inseriert wird. Außerdem war es so möglich, das Material auch in den Bereich des Sinus zu bringen, der nach der Implantation durch die in den Sinus ragende Schraube nicht mehr zugänglich ist. Sollte das Implantat trotz kleinerer Bohrsequenz nicht primärstabil (rotations- und klopfstabil) sein, so ist es in einigen Fällen bei ausreichender Breite möglich, ein Implantat mit nächsthöherem Durchmesser einzubringen. Ansonsten empfiehlt sich ein zweizeitiges Vorgehen mit vorhergehender Augmentation des Sinus und Implantation nach einer Abheilphase je nach Augmentationsaufwand von fünf bis sechs Monaten. Nach der abschließenden Augmentation des Sinus erfolgte die plastische Deckung mit zweischichtigem Wundverschluss.

Ergebnisse

Nach einer sechsmonatigen Einheilphase ist in der Regel anhand einer Röntgenaufnahme zu erkennen, dass eine gute Osseointegration des Implantates stattgefunden hat. Dieser Eindruck bestätigte sich auch klinisch bei der Freilegung. Anhand der Bilder ist das gute Weichgewebsprofil nach einwöchigem Verbleib des Gingivaformers auf dem Implantat zu erkennen. Das nochmalige Röntgen des Abdruckpfostens gibt Sicherheit über die korrekte Position des Pfostens und zeigt die erfolgreiche Knochenaugmentation. Die endgültige Versorgung geschah in diesem Fall mit einer von transokklusal

verschraubbaren keramisch verblendeten Krone mit Metallgerüst. Diese wurde mit einem Drehmoment von 35 Ncm verschraubt und anschließend mit Composite verschlossen.

Diskussion

Vergleicht man das hier verwendete Implantat mit anderen Systemen, so fällt auf, dass diesen die Rillenstruktur an der Implantatschulter oft gänzlich fehlt. Ist nun eine ungenügende Restknochenhöhe und/oder Knochenhärte vorhanden, so ist es nicht möglich, mit diesen Implantatsystemen ein einzeitiges Vorgehen bei ähnlichen Fällen wie diesem durchzuführen. Es kann, rein mechanisch betrachtet, keine genügende Stabilität im Restknochen gewährleistet werden und es kommt zu häufigeren Verlusten, wenn die Indikationsgrenze dieser Implantatsysteme auf Fälle wie diesen ausgedehnt wird. In unserer Praxis werden nur etwa 3–4 % der Implantationen, in denen ein Sinuslift nötig ist, zweizeitig durchgeführt. Das SL-Implantat von Dentegris wurde von uns bei diesem und vielen anderen Patienten mit schwierigen Knochenverhältnissen erfolgreich eingesetzt und erreicht höhere Primärstabilität und somit höhere Erfolgsraten als Standardimplantate mit glatter Implantatschulter. So ist es nun möglich, durch das für weichen Knochen optimierte Implantatdesign auch schwierige Fälle optimal zu versorgen. ■

■ KONTAKT

Dr. Jürgen Voßhans
Am Emstor 5, 48291 Telgte
E-Mail: info@drvosshans.de
Web: www.drvosshans.de



HI-TEC IMPLANTS

Nicht besser, aber auch nicht schlechter



NEU



89,-*

*inkl. Verschlusschraube

VISION

VISION

Konisches wurzelförmiges Implantat mit Tri-Lobe Rotationsschutz



NEU



89,-*

*inkl. Verschlusschraube

LOGIC

LOGIC

Selbstschneidendes knochenverdichtendes Implantat mit Platform-Switching und Innen-Hex



89,-*

*inkl. Verschlusschraube

Self Thread

Self Thread

Konisches selbstschneidendes Doppelgewinde-Implantat



79,-

Tite-Fit

Tite-Fit

Einphasiges Implantat



59,-

TRX

TRX

Sofortbelastungs-Implantat



65,-

TRX-OP

TRX-OP

Einteiliges Sofortbelastungs-Implantat



65,-

TRX-TP

TRX-TP

Sofortbelastungs-Implantat mit abnehmbarem Kugelkopf-Attachment

ohne Abbildung: Mini-Implantate
2,4 mm Ø mit und ohne Kugelkopf-Aufbau

Beispielrechnung*

*Einzelzahnversorgung Komponentenpreis

Implantat (Vision, Logic, Self Thread).....	89,-
Abheilpfosten.....	15,-
Einbringpfosten=Abdruckpfosten.....	0,-
Modellimplantat.....	12,-
Titan-Pfosten.....	39,-

€ 155,-

Gesamtpreis
zzgl. MwSt.

Internationale Standards und Zertifizierungen **FDA, CE, ISO 9001:2000, CMDCAS**

Das HI-TEC Implantatsystem bietet allen Behandlern die **wirklich kostengünstige Alternative** und Ergänzung zu bereits vorhandenen Systemen. Kompatibel zu führenden internationalen Implantatsystemen.

HI-TEC IMPLANTS · Vertrieb Deutschland · Michel Aulich · Germaniastraße 15b · 80802 München
Tel. 0 89/33 66 23 · Fax 0 89/38 89 86 43 · Mobil 01 71/6 08 09 99 · michel-aulich@t-online.de · www.hitec-implants.com

HI-TEC IMPLANTS

