

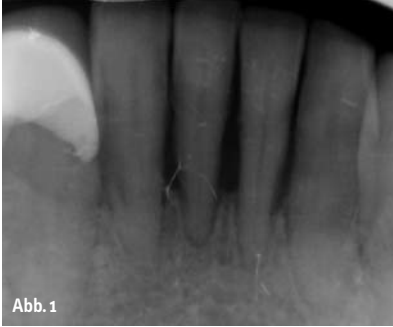

Abb. 1

Sofortimplantate machen wirklich Spaß, weil der Erfolg für den Zahnarzt und für den Patienten gleich zu sehen ist und Sie als Zahnarzt/-ärztin die dankbarsten Patienten erhalten! Die Patienten empfinden das Extrahieren der Zähne als fast immer unangenehmer als die gleich anschließende Implantation. Wir ersparen so dem Patienten Einschränkungen der Lebensqualität in seinem Alltag, sehr oft einen herausnehmbaren, provisorischen Zahnersatz, zumindest aber eine weitere OP-Sitzung.

Minimalinvasive Methode der Implantation

Autor: Dr. Armin Nedjat

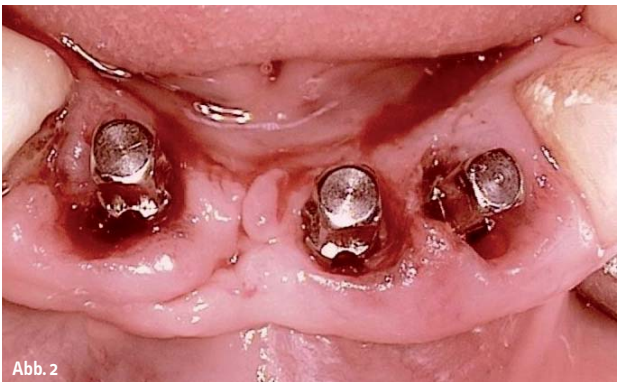

Abb. 2

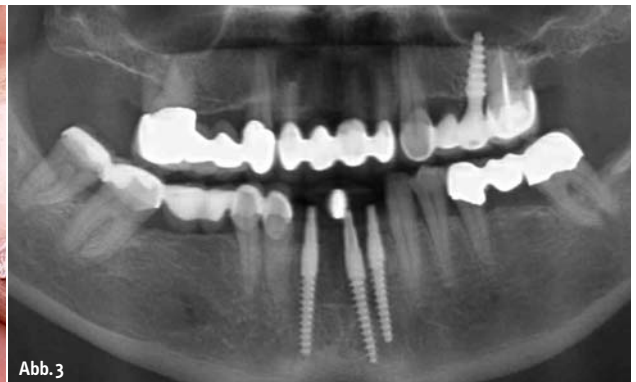

Abb. 3

Medizinisch/physiologisch ist der Vorteil einer gekonnten Sofortimplantation darin zu sehen, dass eine Retraktion der Weichteilgewebe in den meisten Fällen verhindert wird und der Patient immer einen festsitzenden Zahnersatz innehat. Dies alles natürlich nur bei richtiger Anwendung mit entsprechendem Know-how und einem dafür auch geeigneten Implantatsystem!

Falldarstellung

Zähne 32 bis 42 waren nicht erhaltungswürdig, Parodontitisbehandlung erfolgte, jedoch konnte Zahn 17 nicht erhalten werden. In der Abbildung 1 ist die Röntgenausgangssituation der nicht erhaltungswürdigen Zähne 32–42 dargestellt. Der

Zahn 41 fiel „sogar eine Woche vor OP-Termin einfach heraus“, so die Patientin. Visionär subkrestale Implantation von drei Champions® in die linguale Alveolenwand ca. 2 mm koronal von den früheren Wurzelspitzen sind in Abbildung 2 zu sehen. Das OPG (Abb. 3) zeigt die Verlängerung der Pfeiler in die bikortikale Zone hinein. Das Implantat Regio 25 wurde bereits vor acht Jahren als weiterer Brückenpfeiler implantiert.

Der Zustand der Mundsituation wird in Abbildung 4 bis 6 gezeigt, direkt nach Anprobe (des passenden von zehn unterschiedlichen Typs bezüglich Zementierungslänge und „Höhenaufbau“) und Zementierung der drei Prep-Caps aus Zirkon mit einem Glasionomerzement. Der Zement kann nur nach oral austreten, apikal

sind durch die Konizitäten und nach oral offenen Caps Zementreste nicht möglich. Die Zirkon-Prep-Caps nehme ich immer nur bei stark divergierenden Pfeilern oder eben bei Sofortimplantaten, damit gerade bei wurzeligen Zähnen die Alveole möglichst geschlossen ist und eine Socket Preservation schnell bzw. innerhalb von nur wenigen Tagen vonstatten geht.

Danach erfolgt eine nochmalige Röntgenbildkontrolle der operierten Situation, die erste Bissnahme und die Impregumabformung ohne irgendwelche Implantat-Übertragungskapen oder Hilfsteilen mit konventionellem Löffel.

Nach Einzementierung des Provisoriums mit Harvard-Zement verblockte ich sehr gerne zusätzlich das Provisorium mit den Approximalflächen der Nachbarzähne tem-

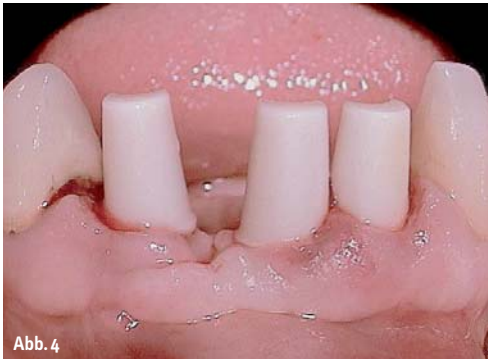

Abb. 4

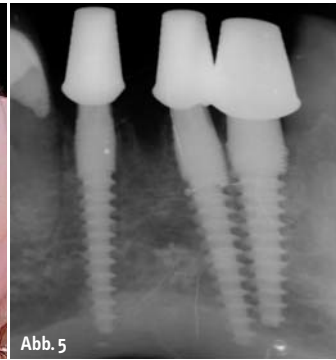


Abb. 5

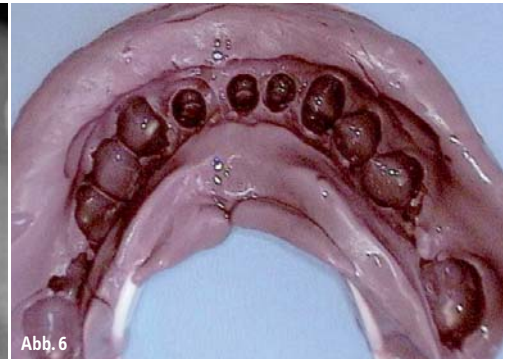


Abb. 6

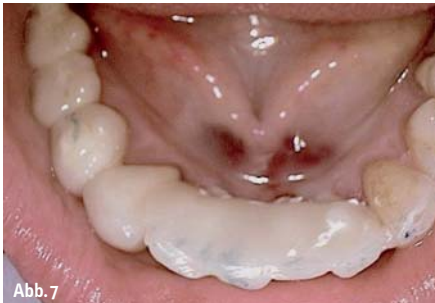

Abb. 7

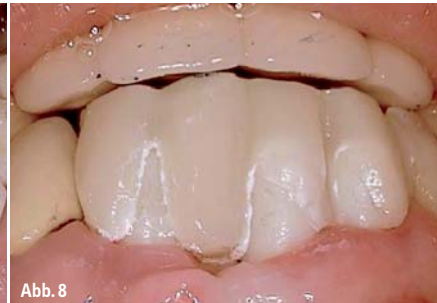

Abb. 8

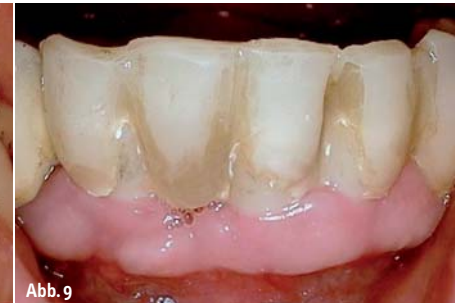

Abb. 9

porär mit Heliobond (zuvor nicht ätzen) und handelsüblichem Kunststoff, um die acht Wochen Wartezeit zu sichern und ohne laterale Scherkräfte die primäre Osseointegrations-Stabilität (POS) in die sekundäre Osseointegrationsstabilität zu überführen. Durch die 0,1%ige CHX-Lösung ist das absichtlich zu kurz gehaltene, gingivareisfreie Provisorium verfärbt (Abb. 7–9).

Nach Abnahme des Provisoriums mittels Herausschleifen und Hirtenstabs (Zug-

und Druckkräfte machen ja bekanntlich den Implantaten nichts aus) wurde die inzwischen fertiggestellte Keramikbrücke mit implantlink® zementiert bzw. eingeklebt. Es zeigen sich absolut reizfreie, periimplantäre Schleimhautverhältnisse acht Wochen post OP und nach Zementierung (Abb. 10–12).

Fazit

Sofortimplantate halte ich persönlich auch für implantologische Anfänger geeignet, da man ja – im Gegenteil zum transgingivalen MIMI-Verfahren – einen Behandlungsvorteil hat: Man sieht den Knochen und braucht ihn nicht nur digital zu fühlen und zu ertasten. Zurzeit für viele vielleicht ungewöhnlich, die Extraktion der Zähne und Implantationen in nur einer Sitzung durchzuführen, jedoch wird man – wie die Patienten auch – selbst begeistert und fas-

ziniert von dieser Art von Behandlungsmöglichkeit und der großen Erfolgssicherheit sein! Den Skeptikern sei entgegnet: Wir bohren und implantieren nicht in apikale, entzündliche Prozesse hinein, sondern in völlig gesunden Knochen! – Wir lassen uns unser Mehr an Know-how auch vom Patienten bezahlen, arbeiten jedoch wirtschaftlich und physiologisch/medizinisch optimal!

Unser Grundsatz – KISS: „Keep it safe & simple“ – wird zu 100 % bei unserem schon seit Jahrzehnten erfolgreich durchgeführtem Konzept CIIC berücksichtigt! ◀

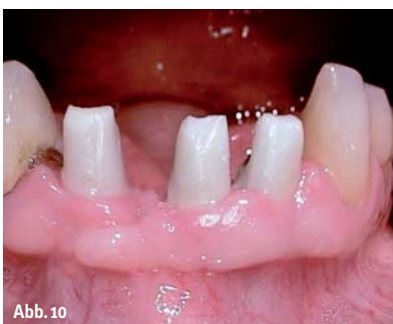

Abb. 10

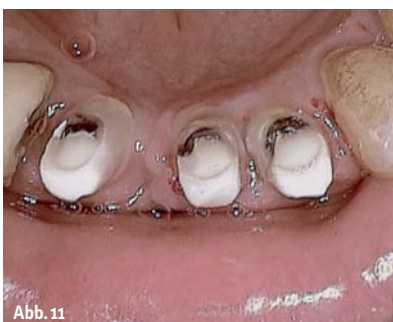

Abb. 11

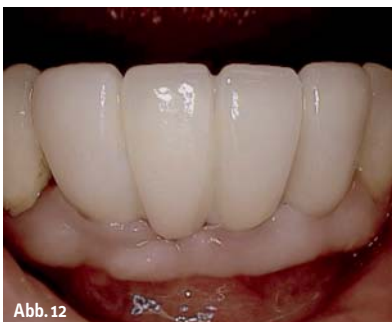

Abb. 12

ZWP online
Weitere Informationen zu dem Unternehmen Champions
Implants befinden sich auf www.zwp-online.info

kontakt

Dr. Armin Nedjat
Zahnarzt, Spezialist Implantologie,
Diplomate ICOI
Bornheimer Landstr. 8
55237 Flonheim
E-Mail: nedjat@t-online.de
www.championsimplants.com