

# Differenzialtherapie des endodontischen Misserfolgs

Betrachtet man Studien zum endodontischen Erfolg, fällt auf, dass die durchschnittlichen Quoten häufig geringer sind, als der Stand der Wissenschaft und Technik ermöglicht, eine offensichtliche Diskrepanz zu den publizierten Zahlen, die mit einem adäquaten Behandlungsprotokoll erreicht werden. Misserfolge werden oft unreflektiert einer scheinbar per se limitierten Erfolgsquote endodontischer Eingriffe zugeschrieben, ohne zu berücksichtigen, dass manchmal bereits bei der Primärbehandlung gewisse Grundregeln missachtet und diese Fehler auch während weiterer Therapiemaßnahmen nicht korrigiert wurden.

Dr. (RO) Gabriel Tulus/Viersen, Dr. Thomas Weber/Krumbach

■ Endodontische Misserfolge haben ihre Ursache meist in einer persistierenden Infektion des Wurzelkanalsystems. Grundlage einer jeden erfolgreichen endodontischen Revisionsbehandlung ist also primär die Elimination der Infektion.

Die Wurzelspitzenresektion als chirurgisches Verfahren einer endodontischen Sekundärbehandlung gilt seit Langem gemeinhin als wertvolle Ergänzung der orthograden Endodontie, wenn Primärbehandlung und orthograde Revision fehlgeschlagen sind. Aber auch wenn sie heute noch eine durchaus populäre Therapiemaßnahme zu sein scheint, lässt sich die Ursache des Misserfolgs, das Hauptproblem der intrakanalären Infektion, damit häufig nicht zufriedenstellend beseitigen.

Der Beitrag möchte mögliche Ursachen des Scheiterns endodontischer Behandlungen diskutieren und anhand von Beispielen aufzeigen, wie auch komplexe Behandlungssituationen durch orthograde Revisionen beherrscht und in welchen Fällen chirurgische Eingriffe zum Erreichen eines Therapieerfolgs notwendig werden können.

## Prätherapeutische Erwägung

Orthograde endodontische Primärbehandlungen können Erfolgsquoten von weit über 90 Prozent erzielen,<sup>1</sup> wenn sie einem adäquaten Behandlungsprotokoll kompromisslos folgen. Die allgemein erreichten und publizierten Erfolgsquoten liegen allerdings häufig deutlich niedriger. Eine deutsche Studie aus 1997 bewertet lediglich 14 Prozent der untersuchten Wurzelfüllungen als in jeder Hinsicht einwandfrei,<sup>2</sup> eine Studie aus 1991 berichtet über Erfolgsquoten von etwa 40 Prozent.<sup>3</sup> Neben vergleichsweise seltenen Misserfolgen wegen Wurzelfrakturen oder parodontaler Probleme sind die Ursachen endodontischer Fehlschläge meist suboptimale endodontische<sup>4,5</sup> oder prothetische<sup>6</sup> Behandlungen bzw. postendodontische Versorgung.

Jede Diagnose eines endodontischen Misserfolgs erfordert zwangsläufig zwei prinzipielle prätherapeutische Erwägungen:

a) ob der Zahn erhalten werden kann oder soll. Hierbei helfen folgende drei Fragen<sup>7</sup>:

– Ist der Zahn langfristig erhaltungsfähig und adäquat wiederherzustellen?

Diese Frage klärt primär endodontische Aspekte ab. So gilt zum Beispiel ein längsfrakturierter Zahn in der Regel nicht als erhaltungsfähig.

– Ist der Erhalt des Zahnes im Rahmen des therapeutischen Gesamtkonzeptes sinnvoll?

Diese Frage widmet sich parodontalen und prothetischen Gesichtspunkten. Zähne, deren Funktionsfähigkeit restaurativ nicht wiederhergestellt werden kann, gelten als nicht erhaltungswürdig, vor allem dann, wenn sie zudem keine kaufunktionelle, ästhetische oder prothetisch strategische Bedeutung haben.

– Wünscht der Patient nach adäquater Aufklärung den Zahnerhalt? Hierbei gewinnen die für die durchzuführende Therapie entstehenden Kosten in letzter Zeit immer größere Bedeutung.

b) wie der Zahn erhalten werden kann oder soll. Soll der Erhalt konservativ über eine orthograde Revision oder chirurgisch über eine Wurzelspitzenresektion (WSR) angestrebt werden?

Diese Entscheidung zwischen konservativem und chirurgischem Zahnerhalt wird maßgeblich von erkennbaren Ursachen des Scheiterns der endodontischen Vorbehandlung und einer Einschätzung der Erfolgswahrscheinlichkeit beider Behandlungsoptionen im konkreten Fall beeinflusst.

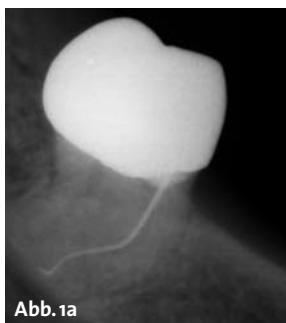


Abb. 1a

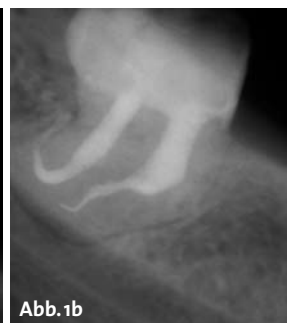

Abb. 1b

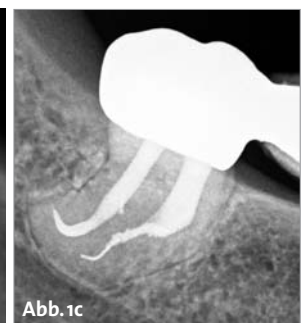

Abb. 1c



# American Dental

## AKTUELLES UND SPEZIELLES AUS DER ZAHNHEILKUNDE **S P E Z I A L**

### Das BioRaCe Konzept

## Sichere und effiziente Kanal-Aufbereitung

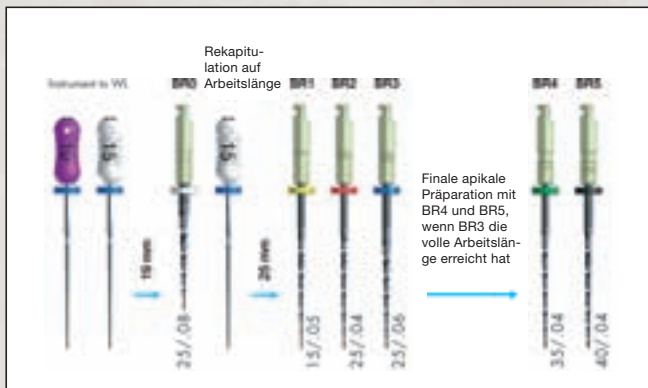
Einzigartig und erfolgversprechend: Die neue BioRaCe Sequenz von FKG Dentaire ermöglicht es, die meisten Wurzelkanäle mit nur fünf NiTi-Instrumenten einfach, schnell und zuverlässig aufzubereiten.



Ein beständiger Erfolg einer endodontologischen Behandlung bedingt ein hohes technisches Fachkönnen, um das biologische Ziel zu erreichen. Es ist unumstritten, dass das apikale Drittel des Wurzelkanals bis zu einer bestimmten minimalen Größe aufbereitet werden muss, um einen vorhersehbaren Erfolg zu sichern. Die meisten Aufbereitungssys-

teme benötigen einige zusätzliche Instrumente, um die minimal nötigen Größen im apikalen Drittel zu erreichen, was zu mehr Zeitaufwand und zusätzlichen Kosten führt. Nicht so die BioRaCe Sequenz! Die BioRaCe Sequenz ist einzigartig und wurde speziell entwickelt, um die erforderlichen apikalen Größen von ISO 35 und 40 ohne zusätzliche Schritte oder Instrumente zu erreichen. Dieser Anleitung folgend können die meisten Wurzelka-

BioRaCe  
Basic  
Sequenz

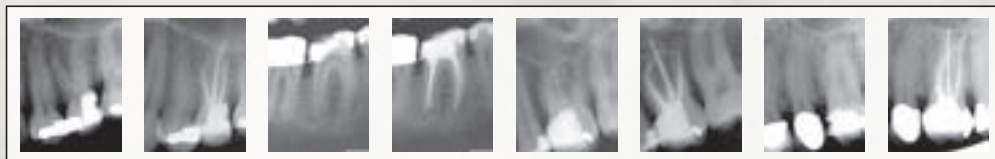


näle mit fünf NiTi-Instrumenten effizient aufbereitet werden.

### Eigenschaften

Bio-RaCe-Instrumente besitzen dieselben guten Eigenschaften wie RaCe-Instrumente: die nicht schneidende Sicherheits Spitze, scharfe und alternierende Schneidkanten sowie die

elektrochemische Oberflächenbehandlung. Anders ist Bio-RaCe im Hinblick auf die ISO-Größen, Konizitäten und die Sequenz. BioRaCe wurde entwickelt, um den Wurzelkanal effizient und sicher mit wenigen Instrumenten aufzubereiten. Technik: BioRaCe sollten mit 500 bis 600 Upm bei 1 Ncm verwendet werden.



Fallbilder: Dr. Gilberto Debelian



Scharfe Schneidkanten

### Effizientes Arbeiten mit D-RaCe

## Revision leicht gemacht

Die neuen D-RaCe-Instrumente von FKG Dentaire eignen sich hervorragend für die Revision. Ihr großer Vorteil: Der Zahnarzt benötigt nur zwei Revisionsinstrumente zur vollständigen Entfernung des Wurzelfüllmaterials.

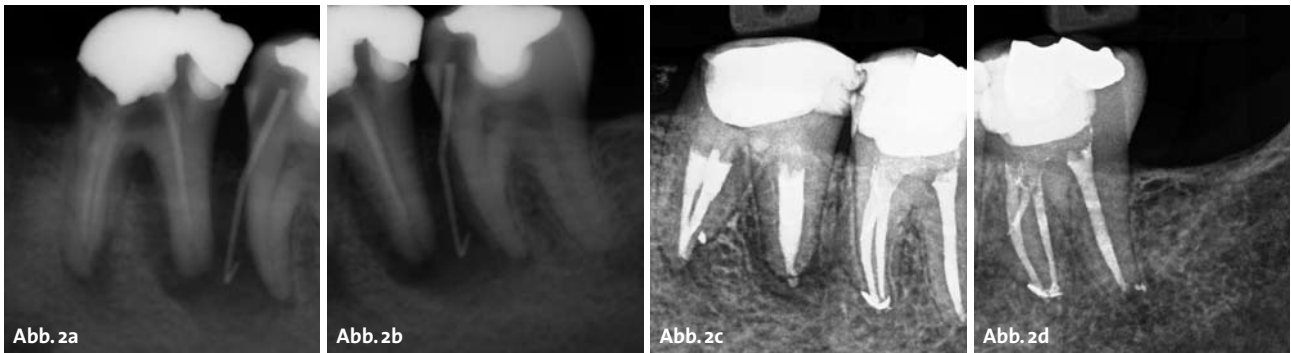**Das D-RaCe-Set besteht aus nur zwei Instrumenten in der Sequenz:**  
**DR1** für das koronale Drittel: ISO 030/0.10, Länge 15/8 mm, aktive Spitze bei 1000 Upm  
**DR2** für das mittlere und apikale Drittel: ISO 025/0.04, Länge 25/16 mm, Sicherheitsspitze bei 600 Upm

Bei der Revisionsbehandlung handelt es sich um eine zahnärztliche Maßnahme, die technisch und medizinisch relativ wenig standardisiert ist. Deshalb gehört die Revision einer Wurzelbehandlung mit zu den größten Herausforderungen an das technische Behandlungsgeschick eines Zahnarztes. Alle unvollständigen, undichten und bakteriell infizierten Füllungsmaterialien müssen aus den Wurzelkanälen eines Zahns entfernt werden. Die Wurzelkanäle werden gängig gemacht, aufbereitet, gereinigt und desinfiziert. Die Revision des alten Füllmaterials ist nun einfacher und sicherer geworden: durch die Einführung der neuen FKG D-RaCe-Instrumente.

**Der große Vorteil von D-RaCe**  
 D-RaCe werden für die Entfernung von Wurzelkanalfüllmate-

rialien wie Guttapercha, Gutta-Trägersysteme, Pasten und resinbasierten Materialien eingesetzt. Der große Vorteil des Systems ist die Anwendung der Feilen mit einer hohen Umdrehungszahl. Die DR1-Feile ist sehr kurz und scharf gehalten, um mit ihr nur im koronalen Bereich des Kanals zu arbeiten. Durch das schnelle Drehmoment von 1000 U/min. wird das Füllmaterial erwärmt und kann hervorragend aus dem Kanal entfernt werden. Mit der DR2-Feile, die über eine passive Spitze verfügt, kommt man problemlos auf Arbeitslänge, um auch im apikalen Bereich das restliche Füllmaterial zu entfernen.

**HERAUSGEBER**  
**AMERICAN**  
 Dental Systems  
 Telefon 08106/300-300  
 www.ADSystems.de



Ungeachtet der Tatsache, dass in der wissenschaftlichen Literatur für orthograde Revisionen Erfolgsquoten zwischen 69 und 94 Prozent angegeben werden,<sup>8-10</sup> wird in der zahnärztlichen Praxis offenbar immer noch sehr rasch die Indikation zur WSR gestellt. So zeigt eine Statistik der Kassenzahnärztlichen Bundesvereinigung,<sup>11</sup> dass im GKV-Bereich auf 100 orthograd behandelte Wurzelkanäle etwa 14 WSR ausgeführt werden. In endodontisch ausgerichteten (Fach-)Praxen entfallen auf 100 konservative Behandlungen hingegen weniger als drei chirurgische, obwohl sich in diesen Praxen die „Problemfälle“ häufig konzentrieren.<sup>12</sup>

### Indikationen der WSR

Ein möglicher Grund mag dafür sein, dass dieser Eingriff bereits von Partsch 1899 als chirurgische Behandlungsmethode der radikulären Zysten sowie der chronischen apikalen Parodontitis beschrieben wurde.<sup>13</sup> Auch in aktuellen Lehrbüchern finden sich für die WSR zahlreiche Indikationen, so z.B. die Entfernung echter Zysten, insuffiziente Wurzelkanalbehandlungen, frakturierte Instrumente im Wurzelkanal, persistierende „apikale Aufhellungen“ und nicht instrumentierbare stark gekrümmte Wurzelkanäle.<sup>14</sup> Berücksichtigt man die klassische<sup>15,16</sup> und jüngere<sup>17-19</sup> Literatur zur Pathogenese und Mikrobiologie apikaler Parodontitiden sowie die heute gegebenen Behandlungsmöglichkeiten<sup>20-22</sup> vor dem Hintergrund der im Vergleich zur orthograden Revision niedrigeren Erfolgsquote der WSR (hier werden Erfolgsquoten zwischen 25 und 90 Prozent berichtet,<sup>23</sup> wobei Nachresektionen einer gescheiterten WSR im unteren Bereich liegen<sup>24</sup>), sollte der tradierte „breite“ Indikationsbereich der WSR einer kritischen Wertung unterzogen werden.

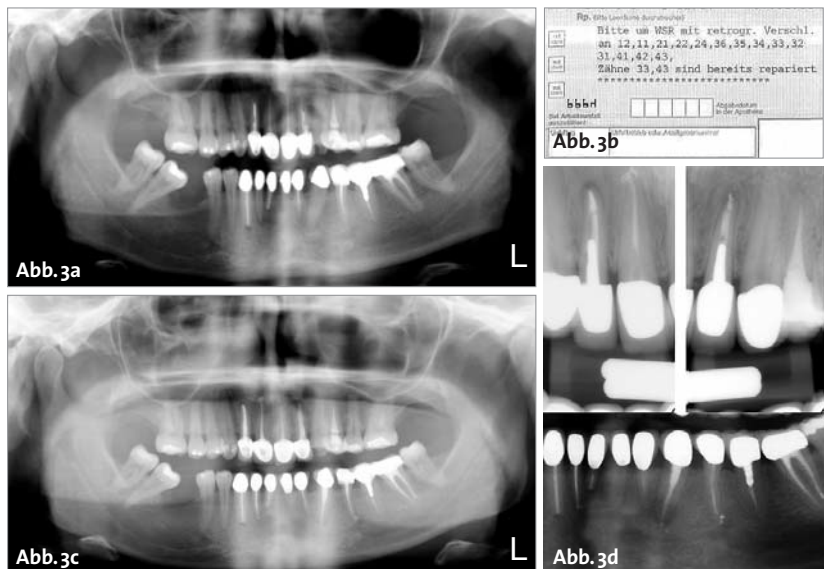
Vor dem Hintergrund heutiger erweiterter Diagnose- und Therapiemöglichkeiten mithilfe des Dentalmikroskops<sup>25</sup> erscheinen zunächst die „echten Zysten“ als klare Indikation einer WSR, wobei die Diagnose „radikuläre Zyste“ allein anhand des Röntgenbefundes unsicher, wenn nicht unmöglich ist.<sup>26</sup> Eine weitere Indikation der WSR ist sicher eine apikale Parodontitis an mit

Stift versorgten Zähnen, wenn der Stift nicht gefahrlos für eine orthograde Revision entfernbar ist oder die prothetische Konstruktion eine orthograde Revision nicht zulässt.

Als relative Indikationen gelten frakturierte Instrumente in apikalen Kanalabschnitten und persistierende Aufhellungen/Schmerzsymptomatik nach orthograden endodontischen Behandlungen, die entsprechend der „Good Clinical Practice“<sup>27</sup>, den Qualitätskriterien der ESE<sup>28</sup> o.ä. ausgeführt wurden.

Hohe Erfolgsquoten (66 bis 87 Prozent) bei der Entfernung von Instrumentenfragmenten o.ä. aus dem Wurzelkanal<sup>29,30</sup> legen auch in diesen Fällen eine orthograde Revision als Therapie der ersten Wahl nahe. Gelingt es, ein Instrumentenfragment zu passieren und das Wurzelkanalsystem chemomechanisch aufzubereiten und dicht abzufüllen, so ist die Entfernung des Fragments nicht mehr zwingend notwendig (Abb. 1a–c). Ist ein betroffener Zahn klinisch symptomfrei, kann ein Fragment unter der Voraussetzung regelmäßiger Verlaufskontrollen im Kanal belassen werden.<sup>31</sup>

Insbesondere bei Zähnen mit großen periapikalen Läsionen oder weiten apikalen Foramina lassen sich bei der Wurzelfüllung apikale Überstopfungen von Sealer oder erweichter Guttapercha gelegentlich nicht vermeiden. Auch wenn die Erfolgsquote in diesen Fällen möglicherweise etwas geringer ist,<sup>32,33</sup> ist die bloße Anwesenheit von überpresstem Sealer insbesondere dann keine Rechtfertigung für eine chirurgische Korrektur, wenn





## Hightech-Knoten im Kopf?

In Praxen und Labors hält immer mehr Hightech Einzug. Die Auswahl der richtigen Geräte und die Einbindung ins Netzwerk sind da schon ein gordischer Knoten.

Die durchschlagende Lösung dafür heißt van der ven 4D: Als erstes Unternehmen im Dentalhandel bieten wir geballte Kompetenz in Sachen IT, CAD/CAM, digitale Diagnostik und DVT. Wir liefern **State-of-the-Art-Produkte aller Hersteller** und sind immer auf dem neuesten Stand.

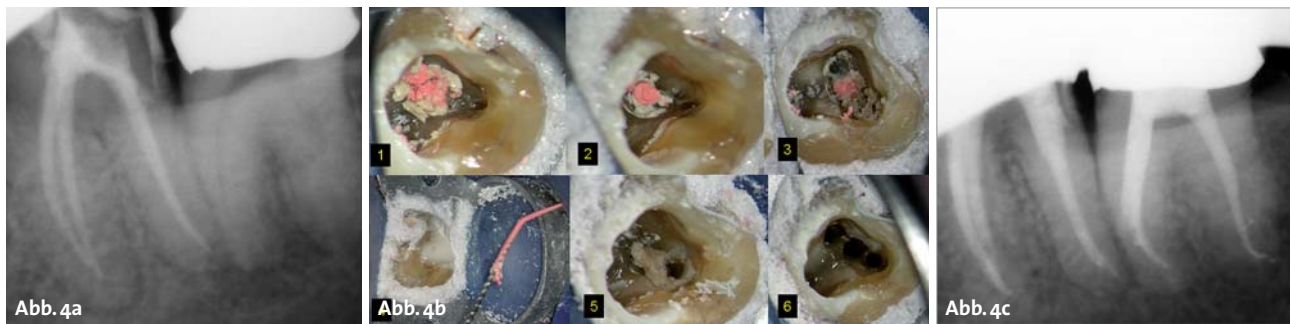
Zudem entwickeln wir **unabhängig von den Interessen einzelner Depots** und damit unabhängig vom üblichen Geräteverkauf, Materialhandel und technischen Service die optimale Hightech-Lösung für Ihre Praxis oder Ihr Labor.

van der ven 4D kümmert sich um Ihre Technik, damit Sie sich um Ihren Job kümmern können.



van der ven **4D**

modern ist einfach



der betroffene Zahn klinisch und radiologisch symptomlos ist. Viele Sealer weisen eine sehr gute Biokompatibilität auf,<sup>34,35</sup> und kleine Sealerextrusionen an apikalen und/oder lateralen Foramina (Abb. 5), sogenannte „Schilder-Puffs“, werden von vielen anerkannten Endodontologen als Ausweis einer besonders guten Behandlung angesehen. Tatsächlich sieht man oft, dass auch große periapikale Läsionen in Anwesenheit einer Sealerüberpressung vollständig ausheilen, ohne dass ein chirurgischer Eingriff erfolgte (Abb. 2a–d).

Ungünstige Rahmenbedingungen verhindern heute vielerorts endodontische Behandlungen, die anerkannten Qualitätsrichtlinien durchgängig entsprechen. Und gilt dies teilweise schon für Erstbehandlungen, so trifft es für Revisionen umso mehr zu. Daher verwundert es nicht, dass eine WSR öfter in Auftrag gegeben oder durchgeführt wird, als es notwendig oder sinnvoll wäre (Abb. 3a–d). In dem Fall auf Abbildung 3 konnten alle infrage kommenden Zähne erfolgreich orthograd revidiert werden.

Die meisten Misserfolge nach Wurzelkanalbehandlungen treten infolge einer persistierenden Infektion des Wurzelkanalsystems auf (Abb. 4a–c).<sup>36,37</sup> Folgt einer insuffizienten Wurzelkanalbehandlung eine Wurzelspitzenresektion, die die mikrobiologischen Ursachen der persistierenden Entzündung außer Acht lässt und nicht eliminiert, kommt es auch hier meist nicht zu einer Rückbildung der pathologischen Veränderungen. In diesen Fällen hilft die Durchführung einer WSR (wenn überhaupt) nur für kurze Zeit, da die mikrobielle Besiedlung des Wurzelkanalsystems durch die operative Entfernung der Wurzelspitze nicht beseitigt wird. Allein eine kausale Therapie mit Bekämpfung der Infektion im Kanalsystem kann zum Langzeiterfolg führen (Abb. 5 a–b).

### Revision – orthograd oder chirurgisch?

Das folgende, auf die Fragestellung „Revision – orthograd oder chirurgisch?“ fokussierte Fallbeispiel zeigt, dass selbst bei einer scheiternden chirurgischen Sekundärbehandlung eine orthograde Revision Therapie der Wahl sein kann. Denn eine wiederholte Resektion nach Misserfolg eines ersten chirurgischen Eingriffs wird mit deutlich niedrigeren Erfolgsquoten von 36–59% angegeben, sodass in der Praxis im Regelfall die Extraktion bevorzugt wird.

Im Fall von Abbildung 6a bis d stellte sich der Patient bei uns aufgrund von anhaltenden Problemen mit seinen

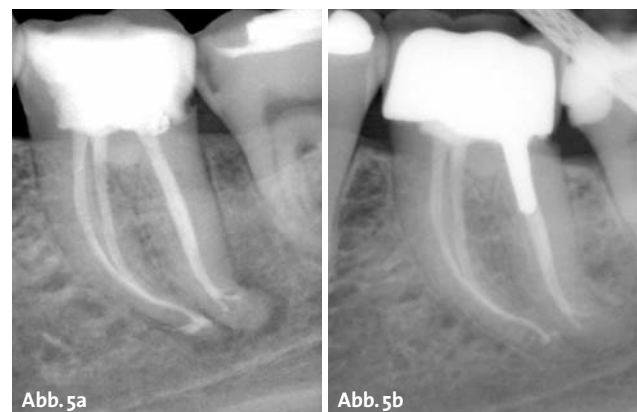
oberen Frontzähnen vor, die infolge eines Traumas vor einigen Jahren endodontisch behandelt worden waren. Diese Zähne seien zwischenzeitlich jeweils zwei- bis dreimal resiziert worden. Der Patient berichtete über Druckempfindlichkeit und immer wieder auftretende Fisteln im Bereich der Zähne 11–21. Das Hauptanliegen des Patienten war die Klärung der Frage, ob außer der Extraktion der Zähne, wie vom Hauszahnarzt empfohlen, auch andere Therapiemöglichkeiten bestünden. Nach umfassender Untersuchung und Aufklärung wurde dem Patienten die orthograde Revision der Behandlung empfohlen, wobei eine nachträgliche chirurgische „Korrektur“ mit Entfernung des möglicherweise infizierten Knochenersatzmaterials aus dem periapikalen Raum nicht ausgeschlossen wurde.

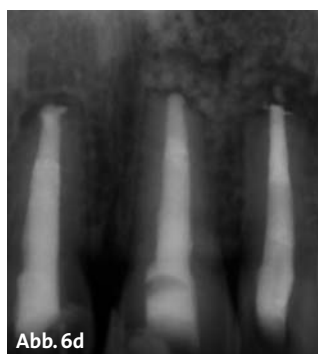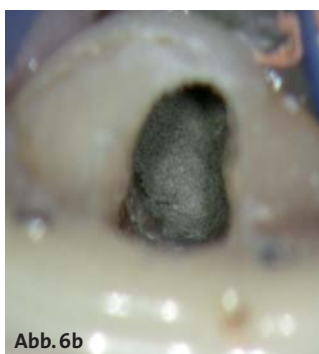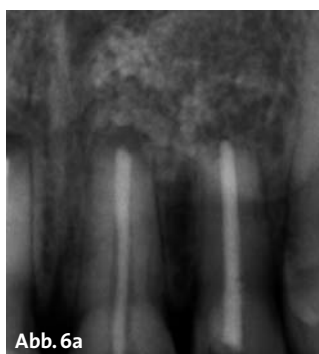Nach Entfernung der alten Wurzelkanalfüllungen und Desinfektion der Wurzelkanalsysteme wurde an den entsprechenden Zähnen jeweils ein MTA-Plug (Abb. 6b) appliziert. Die Wurzelkanalfüllungen erfolgten thermoplastisch (System B, BeeFill, AH Plus als Sealer), wobei der Zahn 22 wegen eines Wurzelrisses (Abb. 6c) adhäsiv wurzelgefüllt wurde (Resilon unterhalb des MTA-Plugs).

Die klinischen und röntgenologischen (Abb. 6d) Nachuntersuchungen über einen Zeitraum von über zwei Jahren waren unauffällig, die Zähne anhaltend beschwerdefrei und in Funktion. Die ehemalige Fistel war klinisch bereits nach der ersten Behandlungssitzung nicht mehr zu erkennen.

Trotz aller Fortschritte im Bereich orthograde endodontischer Behandlungstechniken gibt es Situationen, die nach Ausschöpfung aller orthograden Therapieoptionen einen chirurgischen Eingriff erfordern.

Im nächsten Fall (Abb. 7a–f) wurde der Patient zur Abklärung der Erhaltungsmöglichkeiten des Zahnes 16 überwiesen. Im Rahmen der beim Hauszahnarzt begonne-





nen Revision wurden zwei Silberstifte aus den distobukkalen und palatinalen Wurzelkanälen orthograd entfernt, wobei die Entfernung des sich im MB befindlichen Silberstiftes nicht gelang (Abb. 7a).

Unter örtlicher Betäubung und Einzelzahnisolierung mittels Kofferdam wurde die provisorisch gelegte Füllung entfernt und die Wurzelkanäleingänge unter Zuhilfenahme eines Dentalmikroskops mit 16-facher Vergrößerung dargestellt. Die großzügige Aufbereitung des MB1 Wurzelkanals ermöglichte es, den bis auf den Pulpakammerboden herausragenden Silberstift mit einer Stieglitz-Zange unter Sichtkontrolle zu fassen und ihn durch leichtes Ziehen auf Beweglichkeit zu prüfen. Die fehlende Beweglichkeit in axiale Richtung deutete dabei auf eine etwas stärkere Retention des Stiftes im Wurzelkanal hin, möglicherweise auch auf eine Verklemmung am Apex.

Zur Vermeidung einer Fraktur des Stiftes unterhalb des Kanäleingangs<sup>38,39</sup> wurde zunächst von stärkeren direkten Traktionen am Silberstift abgesehen, sondern versucht, den Stift mittels indirekten Ultraschalleinsatzes im Wurzelkanal zu lockern. Die Stieglitz-Zange wurde dazu für etwa eine Minute dem Ultraschall ausgesetzt und danach erneut Zug auf den Silberstift ausgeübt. Nach zwei weiteren vergeblichen Versuchen riss der Silberstift trotz aller Sorgfalt etwa 4–5 mm unter dem Kanäleingang ab und war aufgrund der Krümmung des Wurzelkanals auch nicht mehr sichtbar (Abb. 7b). Eine weitere mechanische Präparation des MB-Kanals mittels Ultraschall, überwiegend im Bereich der internen Krümmung, führte zur erneuten Freilegung des Silberstiftes und ermöglichte den Einsatz eines weiteren Hilfsmittels zur Entfernung von Silberstiften oder frakturierten Instrumenten aus mittleren und apikalen Wurzelkanalarealen, des Instruments Remover System nach Ruddle.<sup>40</sup> Trotz nur geringer Traktion und indirektem Ultraschalleinsatz brach der Stift erneut, dieses Mal etwa 2 mm oberhalb der Kanalkrümmung. Alle Versuche, den Silberstift mittels vorgebogenen Handinstrumenten zu passieren, führten ebenfalls nicht zum gewünschten Ergebnis.

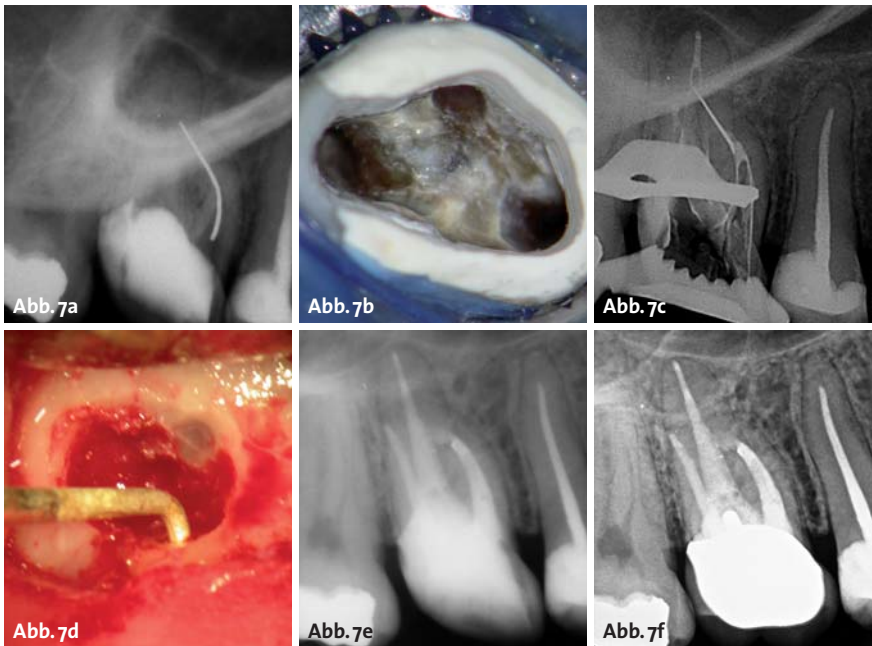
Die Aufbereitung des MB2 Wurzelkanals erfolgte nun bis zur Vereinigung mit dem MB1 Kanal, etwa 3 mm vor dem Apex. Eine weitere mechanische Aufbereitung oder ggf. ein Passieren des Silberstiftes, um die Anwendung der Braiding-Technik zu ermöglichen, war nicht risikolos möglich. Somit wurde die chemomechanische Aufbereitung des MB1-MB2 Wurzelkanalsystems, ein-

schließlich ultraschallaktivierter Spülung,<sup>41</sup> bis etwa 3 mm vor dem röntgenologischen Apex durchgeführt. Nach Vervollständigung der chemomechanischen Aufbereitung der DB und palatinalen Wurzelkanäle wurde eine thermoplastische Wurzelfüllung nach der von Schilder aufgeführten Technik<sup>42</sup> durchgeführt, wobei als Sealer AH+ (DENTSPLY DeTrey, Konstanz) zum Einsatz kam. Im Rahmen der röntgenologischen Kontrolle nach der Downpackphase konnte man keine Sealerextrusion apikalwärts der aufbereiteten Kanäleareale des mesiovestibulären Wurzelkanalsystems erkennen (Abb. 7c). Der Zahn wurde anschließend mit Komposit verschlossen. Zur abschließenden Röntgenkontrolle der Wurzelfüllung und besseren Ermittlung der Position des Silberstiftes wurden eine orthoradiale und eine distoexzentrische Röntgenaufnahme in der Halbwinkelechnik durchgeführt.

Eine Woche nach der Behandlung war der Zahn weiterhin nicht kaubelastbar, woraufhin ein apikal-chirurgischer Eingriff empfohlen wurde. Nach Bildung eines Mukoperiostlappens, dessen Mobilisierung apikalwärts und Trepanation der vestibulären Kompakta wurde die mesiovestibuläre Wurzel mit dem über die Wurzelspitze ragenden Silberstift dargestellt. Nach Abtrennung des extrakanalären Teils des Stiftes mittels eines Mikroskalpells zur Vermeidung der Entstehung von Metallspänen wurde die Qualität des apikalen Verschlusses unter Dentalmikroskop bei 24-facher Vergrößerung geprüft. Aufgrund der mangelnden apikalen Obturation des ovalen Foramens und ihrer dunklen Verfärbung wurde die Wurzelspitze schonend resiziert und der sich noch im Wurzelkanal befindliche Silberstift dargestellt. Nach sonoabrasiver retrograder Wurzelkanalaufbereitung (Abb. 7d) einschließlich Abtragung des Silberstiftes über eine Länge von 4 mm, Desinfektion der retrograden Kavität mit CHX 2% und Blutstillung wurde die vollständige Entfernung des Silberstiftes und eventuell im Rahmen der Präparation entstandener Silberspäne röntgenologisch kontrolliert und dokumentiert. Nach abschließender Trocknung des Wurzelkanals mittels steriler Papierspitzen konnte die retrograde Wurzelfüllung mit ProRoot-MTA durchgeführt werden.

Auch der retrograde Verschluss mit MTA und dessen Dichte wurde röntgenologisch überprüft (Abb. 7e).

Der Zahn war nach dem Eingriff symptomlos. Wegen der bestehenden Frakturgefahr wurde kurz nach dem Eingriff überkront. Zwei Jahre nach dem Eingriff war der Zahn weiterhin symptomfrei. Die durchgeführte Rönt-



genkontrolle war unauffällig (Abb. 7f) und die intraorale Kontrolle zeigte reizlose Verhältnisse.

Das Nichterreichen des erwünschten Ergebnisses der orthograden Therapie, d.h. vollständige Stiftentfernung und chemomechanische Aufbereitung bis zum physiologischen Foramen im mesio-vestibulären Wurzelsystem, indizierte in diesem Fall jedoch auch nicht zwangsläufig die Durchführung der chirurgischen Maßnahme. Die Indikation zur chirurgischen Entfernung des sich oberhalb der Wurzelspitze befindlichen Silberstiftanteils ergab sich primär aus der persistierenden stechenden Schmerzsymptomatik bei Kaubelastung. Bei der unter Sichtkontrolle durchgeführten Prüfung der apikalen Situation und die erkennbar mangelhafte Abdichtung durch den Silberstift und Sealer ermöglichte in diesem Fall nur die Wurzelspitzenresektion mit entsprechender retrograder Wurzelkanalaufbereitung und -füllung das Erreichen einer adäquaten Obturationsqualität.

## Fazit

Vorrangiges Ziel jeder zahnerhaltenden Therapie nach endodontischem Misserfolg ist die Ausheilung einer bestehenden pathologischen Veränderung im periapikalen Bereich und damit die Erhaltung des Zahnes in seiner Funktion. Die Entscheidung zwischen konservativer und chirurgischer Therapieoption wird dabei maßgeblich von erkennbaren Ursachen des Scheiterns der endodontischen Vorbehandlung und einer Abschätzung der Erfolgswahrscheinlichkeit der jeweiligen Behandlungsmöglichkeit im konkreten Fall beeinflusst.

Therapeutisch gewünscht ist bei beiden Optionen ein bakterienichtiger Wurzelkanalabschluss, entweder am originären Foramen oder am Resektionsquerschnitt, dem „Neoapex“. Die Wurzelspitzenresektion stellt aber keinen Ersatz für eine exakte primäre Wurzelkanalbehandlung dar.<sup>43</sup> Denn ein alleiniger chirurgischer Ein-

griff erreicht keine Reduktion der Wurzelkanalkontamination.

Die methodische Qualität vorliegender Studien zur Differenzialindikation der WSR wird nach heutigen Evidenzkriterien als eher gering eingestuft.<sup>43</sup> Insbesondere hinsichtlich der Therapieentscheidung zwischen alleiniger orthograde endodontischer Revisionsbehandlung und WSR gibt es nur einzelne prospektiv randomisierte vergleichende Therapiestudien, deren Behandlungsmethodiken nicht immer heutigen Standards entsprechen.<sup>44,45</sup>

Die in den letzten Jahren immens gewachsenen Möglichkeiten orthograde Behandlungstechniken und des dazu verfügbaren Instrumentariums ermöglicht es

heute, in sehr vielen Fällen auch endodontische Misserfolge durch orthograde Revisionsbehandlungen sekundär zum Erfolg zu führen. Die tradierten „breiten“ Indikationen zum chirurgischen Zahnerhalt müssen, auch vor dem Hintergrund, dass Daten zur realen Versorgungssituation nach apikaler Chirurgie aus epidemiologischen Studien nicht vorliegen,<sup>43</sup> immer einer kritischen Wertung unterzogen werden. Die Indikationsstellung zur Durchführung einer Wurzelspitzenresektion sollte sich daher nicht an den augenblicklichen Gegebenheiten in einer Praxis, sondern an den tatsächlichen therapeutischen Möglichkeiten und dem aktuellsten Wissensstand orientieren.

Interessanterweise finden sich in den letzten Jahren in der Literatur tatsächlich Fallberichte<sup>46-48</sup> zu orthograden Revisionen nicht erfolgreicher Wurzelspitzenresektionen. Bislang liegen aber noch keine statistischen Daten dazu vor, da eine Erfolg versprechende Durchführung dieser Behandlungsoption erst durch die Einführung des Dentalmikroskopes in die Endodontie möglich wurde. Für eine weitergehende Bewertung dieser vielversprechenden neuen endodontischen Behandlungstechnik sind also weitere Untersuchungen erforderlich. ■

ZWP online

Eine Literaturliste steht ab sofort unter [www.zwp-online.info/fachgebiete/endodontologie](http://www.zwp-online.info/fachgebiete/endodontologie) zum Download bereit.

## KONTAKT

### Dr. Gabriel Tulus

Lindenstraße 33 b  
41747 Viersen  
Tel.: 0 21 62/1 29 04  
E-Mail: info@dente.de

### Dr. Thomas Weber

Dr. Weber & Partner, Zahnärzte  
Karl-Mantel-Str. 18  
86381 Krumbach

# Was sagen Sie Ihrem Patienten, wenn er fragt, ob eine Laserbehandlung nicht viel sinnvoller wäre?

Fragen wie diese gehören heute zum Praxisalltag. Sie sind ein Zeichen für die rasante Entwicklung in der Zahnheilkunde, die auch vor der Lasertechnologie keinen Halt gemacht hat.

Auf wissenschaftlich gesicherter Grundlage gibt es heute in folgenden Bereichen gesicherte Indikationen für den Einsatz von Dental-Lasern:

- Parodontologie
- Endodontie
- Chirurgie & Blutstillung
- Implantologie
- Schmerztherapie
- Laser-Bleaching
- Hartgewebe

Mit den „Made in Germany“ Dental-Lasergeräten von elexxion setzen Sie in Ihrer Praxis nicht nur neue Behandlungsstandards, sondern auch Impulse für mehr Wirtschaftlichkeit und eine verbesserte Wettbewerbssituation.

Zusammen mit unserem Vertriebspartner PLURADENT bieten wir Ihnen ein umfangreiches Seminarprogramm mit Laser-Kursen auch in Ihrer Region. Infos siehe bitte [www.pluradent.de/veranstaltungen.html](http://www.pluradent.de/veranstaltungen.html)