

Frontzahnrezidiv nach einem gebrochenen Oberkieferretainer

Rezidive im Frontzahnbereich nach abgeschlossener Multibandbehandlung sind keine Seltenheit. Meistens manifestieren sie sich in der Unterkieferfront. Gelegentlich sind auch die Oberkieferfrontzähne betroffen, so wie im vorliegenden Fall. Hier erfolgte die Korrektur mittels 2D-Lingualapparat. Von Dr. Jakob Karp.

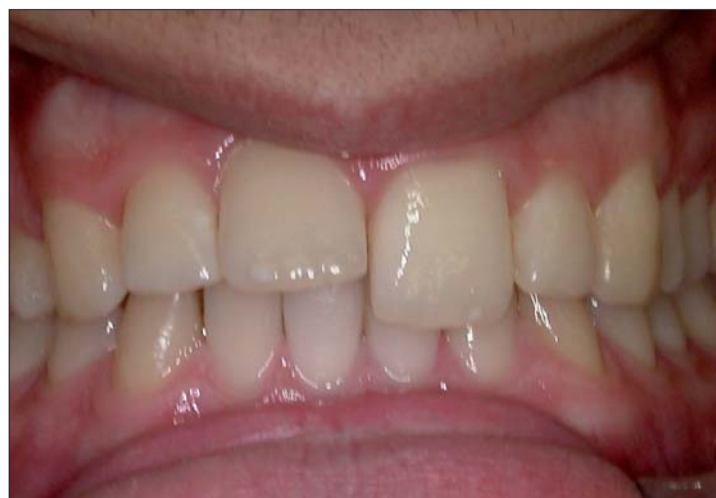

Abb. 1: Elongierter 21 nach Bruch des Retainers.

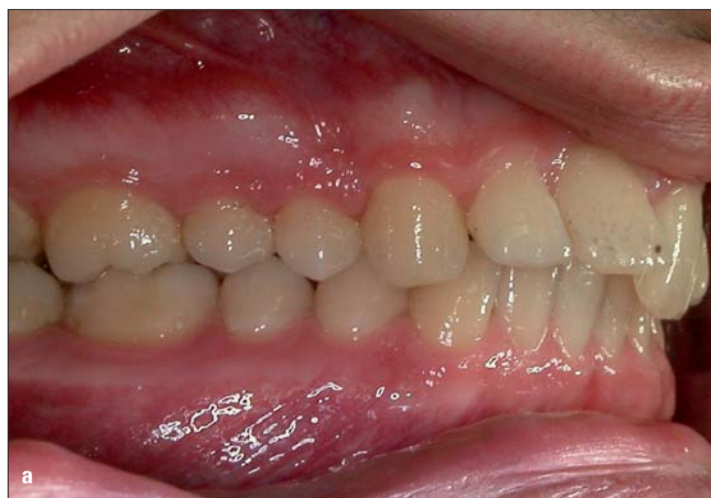
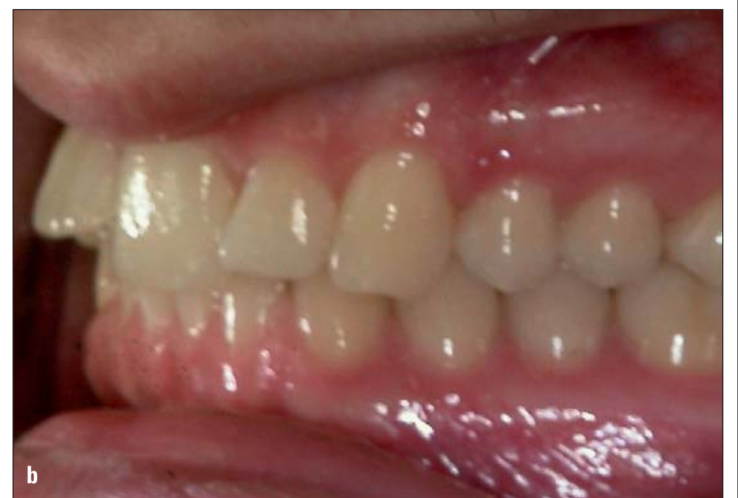
Abb. 2a, b: 21 Steilstand und elongiert.



Im vorgestellten Fall handelt es sich um ein Rezidiv einer abgeschlossenen konventionellen Multibandbehandlung nach Bruch des geklebten Retainers im Bereich des Zahnes 21. Das Resultat waren funktionelle und ästhetische Probleme (Abb. 1).^{6,7,9} Der Zahn prä-

sowie das Orthopantomogramm bestätigten zusätzlich die Dramatik dieser Situation (Abb. 3, 4). Der Patient wünschte die Behebung der Fehlstellung, lehnte jedoch eine labiale Multibracketapparatur ab. Eine dreidimensionale Lingualbehandlung, die sich

aufgrund der unterschiedlichen Achsenneigungen der Frontzähne und des benötigten Torques ein schwierig zu lösendes Problem zu sein (Abb. 5).^{1,2} Es musste ein Drehmoment für Zahn 21 geschaffen werden. Um dies zu bewerkstelligen, bediente ich mich einer Idee zweier Kol-

(2D-Lingualbrackets, Firma FORESTADENT, Pforzheim) die Zähne.^{3,4} Um ein Drehmoment für Zahn 21 zu generieren, werden an diesem sowie an den beiden Nachbarzähnen die gingivalen Flügel nach okklusal gebogen (Abb. 6). Damit schafft man die Voraussetzung für die Eingliederung eines zusätzlichen Teilbogens (Abb. 7). Ein relativ starrer Basisbogen mit einer geringen Protrusionswirkung wird in den okklusalen Flügeln befestigt. In die drei gingivalen Flügel von Zahn 11, 21 und 22 wird dann ein gerader Teilbogen aus hochelastischem Nickel-Titanium einligiert (Abb. 8). Dieser Bogen zieht den Zahn 21 aufgrund seiner Deflektionswirkung von allen drei Frontzähnen am stärksten nach distal. Durch die Protrusion des Basisbogens und den Zug weiter gingival, entsteht aufgrund des räumlichen Abstandes der beiden Kraftansätze ein Kräftepaar und somit ein Drehmoment, d. h. Torque auf Zahn 21.

Der Bewegungsablauf muss in kurzen Abständen monitoriert werden, sonst entstehen unerwünschte Nebenwirkungen an den benachbarten Inzisivi (Abb. 9). Nach Abschluss der Bewegung wurden die Oberkieferfrontzähne wieder mithilfe eines Retainers fixiert.⁸ In den Abbildungen 10 und 11 sieht man das Ergebnis zwei Jahre nach Abschluss der aktiven Behandlung.

Die zweidimensionale Behandlungsmethode ist eigentlich für leichtere kieferorthopädische Fälle gedacht. Benutzt man jedoch eine entsprechende biomechanische Vorrichtung, die ein Drehmoment erzeugen kann, gelingt es auch, Torque bis zu einem gewissen Umfang zu erhalten. An

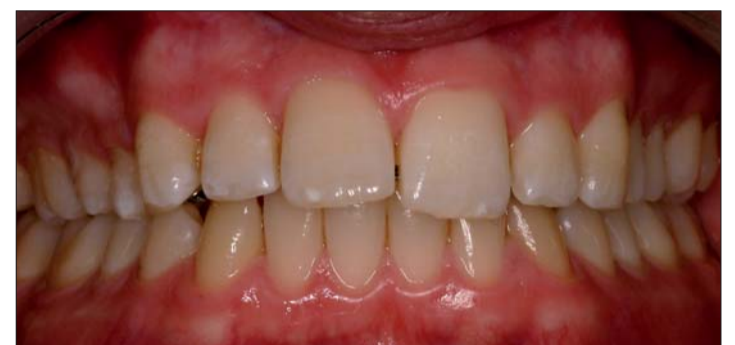

Abb. 9: Torque beginnt zu wirken.

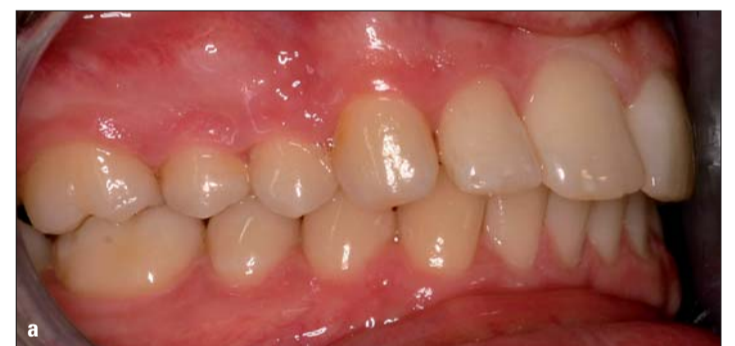

Abb. 10a, b: Kontrolle nach zwei Jahren.

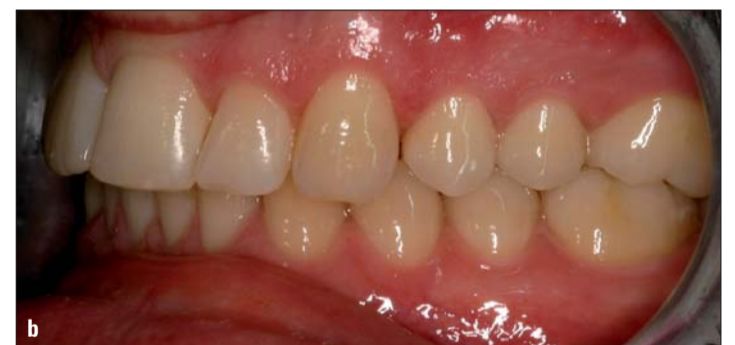

Abb. 11: Zwei Jahre nach Abschluss der aktiven Behandlung.

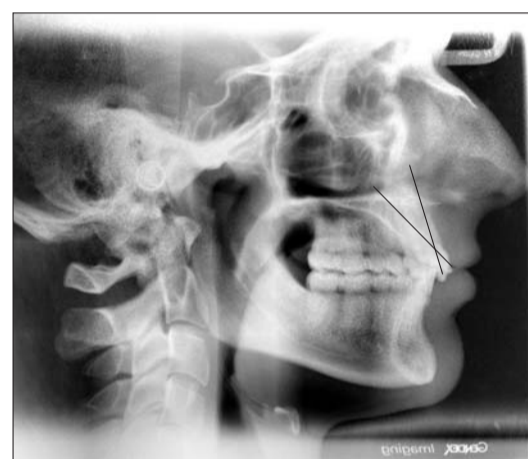

Abb. 3: Unterschiedliche Achsenneigung der Inzisivi.

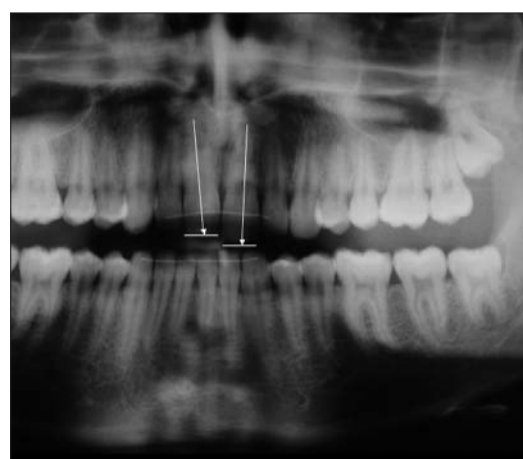


Abb. 4: Deutliche Elongation des Zahnes 21.

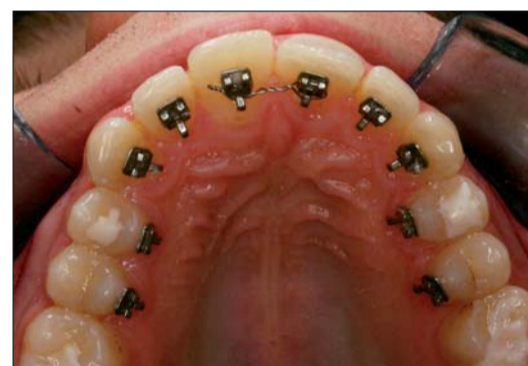

Abb. 5: 2D-Lingualapparat eingesetzt.

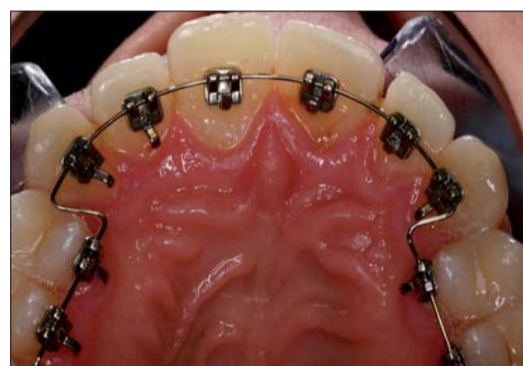


Abb. 6: Zahnbogen ausnivelliert.



Abb. 7: Teilbogen aus Nickeltitanium.

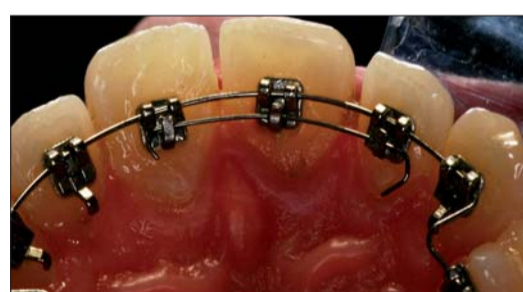

Abb. 8: Teilbogen eingegliedert.

sentierte sich deutlich verlängert und hatte im Verbund mit seinen Nachbarzähnen eine ungünstige Achsenneigung (Steilstand). Das Fernröntgenseitenbild

in diesem Fall angeboten hätte, war dem Patienten zu kostenintensiv. Die Korrektur dieser Fehlstellung mit einer zweidimensionalen Behandlungsapparatur schien

legen aus Varese/Italien, Prof. Dr. Aldo Macchi und Dr. Antonio Norcini. Das Prinzip funktioniert folgendermaßen: Zunächst nivelliert man mit der 2D-Lingualapparat

dieser Stelle sollte noch erwähnt werden, dass die oben beschriebene Mechanik auch bei Frontzähnen mit labial verdrängten Wurzeln – mit oder ohne Dehizensenz – erfolgreich einsetzbar ist. **KN**

KN Adresse

Dr. Jakob Karp
Räterstraße 20
85551 Heimstetten bei München
Tel.: 0 89/9 04 57 77
E-Mail: info@praxis-dr-karp.de

KN Literatur

- [1] Ludwig B, Glas B, Lisson J: Die 2D-Lingualtechnik und ihre Möglichkeiten zur Korrektur der Frontzahninklinierung. Quintessenz, Kieferorthopädie (2008) Nr. 3.
[2] Macchi A, Lazzati M, Nidoli G (1983): The lingual equipment: contribution for the determination of torque angle. Mondo Ortodontico vol 3. pp 33–46 ISSN: 0391–2000 (IT).

- [3] Macchi A, Nidoli G, Lazzati M (1984): Direct or indirect application of the Lingual Brackets. Mondo Ortodontico. Vol 3. pp. 73–82 ISSN: 0391–2000 (IT).
[4] Macchi A, Tagiabue A, Levrini L, Trezzi G, (2002) Philippe self-ligating Lingual Brackets. Journal of Clinical Orthodontics. Vol 36 n1, pp 42–46 ISSN: 0022–3875 (EN).

- [5] Little RM, Riedel RA, Artun J: An evaluation of changes in mandibular anterior alignment from 10 to 20 years postretention. Am J Orthod 1998; 93:423–428.
[6] Dadowsky C, Sakols EI: Long-term assessment of orthodontic relapse. Am J Orthod. 1982; 82:456–463.
[7] Nanda RS, Nanda SK: Considerations of dentofacial growth in long-term retention and stability:

- is active retention needed? Am J Orthod Dentofacial Orthop. 1992; 101:297–303.
[8] Zachrisson BU: Clinical experience with direct-bonded orthodontic retainers. Am J Orthod. 1977; 71: 440–448.
[9] Dahl EH, Zachrisson BU: Long-term experience with direct bonded lingual retainers J Clin Orthod. 1991; 25:619–632.

KN Kurzvita



Dr. Jakob Karp

- Studium der Zahnmedizin an der LMU in München
- Weiterbildung in Augsburg und an der Universität Genf, Schweiz
- 1981–1987 eigene Praxis in München
- 1987–2001 eigene Praxis in Rom, Italien
- seit 2002 eigene Praxis in Heimstetten bei München