

Umfangreiche ästhetisch-rekonstruktive Rehabilitation

Versorgung mit Veneers, Vollkeramikkrone und einem Einzelzahnimplantat

Dr. Sven Egger, M.Sc., M.Sc., ZTM Christian Berg

Den Traum vom „Perfect Smile“ zu erfüllen, heißt in einigen Fällen, eine umfangreiche Restauration durchzuführen. Dabei sollte immer auf die Wünsche des Patienten eingegangen werden. Der vorliegende Beitrag beschreibt eine Rehabilitation mehrerer Gebissbereiche mit verschiedenen Therapieformen für eine ästhetische Verbesserung des Lächelns.

Fotos: © Dr. Sven Egger/ZTM Christian Berg

In diesem Beitrag wird die Behandlung eines Patienten (35 Jahre) mit guter allgemeiner Gesundheit vorgestellt. Die Ausgangssituation zeigte zwei, durch Frontzahntrauma im Kindesalter dunkel verfärbte mittlere Frontzähne (Abb. 1). Bei der allgemeinmedizinischen Anamnese im Rahmen des Erstbesuchs erinnerte sich der Patient bei Kinderkrankheiten nur an Masern, Mumps, Windpocken und Scharlach. Medikationen lagen nicht vor. Die letzte zahnärztliche Untersuchung fand vor ungefähr zwei Jahren statt. Bis zu diesem Zeitpunkt suchte der Patient halbjährlich seinen Hauszahnarzt zur Kontrolle/Zahnreinigung auf.

Patientenwünsche

Der Patient entschied sich nach Aufklärung und eingehender Beratung für eine Sanierung der Seitenzahnbereiche mit Presskeramikkronen und Inlays sowie Vollkeramikkrone im Bereich der Oberkieferfront und zur Entfernung des nicht erhaltungswürdigen Zahns 47 mit Ersatz durch ein Einzelzahnimplantat. Er legte großen Wert auf eine ästhetisch-funktionelle und dauerhafte Verbesserung seiner orofazialen Ästhetik und stand einer notwendigen, umfangreichen ästhetisch-rekonstruktiven Rehabilitation abgeschlossen gegenüber.

Die manuelle und klinische Funktionsanalyse zeigte keine parafunktionelle Aktivität. Es lag eine Angle-Klasse I-Verzahnung vor. Die manuelle Führung ergab eine Abweichung in maximaler Interkuspidation (ohne Führung) und zentraler Kondylenposition (mit Führung). Es lagen keine Krepitationsgeräusche der Gelenke, auffällige Öffnungs- und Schließbewegung oder Druckdolenzen der Muskulatur bei Palpation vor. Allerdings klagte der Patient über gelegentliche leichte Kopfschmerzen.

Rote Ästhetik (Abb. 1)

Im Ober- und Unterkiefer zeigte sich ein ausreichendes Band an keratinisierter Gingiva, das Weichgewebe entsprach einem dünnen Biotyp. Der Alveolarfortsatz verlief bukkal 2 mm unterhalb der Schmelz-Zement-Grenze (high crest). Die Interdentalpapille 11/21 füllte den Raum nicht ausreichend aus. Der Gingivaverlauf war harmonisch (mittelhohe Lachlinie) und der Patient verfügte über eine schmal geformte Oberlippe. Die Breite des Lächelns maß bis in den Bereich der ersten Molaren. Die Lachlinie zeigte einen mittelhohen Verlauf, der bukkale Korridor war nicht vorhanden.

Weißer Ästhetik (Abb. 2)

Die Oberkieferfront empfand der Patient als unschön. Das entspannte Lächeln zeigte zwei Drittel der Länge der Frontzähne. Die Schneidekanten trafen beim Lächeln auf die Unterlippe (berührungsaktives Lächeln). Es zeigten sich frakturierte Schmelz-Dentin-Areale im Inzisalbereich der oberen mittleren Schneidezähne nach vorangegangenen Frontzahntrauma. Die devitalen mittleren Schneidezähne waren dunkel verfärbt und es lag eine normwidrige Achsenstellung an Zahn 11 (mesial geneigt) vor. Bei den Zähnen imponierten ovale Formen. Das Längen-Breiten-Verhältnis der zentralen Schneidezähne betrug 70 Prozent und die seitlichen Schneidezähne zeigten starke distale Winkelmerkmale. Es imponierten prominente, spitz zulaufende Eckzahnkronen sowie ein leicht negativer Verlauf der Inzisallinie 13–23. Die Interinzisallinie und faciale Mittellinie stimmten nicht überein, es lag eine Verschiebung um 1 mm nach rechts vor. Die Zahnfarbe war dem Alter entspre-

chend natürlich, dennoch wünschte sich der Patient im Rahmen der Rehabilitation eine leichte Aufhellung.

Diagnosen (Abb. 3–5)

Zahn 47 war nicht erhaltungswürdig (symptomatisch dumpf, manchmal leichter Druck). Zudem wies der Patient devitale, verfärbte mittlere Schneidezähne und sogenannte „Zapfenzweier“ auf. Insgesamt lag ein prothetisch und konservierend insuffizient versorgtes Erwachsenengebiss mit überstopfter Wurzelfüllung an Zahn 11 ohne apikale Aufhellung vor. Des Weiteren lagen eine insuffiziente Wurzelfüllung an Zahn 36 (Aufhellung distale Wurzel), der Verdacht auf ein frakturiertes Wurzelkanalinstrument in der mesialen Wurzel des Zahns 47 sowie auf eine Sinusitis maxillaris rechts vor.

Behandlungsplan

Der Behandlungsplan sah als ersten Schritt Situationsmodelle, eine arbiträre Gesichtsbogenübertragung, Wax-up/Mock-up sowie eine professionelle Zahnreinigung vor. In der chirurgischen Vorbehandlung erfolgte eine mikroskopische Wurzelspitzenresektion (WSR) an den Zähnen 11 und 36, das Verschlussmaterial war MTA. Zahn 47 wurde aufgrund diffuser Beschwerden (manchmal dumpf, leichter Druck „je nach Wetterlage“) extrahiert. Allerdings wurden auch Alternativtherapien mit dem Patienten ausführlich besprochen und abgewogen. Für die Zähne 11 und 21 gab es ein Walking Bleach. Das Implantat für Zahn 47 wurde eingesetzt und mit Zirkonoxideinzelkrone auf Zirkonabutment (NobleReplace® Select Tapered™, NobelProcera, Nobel Biocare) definitiv versorgt. Zudem erfolgte auch im Seitenzahnbereich des Ober- und Unterkiefers eine quadrantenweise Sanierung mit Presskeramikteilkronen und Inlays ohne Individualisierung. Die Zähne 12 und 22 wurden mit Feldspatkeramikveneers (Creation CC, KLEMA) versorgt, 11 und 21 erhielten Vollkeramikronen (Presskeramikgerüste „Creapress“, KLEMA, vollverblendet mit Creation CC, KLEMA). Danach erfolgten die Abformung und Kieferrelationsbestimmung in der Interkuspidationsposition, die Gesichtsbogenübertragung sowie die Anproben und definitive Eingliederung in den Folgesitzungen. Die Nachkontrolle und Nachsorge bildeten den Abschluss.

Behandlungsablauf

- Prophylaxesitzung einschließlich Reevaluation und professioneller Zahnreinigung, Abformung OK/UK-Alginat, Fotostatus
- Mock-up/Festlegung des Behandlungsergebnisses nach Modell- und Fotoanalyse
- Erstellung des Wax-up und Besprechung mit Patient, was möglich, nötig und sinnvoll ist
- Diskussion über Wurzelfüllungs-(WF-)Revision an Zahn 11: WF dicht und blasenfrei, Revision aufgrund

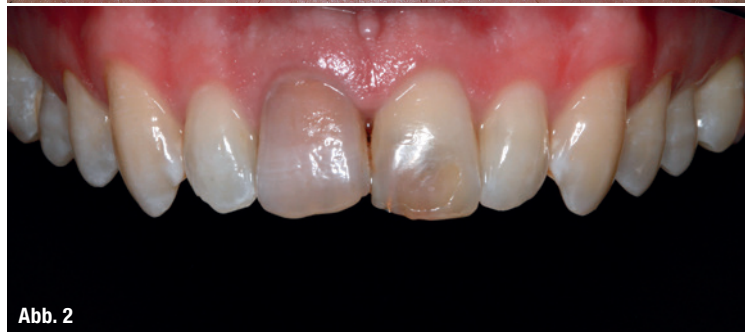
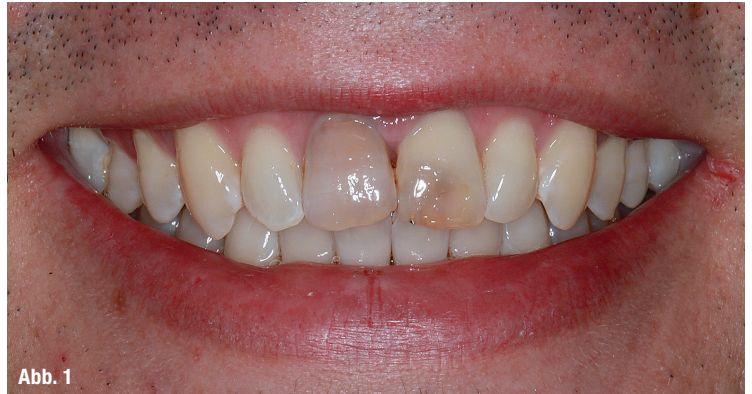
Abb. 1: Ausgangssituation des Patienten, rote Ästhetik. **Abb. 2:** Ansicht der Front 6-6, weiße Ästhetik.

- von weitem apikalem Foramen und bereits guter WF nicht sinnvoll, Gefahr der Dislokation des überstopften Wurzelfüllmaterials (Abb. 6–8)
- Patient entschied sich für WSR mit internem Bleaching, wurde über Risiko der erneuten Pigmenteinlagerung aufgeklärt
- Abklärung der Form (rechteckig) und Winkelmerkmale der Zähne (männlich kantig) unter Einhaltung des Längen-Breiten-Verhältnisses (Abb. 9–13)
- Phonetische Probe: Artikulation der Laute F und W zeigte, dass die oberen Schneidekanten die Unterlippenlinie nicht überschritten (Inzisalkante liegt im Bereich zwischen trockenem und feuchtem Lippenrot)
- WSR 11, 36 (Abb. 14 und 15), Schnittführung oberhalb der Mukogingivalgrenze, Entlastungsinzision distal (Dreieckslappendesign), Osteotomie mit Piezosurgery, Verschluss des Wurzelkanals mit MTA (Pro Root® MTA, Dentsply Sirona)
- Nahtschluss mit 7/0 monofilamentem Polyvinylidenfluorid, SERALENE®, SERAG-WIESSNER) sieben Tage postoperativ
- Extraktion 47/Provisorium und Implantation 47
- Spätimplantation nach lokaler Anästhesie (Articain 1:100.000, Aventis) wie folgt: 47, Replace Select Tapered 6.0, Länge 10 mm (Nobel Biocare), Nahtverschluss mit Supramid 5/0 (Polyamid monofil, nicht resorbierbar, Braun/Aesculap)
- Walking Bleach 11 und 21 mit Natriumperborat (Abb. 16)

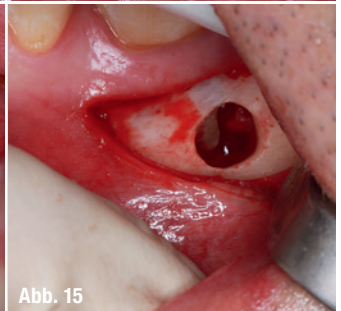
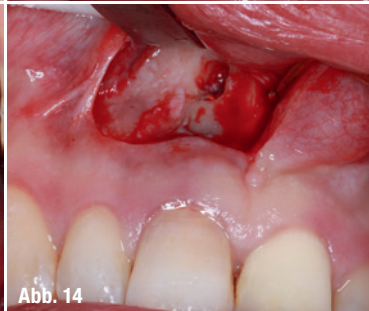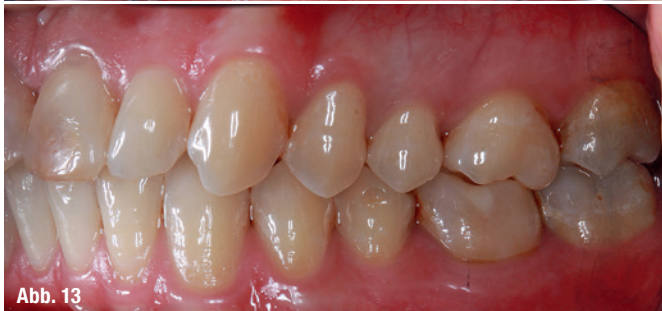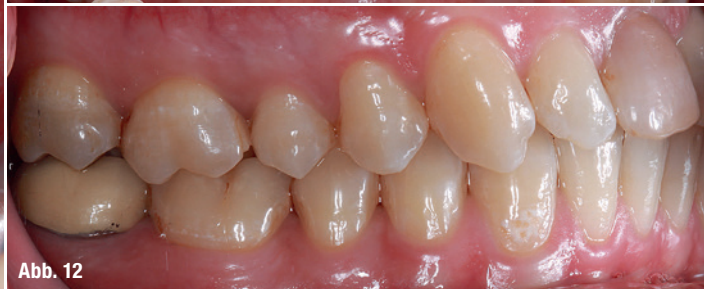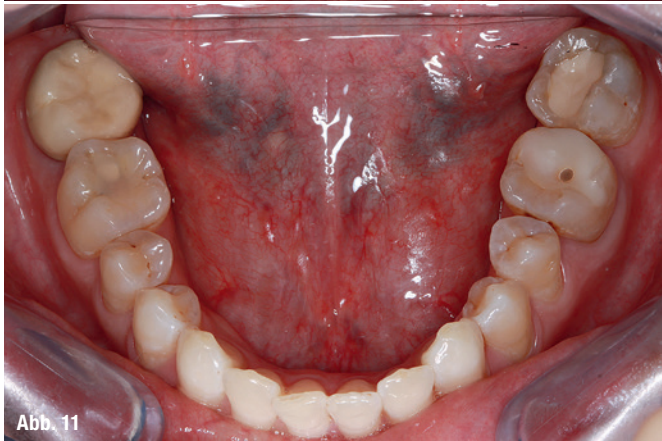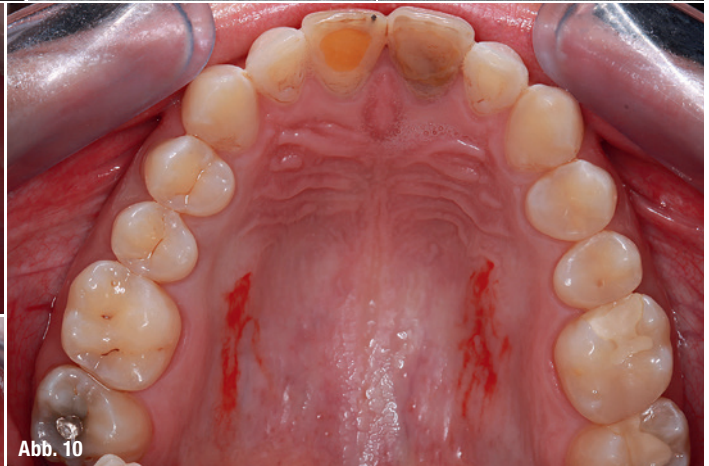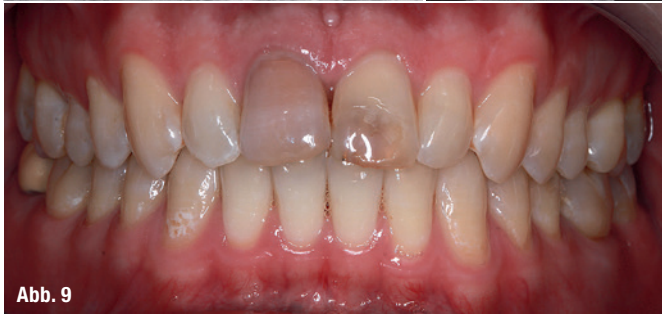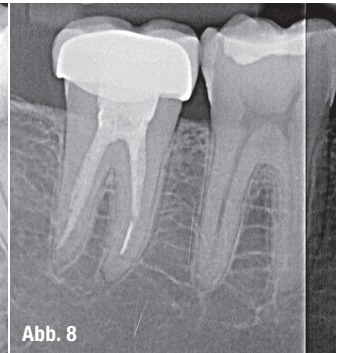
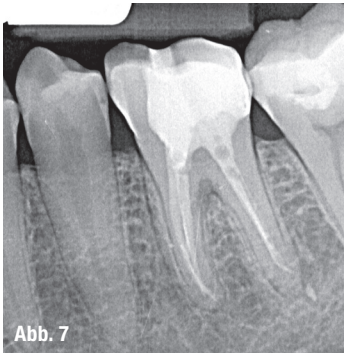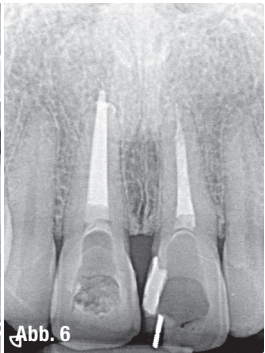
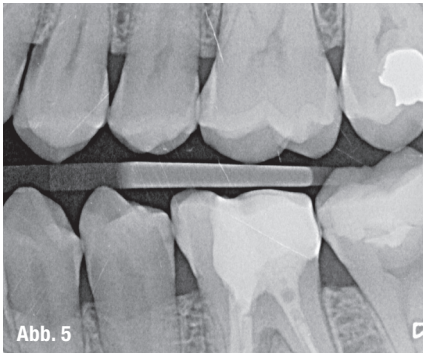
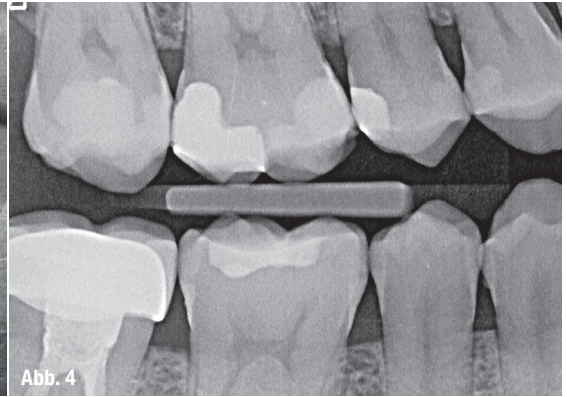
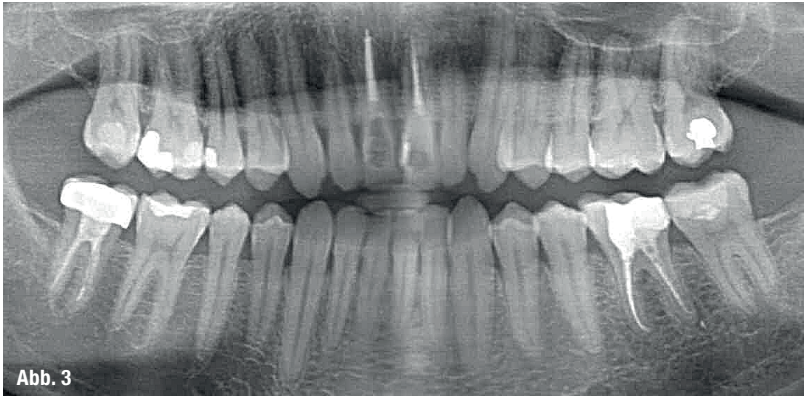


Abb. 3: Das OPT zeigt kein Anzeichen auf nicht zahnverursachte Prozesse, die Kieferhöhle rechts ist verschattet (Abklärung durch HNO), insuffiziente WF 11, 36 und 47, insuffizienter Kronenrand 47. **Abb. 4 und 5:** Bissflügelnahmen: Karies 25 dis. CIII, 26 mes. CIII dis. CIII, 27 mes. CIII, 37 mes. CIII, 36 mes. CIII, 35 dis. CIII, 45 mes. CII dist. CIII, 46 mes. CII dis. CIII, 47 insuffizienter Kronenrand. **Abb. 6–8:** Insuffiziente Wurzelfüllungen (WF) 11 (WF dicht und blasenfrei, Revision aufgrund weitem apikalem Foramen und bereits guter WF nicht sinnvoll, zudem Gefahr der Dislokation des überstopften Wurzelfüllmaterials), 36 (Aufhellung distale Wurzel) und 47 (frakturierte Wurzelkanalinstrumente, mesiale Wurzel). **Abb. 9:** Die Front in Okklusion. **Abb. 10 und 11:** Der Oberkiefer- und Unterkieferaufbiss. **Abb. 12 und 13:** Die Okklusion rechts/links. **Abb. 14 und 15:** Die Wurzelspitzenresektion der Zähne 11 und 36, Schnittführung oberhalb der Mukogingivalgrenze.

- Isolierung des Arbeitsfeldes mit Kofferdam, Abtragen der alten Füllung und der Guttapercha bis 2 mm unterhalb der klinischen Krone, Verschluss des Wurzelkanals mit Komposit (Tetric Flow)
- direkte glasfaserverstärkte Stiftaufbauten 11 und 21 (Abb. 17 und 18), Entfernung der parapulpären Schraube

Die prothetische Versorgung erfolgte schrittweise, beginnend mit der Präparation der Seitenzähne im Oberkiefer zur Aufnahme von Presskeramikteilkronen/Inlays in lokaler Anästhesie (Articain 1:100.000, Aventis) unter Zuhilfenahme einer Lupenbrille (4,5-fache Vergrößerung, ZEISS). Nach der Fertigstellung wurde die Präparation im Unterkiefer, ebenfalls zur Aufnahme von Presskeramikteilkronen/Inlays, vorgenommen und zuletzt die Oberkieferfront 12 bis 22 zur Aufnahme von Feldspatkeramikrestorationen (Hohlkehldiamant 886-012 M, Öko Dent und Finierer FG 8878/014, Komet Dental; Abb. 19) vorbereitet. Die Abbildungen 20 und 21 zeigen die klassische Veneerpräparation der Zähne 12 und 22 sowie die zirkuläre Ausführung bei 11 und 21 (360-Grad-Veneers). Der kontrollierte Substanzabtrag erfolgte durch das zuvor aufgebrachte Mock-up als Präparationshilfe. Es wurden jeweils eine zweifache Abdrucknahme der präparierten Zähne mittels Doppelfadentechnik genommen. Zunächst wurde ein erster, in aluminiumchloridhaltiger Flüssigkeit (Racestypine solution, Septodont) getränkter Faden (Ultrapak™ 0, Ultradent Products) eingebracht, über den ein zweiter getränkter Faden mit größerem Durchmesser gelegt wurde (Ultrapak™ 1, Ultradent Products).

Die Wartezeit bis zur Abdrucknahme betrug etwa zehn Minuten. Diese erfolgt nach der Entfernung des zuletzt gelegten Fadens (der zuerst gelegte Faden geringeren Durchmessers verblieb im Sulkus) mittels eines A-Silikon in Doppelmischtechnik einzeitig. Die präparierten Zähne wurden mit dünnfließendem Material (Express™ Ultra-Light Body, 3M ESPE) umspritzt und das schwerfließende Material (Express™ Penta™ Putty, 3M ESPE) in einen Abdrucklöffel (Rim Lock®, Dentsply Sirona DeTrey) eingebracht.

Die Bissnahme erfolgte in HIKP mit einem Wachsbissregistrator (Beauty Pink Extra hart, Moyco Ind.), die Verschlüsselung mit dünnfließendem Zinkoxid Eugenol

Material (Bosworth Superbite™, Bosworth Company). Die gelenkbezogene Position des Oberkiefers wurde mittels Gesichtsbogen (Artex® 3D, Amann Girrbach) registriert. Danach folgte die Bestimmung der Idealwinkel der Zähne aus frontaler Sicht mit dem Clinometer nach Dr. Donald Albert Behrend, M.D.Sc. (Amann Girrbach). Die Gegenkieferabformung wurde jeweils mit Alginat (Alginat, Cadco) vorgenommen und die präparierten Zähne mittels Silikonschlüssel (via Wax-up angefertigt) und Protemp™ 3 Garant™ A1 (3M ESPE) provisorisch versorgt.

Es folgte die Eingliederung der Chairside-Provisorien nach Ausarbeitung und Kontrolle der Randpassgenauigkeit und Okklusion durch punktförmige Schmelzätzung mit 35%iger Phosphorsäure sowie das Primieren und Bonden mit Syntac® Classic (Ivoclar Vivadent). Dann wurde die provisorische Versorgung entfernt und die präparierten Zähne sorgfältig gereinigt. Nach der Rohbrandanprobe an 11 und 21 (Presskeramikgerüste „Creapress“, KLEMA, vollverblendet mit Creation CC, KLEMA) und der Veneersanprobe bei 12 und 22 (Feldspatkeramik, Creation CC, KLEMA) mit Try-In Gel (Variolink® II, Ivoclar Vivadent) in „rechteckiger“ und „ovaler“ Formvariation folgte die Ästhetikkontrolle im Beisein des ausführenden Zahntechnikers. Außerdem wurden die Einzelzähne in ästhetischer Hinsicht unter Berücksichtigung der entsprechenden Parameter kontrolliert und eventuelle Korrekturen notiert. Abschließend wurden die Randpassung, der exakte Sitz sowie die Okklusion, Artikulation, Phonetik und Eingliederung der definitiven Versorgung(en) geprüft. Zum Einsetzen, nach vorherigem Abstrahlen der Zähne (RONDOflex™ plus, KaVo) mit Aluminiumoxidpulver der Korngröße 27µm (RONDOflex™ plus, KaVo) und der Schmelzätzung mit 35%iger Phosphorsäure (Ultra-Etch™, Ultradent Products), wurde eine selektive adhäsive Befestigung der zuvor geätzten und silanisierten Vollkeramikrestorationen (Monobond® S Silan) mit Syntac® Classic und Variolink® II (alle Ivoclar Vivadent) verwendet.

Die Eingliederung der mittleren Schneidezähne erfolgte in einem zweiten Schritt nach der Farbanpassung durch den ausführenden Zahntechniker (mit Patient). Dies sollte aber frühestens 48 Stunden nach Zementierung der seitlichen Feldspatveneers geschehen, um Farbunterschiede zu vermeiden (Abb. 22 und 23). Nach der detail-

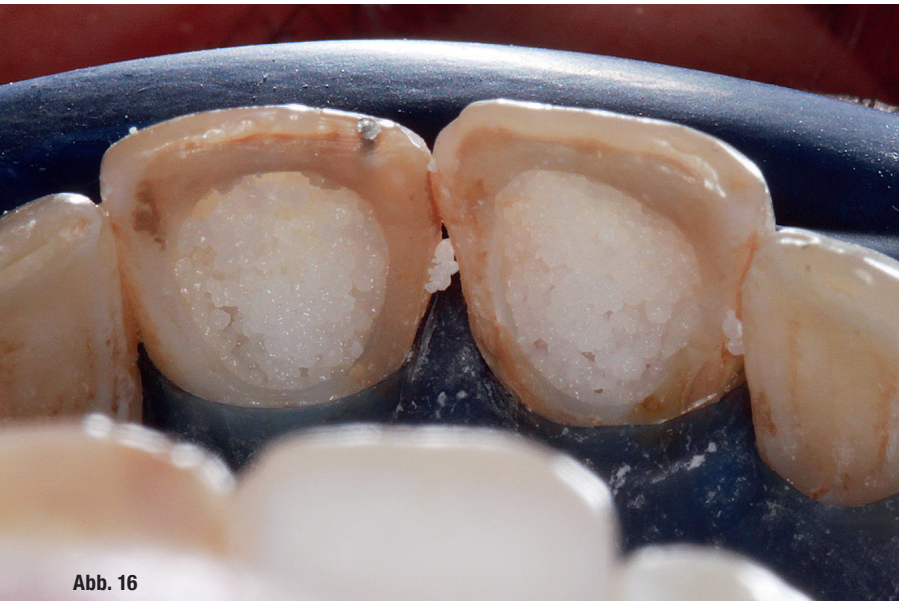

Abb. 16

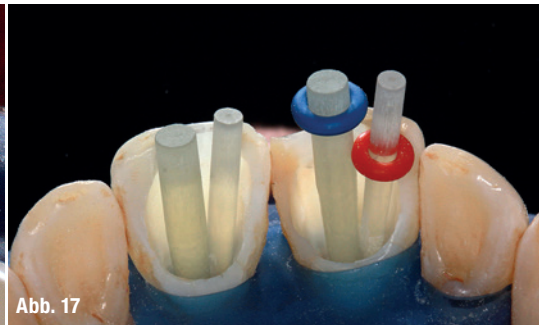


Abb. 17

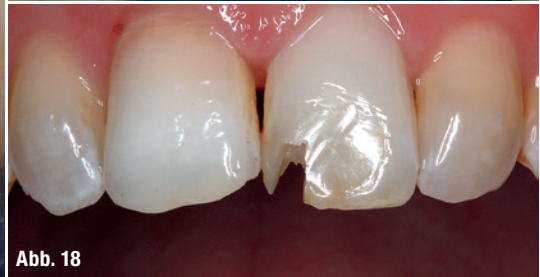

Abb. 18

Abb. 16: Walking Bleach 11 und 21 mit Natriumperborat. **Abb. 17 und 18:** Die direkten glasfaserverstärkten Stiftaufbauten an 11 und 21, Entfernung der parapulpären Schraube.

lierten Besprechung des Ergebnisses mit dem Patienten wurden sämtliche funktionellen und ästhetischen Parameter geprüft. Abschließend erfolgte die Nachkontrolle, Erhebung der Abschlussbefunde sowie die Aufnahme in das Nachsorgeprogramm (Recall-Intervall halbjährlich).

Diskussion

Die prothetische Versorgung sollte den hohen ästhetischen und biologisch/funktionellen Ansprüchen gerecht werden^{1,2,3} und wurde deshalb mit geschichteten Veneers aus Feldspatkeramik im Bereich der seitlichen Schneidezähne ausgeführt. Die mittleren Schneidezähne sollten aufgrund der starken Verfärbungen und der ausgeprägten konservierenden Vorbehandlung sowie des dünnen gingivalen Biotyps mit zirkulären vollkeramischen Restaurationen versorgt werden. Um eine ausreichende und zuverlässige (Farbab-)Deckung zu erzielen, sollten Presskeramikgerüste, die nachträglich mit Feldspatkeramik verblendet wurden, zum Einsatz kommen, sodass ein mögliches Verfärbungsrezidiv der Zähne zu einem späteren Zeitpunkt „kompensiert“ werden kann. Das Einzelzahnimplantat sollte nach der Einheilphase mit Abdruckpfosten und individuellem Löffel abgeformt werden. Für die Versorgung kam ein individuelles Titanabutment als Suprastruktur zum Einsatz, auf das abschließend eine Zirkonverblendkeramikkrone gesetzt wurde.

Dem Wunsch des Patienten nach hellen und längeren Frontzähnen konnte nach vorangegangener, internem Bleichen mit zwei vollkeramischen Kronen sowie zwei keramischen Veneers entsprochen werden. Um gleichermaßen den funktionellen Ansprüchen zu genügen,

wurden die Palatinalflächen aufgrund der endodontischen Zugangskavitäten bei 11 und 21 mit in die Therapie einbezogen, um in der zentrischen sowie dynamischen Okklusion eine ausreichend stabile Bisslage und -führung zu gewährleisten. Dabei wurde die habituelle Okklusion beibehalten, da der Patient bei der klinischen Funktionsanalyse keine Anzeichen einer myogenen oder arthrogenen Störung aufwies und mit der bisherigen Bisslage auch sehr gut zurechtkam. Die ästhetisch-rekonstruktive Behandlung der „zapfenförmigen“ Zweier erfolgte mit klassischen Veneerpräparationen.⁴ Die diversen kariösen Läsionen sowie die insuffizienten Amalgam- und Kompositrestaurationen sollten durch keramische Inlays und Teilkronen ersetzt werden.

Alternativ wäre die Behandlung ausschließlich mit Kompositfüllungen/Aufbauten durchführbar gewesen.⁵ Die gegenüber Keramik verminderte Abrasionsresistenz und ein damit verbundener zyklischer Erneuerungsbedarf der Kompositrestaurationen sprach wiederum für die prothetische Versorgung. Zudem zeichnet sich Keramik durch bessere biologische (Plaqueakkumulation) und materialspezifische (Farbe, Transluzenz, Beständigkeit) Eigenschaften gegenüber Komposit aus.

Die Prognose der Einer ist unter den gegebenen Umständen vorsichtig als positiv einzuschätzen. Ein Frakturrisiko ist bei dieser umfangreichen konservierenden Vorbehandlung zwar vorhanden, sollte jedoch aufgrund der guten und stabilen Okklusion⁶ sowie des negativen CMD-Befundes auf ein Minimum beschränkt bleiben. Die Presskeramikgerüste sollten ein mögliches Verfärbungsrezidiv der Zähne zu einem späteren Zeitpunkt bis zu einem gewissen Grad kompensieren können. Der Patient

KURSE 2019

Hygiene QM



· Weiterbildung und Qualifizierung Hygienebeauftragte(r) für die Zahnarztpraxis

24-Stunden-Kurs mit Sachkundenachweis für das gesamte Praxisteam
nach den neuen Vorgaben ab 2019 (inkl. praktischer Übungen)

Dieser Kurs wird
unterstützt von:



· Ausbildung zur zertifizierten Qualitätsmanagement-Beauftragten (QMB)

Online-Anmeldung/
Kursprogramm



Holbeinstraße 29 · 04229 Leipzig · Deutschland
Tel.: 0341 48474-308 · event@oemus-media.de

OEMUS MEDIA AG

© shutterstock.com/Maridav



SEMINAR A

Weiterbildung und Qualifizierung
Hygienebeauftragte(r) für die Zahnarztpraxis
**24-Stunden-Kurs mit Sachkundenachweis für das
gesamte Praxisteam nach den neuen Vorgaben ab
2019 (inkl. praktischer Übung)**

NEU:
E-Learning
Tool

Die Inhalte richten sich nach den Richtlinien der DGSV und
der RKI/BfArM/KRINKO.

Referentin: **Iris Wälter-Bergob/Meschede**

Seminarzeit: **Freitag 10.00 – 18.00 Uhr**

Samstag 09.00 – 18.00 Uhr



SEMINAR B

Ausbildung zur zertifizierten Qualitätsmanagement-
Beauftragten (QMB)

Referent: **Christoph Jäger/Stadthagen**

Seminarzeit: **09.00 – 17.00 Uhr**

Organisatorisches

SEMINAR A

Kursgebühr ZA (pro Kurs) inkl. Kursskript 305,- € zzgl. MwSt.

Kursgebühr ZAH (pro Kurs) inkl. Kursskript 260,- € zzgl. MwSt.

Teampreis

ZA+ZAH (pro Kurs) inkl. Kursskript 515,- € zzgl. MwSt.

Tagungspauschale* (pro Kurs/Person) 118,- € zzgl. MwSt.

SEMINAR B

Kursgebühr (pro Kurs) inkl. Kursskript 135,- € zzgl. MwSt.

Tagungspauschale* (pro Kurs) 59,- € zzgl. MwSt.

www.praxisteam-kurse.de



*Die Tagungspauschale beinhaltet unter anderem Kaffeepausen, Tagungsgetränke, Imbissversorgung.
Das Skript erhalten Sie nach der Veranstaltung!

KURSE 2019 Hygiene, QM

Anmeldeformular per Fax an
+49 341 48474-290
oder per Post an

OEMUS MEDIA AG
Holbeinstraße 29
04229 Leipzig
Deutschland

Für das **Seminar A (Weiterbildung und Qualifizierung Hygienebeauftragte[r])** oder das **Seminar B (Ausbildung zur QM-Beauftragten)** melde
ich folgende Personen verbindlich an. Bitte beachten Sie, dass Sie pro Termin nur an einem Seminar teilnehmen können.

Titel, Vorname, Name

Persönliche E-Mail (Für E-Learning/Skript.)

Termine 2019

	Seminar A	Seminar B
Düsseldorf	17./18.05.2019 <input type="checkbox"/>	18.05.2019 <input type="checkbox"/>
Warnemünde	31.05./01.06.2019 <input type="checkbox"/>	01.06.2019 <input type="checkbox"/>
Leipzig	13./14.09.2019 <input type="checkbox"/>	14.09.2019 <input type="checkbox"/>
Hamburg/Konstanz*	20./21.09.2019 <input type="checkbox"/>	*21.09.2019 <input type="checkbox"/>
München	04./05.10.2019 <input type="checkbox"/>	04.10.2019 <input type="checkbox"/>
Wiesbaden	25./26.10.2019 <input type="checkbox"/>	26.10.2019 <input type="checkbox"/>
München/Essen*	08./09.11.2019 <input type="checkbox"/>	*09.11.2019 <input type="checkbox"/>
Baden-Baden	06./07.12.2019 <input type="checkbox"/>	07.12.2019 <input type="checkbox"/>

Titel, Vorname, Name

Persönliche E-Mail (Für E-Learning/Skript.)

Die Allgemeinen Geschäftsbedingungen für Veranstaltungen (abruf-
bar unter www.oemus.com/agb-veranstaltungen) erkenne ich an.

Datum, Unterschrift

E-Mail (Bitte angeben! Sie erhalten Rechnung und Zertifikat per E-Mail.)

Stempel

Online-Anmeldung unter: www.praxisteam-kurse.de

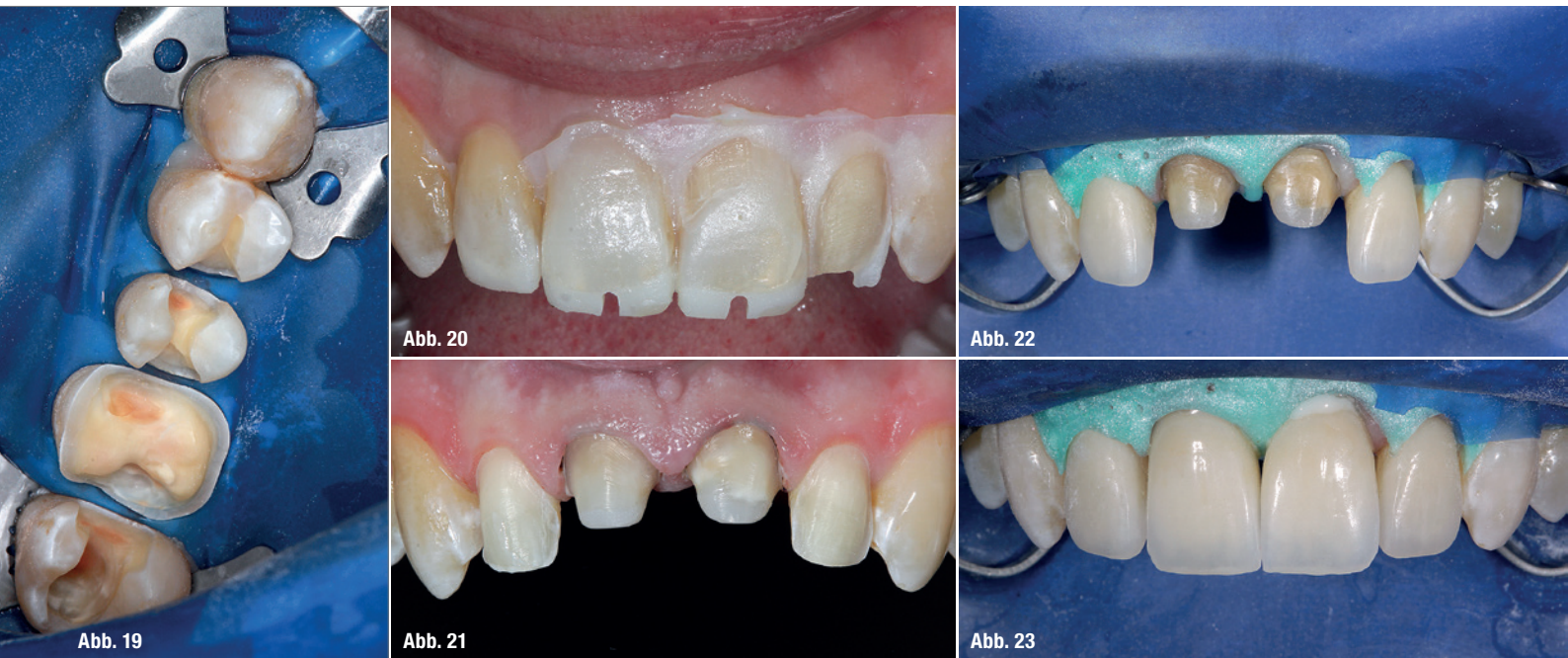

Abb. 19: Präparation im Unterkiefer, ebenfalls zur Aufnahme von Presskeramikteilkronen/Inlays. **Abb. 20 und 21:** Klassische Veneerpräparation bei 12 und 22, zirkuläre Ausführung bei 11 und 21 (360-Grad-Veneers), kontrollierter Substanzabtrag mithilfe des zuvor aufgebrachten Mock-ups als Präparationshilfe. **Abb. 22 und 23:** Eingliederung der mittleren Schneidezähne nach Farbanpassung durch den ausführenden Zahntechniker (mit Patient) frühestens 48 Stunden nach Zementierung der seitlichen Feldspatveneers.

war mit der Sanierung, insbesondere der Frontzahnversorgung, sehr zufrieden. Einem regelmäßigen halbjährlichen Recall stand er sehr aufgeschlossen gegenüber. Abschließend betrachtet, stellte sich die durchgeführte Sanierung für den Behandler aus ästhetischer und funktioneller/rekonstruktiver Sicht als Erfolg dar.

Funktionsstatus

Die manuelle und klinische Funktionsanalyse ergab keinen auffälligen Befund. Für die dynamische Okklusion

wurde eine Front-Eckzahn-gestützte Variante programmiert. Die manuelle Führung ergab weiterhin eine Abweichung in maximaler Interkuspidation (ohne Führung) und zentraler Kondylenposition (mit Führung). Es waren keine Krepitationsgeräusche der Gelenke festzustellen, die Öffnungs- und Schließbewegungen waren unauffällig.

Rote Ästhetik (Abb. 24)

Der Gingivaverlauf war harmonisch (mittelhohe Lachlinie). Das Weichgewebe um die Restaurationsränder zeigte eine hervorragende Integration und die Interdentaltapille 11/21 noch eine minimale Diskrepanz, die sich jedoch im weiteren Verlauf der Gewebereifung noch vollständig ausformen dürfte (Abstand Sounding-Präporenze/Approximalkontakt < 5 mm).

Weißer Ästhetik (Abb. 25)

Die Oberkieferfront erfüllte nun die Wünsche und Vorstellungen des Patienten. Das aktive Lächeln entblökte die gesamte Länge der Frontzähne. Der Inzisalkantenverlauf folgte der Stellung der Unterlippe (berührungsfreies Lächeln). Die größeren und längeren Schneide- und Eckzähne fügten sich harmonisch in das Gesamtbild der Restbezaugung ein und schenken dem Patienten ein attraktives Erscheinungsbild. Form und Größe, Charakterisierung durch den ausführenden Zahntechniker (Transparenz, Transluzenz) sowie die Oberflächenstruk-

Produktliste

Indikation	Name	Hersteller/Vertrieb
Abformmaterial	Express™ (Ultra-Light Body, Putty)	3M ESPE
Einprobe	Try-In Gel	Ivoclar Vivadent
Befestigungszement	Empress® Direct Enamel A1	Ivoclar Vivadent
Verblendkeramik	Creation CC (Veneers 12, 22)	Creation Willi Geller, KLEMA
Fullveneers	Creapress (Gerüste 11, 21)	
Presskeramik	IPS e.max® Press (Inlays)	Ivoclar Vivadent
	IPS Empress® (Teilkronen)	Ivoclar Vivadent

tur (Textur) der keramischen Veneers/Vollkeramikkronen zeigten ein ansprechendes Erscheinungsbild. Das Längen-Breiten-Verhältnis betrug nun circa 80 Prozent (Länge 11,5mm, Breite 9mm). Die Zahnfarbe (A2, Creation Willi Geller, KLEMA) entspricht den Vorstellungen des Patienten. Die leicht nach bukkal stehenden Frontzähne konnten durch die Einzelzahnrestaurationen etwas nach dorsal verlagert werden. Durch die palatinale Einfassung an 11 und 21 konnte gezielt eine gute Front-Eckzahn-Führung in die Fullveneerrestaurationen eingearbeitet werden. Aus finanziellen Gründen wurde nach Aufklärung des Patienten auf die Individualisierung der Seitenzahnrestaurationen im Sechser/Siebener-Bereich verzichtet. Es zeigt sich hinsichtlich der Länge (Lächeln), Form, Farbe, Stellung der Zähne sowie der rosa Ästhetik ein ansprechendes dentogingivales Erscheinungsbild. Die unteren Frontzähne haben nun leichten Kontakt auf den Palatinalflächen der oberen Eck- und Schneidezähne. Der Overbite beträgt durch die vergrößerten mittleren Restaurationen 3mm, der Overjet ebenfalls 3mm.

Follow-up nach zwei Jahren (2016)

Im vorliegenden Fall handelt es sich um eine aufwendige ästhetisch-rekonstruktive Rehabilitation, mit deren Ergebnis sich der Patient nach zwei Jahren Tragezeit vollumfänglich zufrieden zeigt (Abb. 26 und 28). Die wurzelresizierten Zähne 11 und 36 zeigen weder klinisch noch röntgenologisch Auffälligkeiten. Die Zähne 11 und 21 zeigen keine Verfärbungstendenzen und gliedern sich nach wie vor sehr schön in die umliegenden Zahn- und Weichteilstrukturen ein. Die Stellung der Ober- und Unterkieferfront sowie die in HIKP übernommene Stellung des Unterkiefers sind stabil und bereiten keinerlei Schwierigkeiten. Das Einzelzahnimplantat 47 zeigt gute Hart- und Weichgewebeverhältnisse. Die häusliche Mundhygiene ist sehr gut. Die klinische Funktionsanalyse schließt CMD nahezu aus. Für die vorliegende Situation lässt sich damit auch in Zukunft eine sehr gute Langzeitprognose aussprechen.

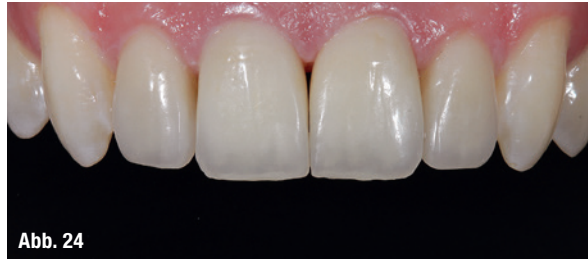

Abb. 24

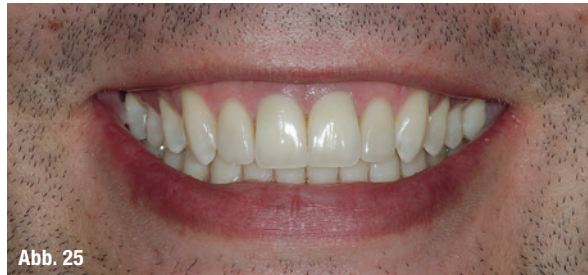

Abb. 25

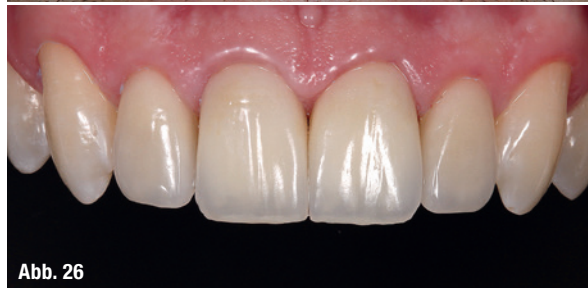

Abb. 26

Abb. 24 und 25: Abschlussbetrachtung der roten und weißen Ästhetik.
Abb. 26: Ansicht der Front nach zwei Jahren.



Abb. 27



Abb. 28

Abb. 27 und 28: Vergleich Ausgangssituation und Follow-up 2016.

Kontakt



Dr. Sven Egger, M.Sc., M.Sc.
Spezialist für Ästhetik und Funktion
in der Zahnmedizin (DGÄZ)
Grünpfahlgasse 8
4001 Basel, Schweiz
Tel.: +41 61 2618333
DrSven-Egger@aesthetikart.ch
www.aesthetikart.ch



ZTM Christian Berg
Oraldesign Basel GmbH
Centralbahnplatz 13
4051 Basel, Schweiz
Tel.: +41 612718770
labor@oraldesign-basel.ch

Dr. Sven Egger,
M.Sc., M.Sc.



ZTM Christian Berg



Literatur

