

Gelungene Frontzahnimplantation und -restauration

Auf das gelungene Zusammenspiel von Erfahrung, versierten Techniken und Zeit kommt es an

Autor_Dr. Hans-Dieter John

_Einführung

In der ästhetischen Zahnmedizin besteht heute die Möglichkeit, ein absolut natürlich aussehendes Ergebnis zu erzielen. Die Implantologie ist dabei in der Lage, auch im Frontzahnbereich ein optimales Restaurationsergebnis zu realisieren. In Abwägung der Möglichkeiten mit dem Umfang des zahnmedizinischen Eingriffes muss mit dem Patienten das individuelle Behandlungskonzept erstellt werden. Gerade im Frontzahnbereich muss der Implantologe verschiedene Techniken einsetzen, um zum gewünschten Ergebnis zu kommen.

Vor allem dem optimalen Gewebeerhalt oder dem Aufbau eines gesunden Gewebes um das Implantat herum muss Rechnung getragen werden. Und da das Weichgewebe in aller Regel dem knöchernen Untergrund folgt, ist auf den Erhalt oder Aufbau des Knochens besonders zu achten. Das Gewebe im Bereich der Frontzähne ist – jeweils abhängig vom morphologischen Gingivatyp – sehr sensibel. Dem Implantologen muss deshalb sehr klar sein, dass es keine leichten Frontzahnimplan-

tationen gibt. Das gute Resultat kann schon durch kleine Fehler gefährdet werden, selbst wenn das Knochen- oder Gingivaangebot geradezu luxuriös erscheint.

Ohne Zweifel müssen bei einer Restauration im Frontzahnbereich deutlich mehr und aufwendigere Materialien eingesetzt werden. Einerseits ist eine Übergangsrrestauration nötig, hinzu kommen die Weichgewebsformung mit Pontics und hochwertige Keramikaufbauten für eine gute Ästhetik. Insgesamt ist der Aufwand für eine Frontzahnimplantation verglichen mit einer Seitenzahnrestauration also erheblich höher.

_Resorptionskinetik

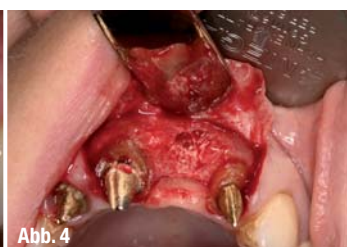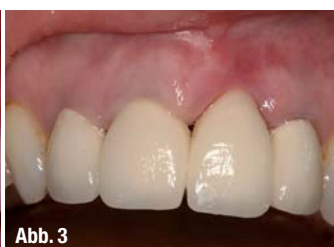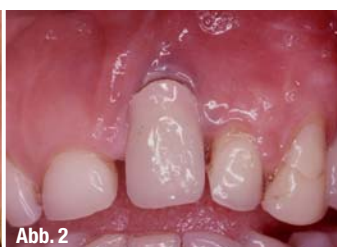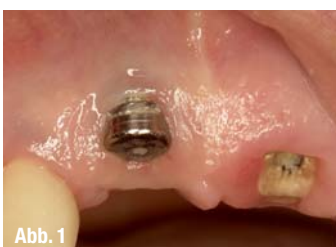Eine mögliche Gefahrenquelle bei der Implantation ist die Resorptionskinetik des Knochens oder des Weichgewebes. Selbst bei gutem Verlauf kann die bukkale Wand zur Resorption neigen (Abb. 1). Eine ästhetische Katastrophe droht sogar, wenn die bukkale Wand zum Beispiel aufgrund einer Mangel durchblutung verloren geht (Abb. 2). Obwohl

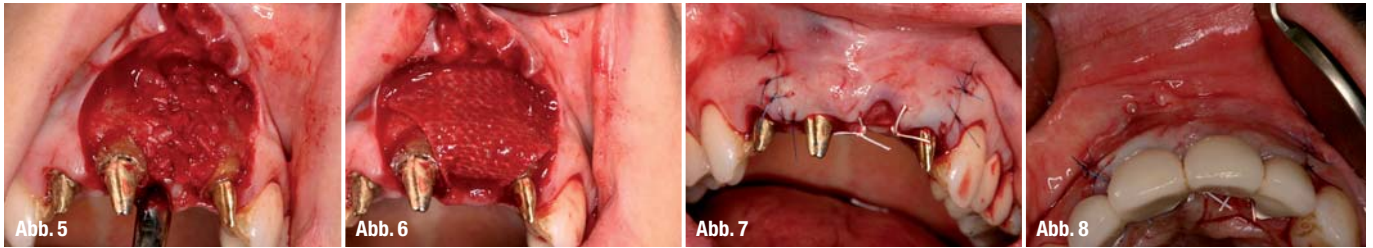
Abb. 1 _ Ästhetisches Problem nach Resorption.

Abb. 2 _ Ästhetische Katastrophe nach Sofortimplantation.

Abb. 3 _ Ausgangssituation mit Defekt an 21.

Abb. 4 _ Knochendefekt an 21.





minimalinvasive Techniken eingesetzt werden, um das vorhandene Gewebe optimal zu stabilisieren, muss der Implantologe bei den meisten Eingriffen Techniken zum Weich- oder Hartgewebesaufbau einsetzen.

So verdickt etwa ein CTG (Connective Tissue Graft – Bindegewebstransplantat) das bukkale Gewebe, das vor allem bei dünnen Gingivatypen immer aufgebaut werden sollte. Da das Implantat in der Regel eine etwas palatinale Stellung einnimmt, kann die bukkale Wand leichte oder größere Resorptionen zeigen. Ein CTG, eine GBR (Guided Bone Regeneration) – unterstützt von einer Membran – können das Risiko mindern, an einer sensiblen Stelle Knochen zu verlieren. Wenn bei einer Spätimplantation ein Schnitt gemacht wird, ist eine Bukkalverschiebung der palatinalen Schleimhaut möglich. Das vermeidet das Einbringen eines CTGs. Generell gilt immer noch, dass der Zusammenhang Implantatposition, bukkales Knochenangebot und Dicke des Weichgewebes über den ästhetischen Erfolg einer Implantation entscheiden.

Korrekturen des Kieferkamms

Korrekturen des Kieferkamms sind weitere Maßnahmen, die aus verschiedenen Gründen notwendig werden können. Die häufigsten Indikationen sind als vorbereitende Maßnahme für das Ausformen eines Pontics (Brückengliedes) im zahnlosen Abschnitt als vorbereitende Maßnahme für das Setzen eines Implantats zur Wiederherstellung regelmäßiger Kieferformen nach Zahnverlusten. Dabei werden horizontale und vertikale Defekte unterschieden. Die größte Herausforderung stellt für den Implantologen der Aufbau eines horizontal und vertikal verkleinerten Abschnitts des Kieferkamms dar. Die Korrektur kann mit verschiedenen Techniken und Materialien durchgeführt werden. Auch hier ist eine genaue Diagnostik des Defektes

Voraussetzung für einen Erfolg. Materialien, die bei modernen Verfahren zum Einsatz kommen, sind Bindegewebstransplantate, Eigenknochen und alloplastische oder xenogene Materialien.

Bei kleineren Defekten reicht zur Ausformung und Unterfütterung des zahnlosen Abschnittes ein CTG für das Ausformen eines Pontics. Hierbei hat sich das Formen des augmentierten Bereichs mithilfe von „Ovate pontics“ bewährt. Gestartet wird mit der Modellation möglichst direkt nach dem Gewebesaufbau. In Abständen von einigen Wochen kann ein Anpassen der provisorischen Restauration notwendig sein, um ein optimales Ergebnis zu erzielen. Erst nach vollständiger Stabilisierung des Transplantats kann die endgültige Arbeit eingegliedert werden.

Größere Defekte und implantologische Vorbereitungen bedürfen fester Füller. Hier ist der goldene Standard noch immer der eigene Knochen des Patienten. In der Regel steht er aber nicht in ausreichender Menge zur Verfügung, sodass die Kombination von Eigenknochen und Ersatzmaterialien am häufigsten eingesetzt wird (Abb. 4–6). Aktuelle Studien (Wallace et al. 2001, Marx et al. 1998) belegen, dass der Anteil autologen Knochens wenigstens 20–30 Prozent vom Gesamtvolumen einnehmen sollte. Bei jedem Eingriff im Weichgewebe ist der Einsatz von Plasmakonzentraten (PC, PRP) von Vorteil: Die Weichteilheilung ist signifikant verbessert und die Gefahr einer Wundinfektion herabgesetzt. In jedem Fall muss ein Einwachsen von Bindegewebe verhindert werden. Daher ist der Einsatz einer Membran obligat (Abb. 6). Die neuen Entwicklungen der resorbierbaren Membranen ergeben klare Vorteile für diesen Membrantyp.

Ausformen der Gingiva

Die Weichgewebsstrukturen um einen Zahn und um ein Implantat brauchen vor allem Zeit zum Hei-

Abb. 5 Aufbau mit Knochen und Ersatzmaterial.

Abb. 6 Schutz mit Membran an 21.

Abb. 7 OP-Abschluss.

Abb. 8 Temporäre Restauration zur Weichgewebsformung.

Abb. 9 Brückenglied nach Ausformung.

Abb. 10 Trichter nach Ausformung.

Abb. 11 Weichgewebsangebot nach Implantation 21.

Abb. 12 Abschluss nach dem Einsetzen von 12–22.

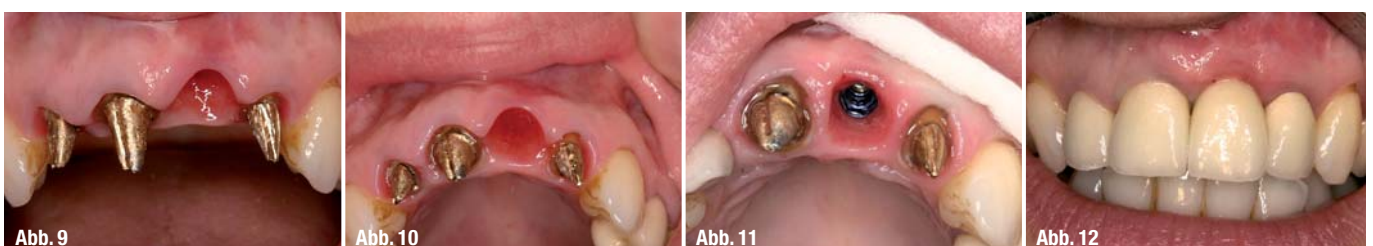

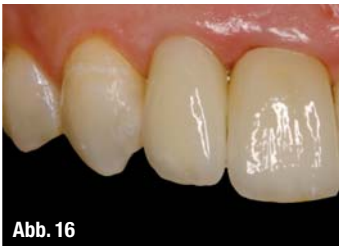
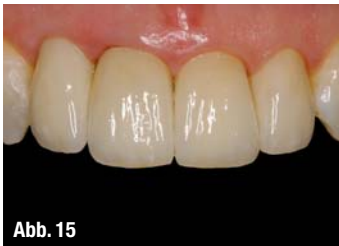
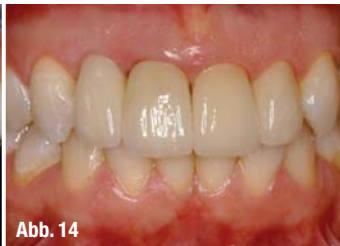
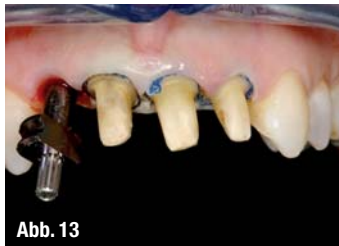Abb. 13 Präparation und Abformung nach Konturierung.

Abb. 14 Frontzähne 12-22.

Abb. 15 Detailaufnahme der Gingiva 12-22.

Abb. 16 Detailaufnahme des Implantates 12.

len und Stabilisieren. In der Heilzeit kann modellierend auf die Gingiva eingewirkt werden. Mithilfe von sanftem Druck und anatomischen Formen der temporären Restaurationen gibt der Behandler dem Weichgewebe die endgültige Form (Abb. 10, 11), bevor die abschließende Restauration aus Keramik eingesetzt wird.

Das Heilen der Gingiva kann im Frontzahnbereich zwischen acht Wochen und sechs Monaten Zeit beanspruchen. Daher ist es unerlässlich, dem Patienten eine ästhetisch ansprechende temporäre Restauration für die Übergangszeit zu bieten. Eine herausnehmbare Prothese ist die schlechteste provisorische Versorgung.

Auch wenn keine implantologische Lösung für den Patienten geplant ist, kann mithilfe von Pontics der Bereich der Brücken- und Zwischenglieder so ausgeformt werden, dass der Eindruck eines gingivalen Abschlusses an dem Brückenglied entsteht.

Fallbeispiele

Im ersten Fall zeigte sich eine massive Resorption in Regio 21 nach einer langjährigen Brückenversorgung ohne vorherigen Aufbau des Gewebes am Brückenglied und ohne Maßnahmen zur Weichgewebsausformung am Brückenglied. Der Fall zeigt eindeutig, dass vor allem die Faktoren Erfahrung, Anwendung regenerativer Techniken und Zeit das Ergebnis entscheidend beeinflussen. Zunächst wurde nach parodontaler Therapie und Debridement das Knochen- und Weichgewebslager an Regio 21 aufgebaut. Die restlichen natürlichen Zähne wurden durch Osteoplastik in der Kronenlänge harmonisiert. Bereits mit dem Aufbau beginnt das Management des Weichgewebes durch eine temporäre Behandlungsrestauration, die das Gewebe unter dem Brückenglied ausformt. Nach drei Monaten erfolgte die Implantation und wiederum das Ausformen des Weichgewebes direkt im Anschluss an die Implantation in Regio 21. Nach endgültiger Ausformung der Gingiva und nach dem Einheilen des Implantates beginnt die Herstellung der endgültigen Restauration. Der Abschluss zeigt einen harmonisierten Verlauf der Gingiva um die Frontzahnkronen und das Frontzahnimplantat.

Im zweiten Fall zeigt sich in der Zusammenfassung, wie sicher eine ästhetische Restauration gelingt, wenn die Analyse der Hart- und Weichgewebe ge-

lungen ist. Dann steht sowohl an den Zähnen und auch am Frontzahnimplantat genügend Gingiva zur Verfügung, um ein natürliches Aussehen der Restauration sicherzustellen. Tatsächlich ist am Frontzahnimplantat 12 noch das dickste Weichgewebe zu beobachten, weil hier nach Bindegewebs- transplanta eine Verdickung der Gingiva gelungen ist. An den natürlichen Zähnen wird in der Regel weniger manipulativ gearbeitet, sodass lediglich das Gingivaangebot der Ausgangssituation für die Restauration vorhanden ist.

Fazit

Ästhetische Implantologie ist das gelungene Zusammenspiel von Erfahrung, versierten Techniken und Zeit. Bei vielen Restaurationen wird vor allem der Faktor Zeit zu wenig beachtet. Denn die Gewebe brauchen eine Regenerationsperiode, bevor die endgültige Dicke oder Form feststeht. Werden durch zu frühe Manipulationen Ergebnisse erzwungen, kann es durch unkontrollierte Resorptionen zu ästhetisch unbefriedigenden Ergebnissen kommen. Auch wenn die Implantation und die Regenerationszeiten durch neue Techniken und Materialien scheinbar ständig verkürzt werden, ist die individuell richtige Heilungsperiode vom Behandler individuell und realistisch einzuschätzen. Dann gelingen auch ästhetische Frontzahnimplantationen und -restaurationen – sicher.

Literatur beim Verfasser.

<u>Kontakt</u>	cosmetic dentistry
<p>Dr. Hans-Dieter John IADR – International Academy for Dental Reconstruction Grabenstr. 5 40213 Düsseldorf Tel.: 02 11/8 66 00 11 Fax: 02 11/8 66 00 12 E-Mail: info@hdjohn.com</p>	



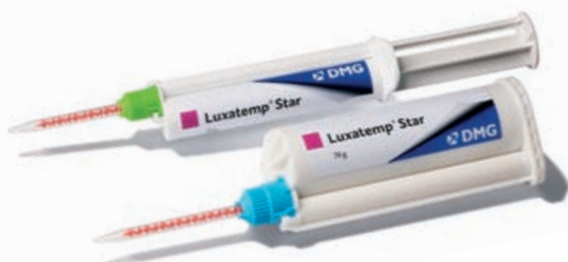NEU!

Hart, aber unwiderstehlich. Das neue Luxatemp® Star.

Strahlend schöne Provisorien, die richtig was aushalten:

Das neue Luxatemp® Star bietet Bestwerte bei der Bruch- und Biegefestigkeit! Die Weiterentwicklung des Topmaterials Luxatemp® kann mehr: Extreme Stabilität,

höchste Passgenauigkeit und zuverlässige Langzeit-Farbtreue. Kein Wunder, dass es von Experten empfohlen wird. Testen Sie jetzt selbst. Mehr gute Argumente gibt es unter www.dmg-dental.com/luxatemp-star



 **DMG**
Dental Milestones Guaranteed