

Socket Seal & TissueCare: Periimplantäre Gewebestabilität – neu definiert

Autoren_Dr. med. dent. Peter Gehrke, ZTM Oliver Fackler, ZA Octavio Weinhold

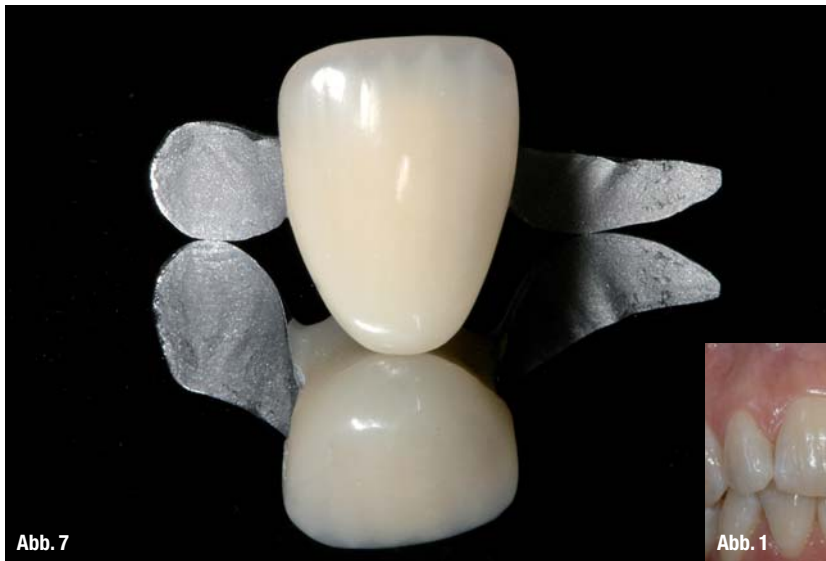

Abb. 7

tative Maßnahmen getroffen werden oder eine Sofortimplantation vorgenommen wird. Nach Zahnextraktion gehen innerhalb des ersten Jahres 52 % der bukkalen Kammbreite und 2–4 mm der vertikalen Alveolarkammhöhe verloren. Etwa zwei Drittel dieser Resorption finden innerhalb der ersten drei Monate statt.⁴ Unabhängig vom Zeitpunkt der eigentlichen Behandlung wird dabei folgende Terminologie unterschieden: Während bei der klassi-

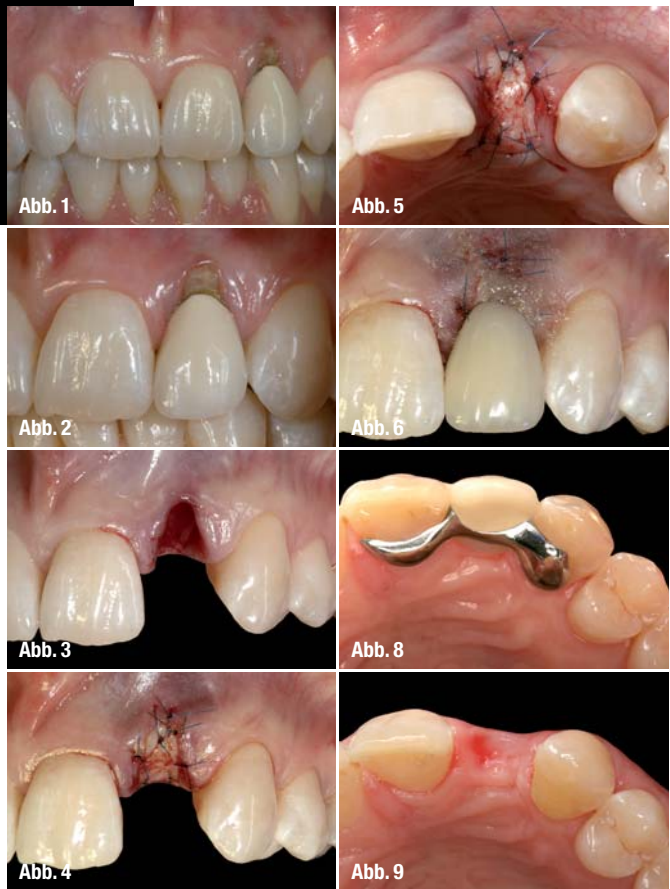


Abb. 1

Abb. 5

Abb. 2

Abb. 6

Abb. 3

Abb. 8

Abb. 4

Abb. 9

Abb. 1 und 2_Klinische Ausgangssituation und Zustand nach multipler chirurgischer Intervention (WSR) an Zahn 22. Verlust der labialen Knochenlamelle und Rezession der marginalen Gingiva.

Abb. 3_Klinische Situation nach schonender Extraktion des Zahnes und Entfernung des Granulationsgewebes.

Abb. 4 und 5_Fixierung des Weichgewebstransplantats, das durch Stanztechnik aus dem harten Gaumen gewonnen wurde.

Abb. 6_Nach Alveolenversiegelung zum Schutz des knöchernen Regenerationsraumes durch Weichgewebsschutz (ohne Alveolenauffüllung), erfolgt die adhäsive Befestigung einer Marylandbrücke als Langzeitprovisorium.

Abb. 7 und 8_NEM-verstärkte Marylandbrücke im Labor und nach Befestigung in situ.

Abb. 9_Klinische Weichgewebssituation acht Wochen nach Extraktion.

Einleitung

Der Heilungs- und Resorptionsprozess der Alveole nach Zahnextraktion wurde in den vergangenen Jahren detailliert untersucht.^{1,2} Im Fokus stehen dabei das vorhersagbare Hart- und Weichgewebmanagement sowie die Identifizierung von geeigneten Behandlungskonzepten, die eine Implantation unter anatomischen und kosmetischen Gesichtspunkten erleichtert. Tierexperimentelle und klinische Studien haben die grundsätzlichen biologischen Vorgänge in frischen Extraktionsalveolen dokumentiert. Eine entscheidende Rolle spielt dabei der sogenannte Bündelknochen (Bundle Bone), dem die Fasern des parodontalen Ligaments entspringen und der deshalb eine zahnabhängige Struktur ist. Dieser Bündelknochen geht nach Zahnextraktion verloren.³ Dabei bestehen nur graduelle Unterschiede, ob die Alveole unversorgt bleibt, augmen-

ten Socket Preservation (Alveolenerhaltung) regenerative Maßnahmen an der Alveole ohne Knochenwanddefekt erfolgen, findet diese Therapie bei der Ridge Preservation (Alveolarfortsatz- oder Kie-

ferkammerhaltung) an der Alveole mit Knochenwanddefekt statt. Eine Alveolenversiegelung zum Schutz des knöchernen Regenerationsraumes durch Weichgewebsdeckelung, ohne Auffüllung der Alveole bezeichnet man dagegen als Socket Seal (Alveolenverschluss). Erste tierexperimentelle Studien konnten zeigen, dass die Resorption des Bündelknochens nicht verhindert werden kann, jedoch eine Füllung mit synthetischen Kollagenblöcken zu einer Regeneration in der Alveole führt, die den horizontalen und vertikalen Knochenverlust kompensieren kann.⁵ Bei allen genannten Methoden liegt der Fokus nicht allein auf der Knochenregeneration, sondern auf dem Erhalt des umgebenden Weichgewebevolumens. Das ultimative Ziel einer Implantatversorgung im Frontzahnbereich ist der Erhalt bzw. die Wiederherstellung anatomischer Hart- und Weichgewebkonturen unter Berücksichtigung harmonischer Proportionen. Heute stellen Implantate eine realistische Behandlungsoption für teilbezahnte Patienten dar, die zumindest beim Einzelzahnersatz gute ästhetische Behandlungsergebnisse versprechen. Die Wahl des geeigneten Therapiekonzeptes zur Versor-

Zahnextraktion sollten die notwendigen gewebeerhaltenden und/oder regenerativen Maßnahmen getroffen werden.

Auch nach der initialen Osseointegration sollte die dauerhafte Hart- und Weichgewebestabilität durch ein auf den Gewebeerhalt abgestimmtes System aus Implantat und prothetischen Komponenten gewährleistet sein. Das ANKYLOS® Implantatsystem ist untrennbar mit dem TissueCare Konzept verknüpft. Dieses Konzept berücksichtigt neben der komplikationslosen Einheilung, eine fehlende Mikrobeweglichkeit am Implantat-Aufbau-Interface, eine bakterien-dichte Verbindung des Implantats, die Möglich-

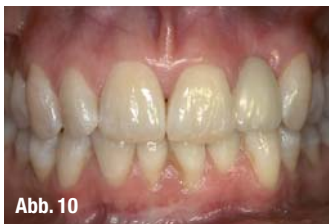

Abb. 10

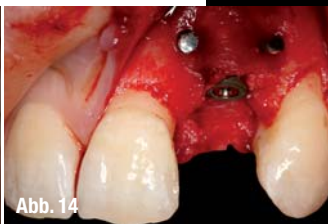

Abb. 14

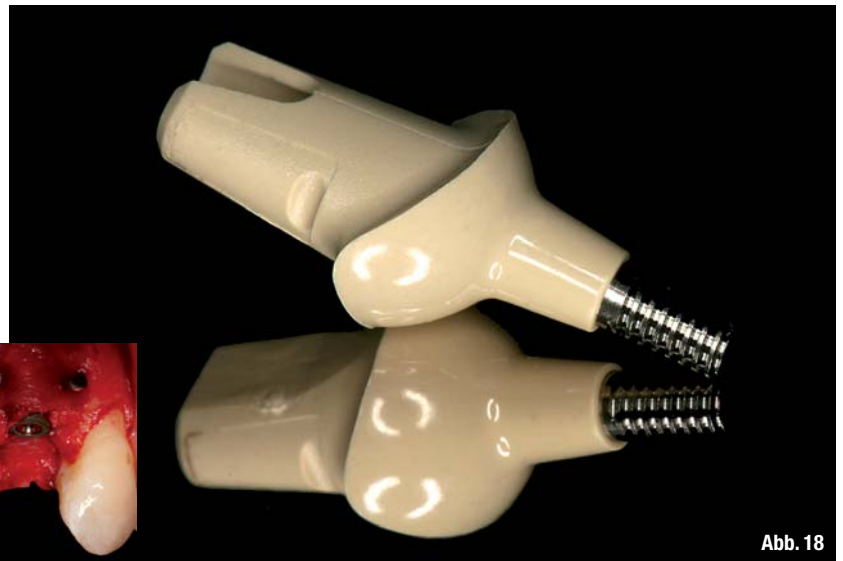

Abb. 18

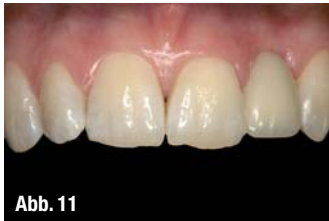

Abb. 11

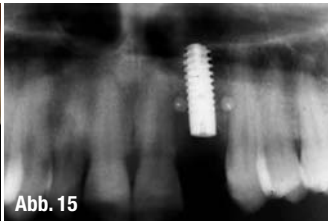


Abb. 15

keit eines Platform Switchings sowie eine subkrestale Platzierung des Implantats. Der folgende Patientenfall dokumentiert die chirurgisch und prothetisch anspruchsvolle Restauration eines nicht erhaltungsfähigen, lateralen Oberkieferfrontzahns unter Berücksichtigung eines Socket Seal & TissueCare Konzeptes.

Abb. 10–12_ Weichgewebskonditionierung durch adhäsiv befestigte Marylandbrücke als Langzeitprovisorium vor Augmentation und Implantation.

Abb. 13 und 14_ Interoperative Darstellung nach Implantation und Augmentation (ANKYLOS® C/X, DENTSPLY Friadent, Mannheim; Bio-Oss® & Bio-Guide®, Geistlich Biomaterials, Wolhusen).

Abb. 15_ Röntgenkontrolle nach Implantationseingriff.

Abb. 16_ Klinische Situation nach Nahtverschluss und Baisiskürzung der Marylandbrücke.

Abb. 17–20_ PEEK-Implantataufbau (ANKYLOS® Balance C/provisorischer Aufbau, DENTSPLY Friadent, Mannheim) und labial verschraubte provisorische Krone im Labor und in situ.

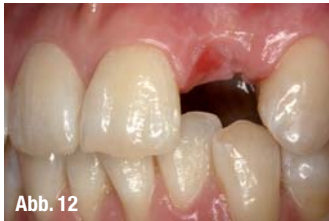

Abb. 12

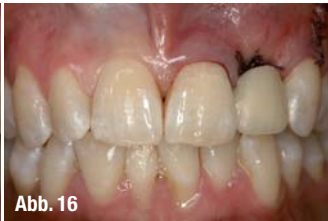

Abb. 16

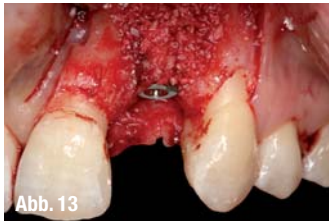

Abb. 13

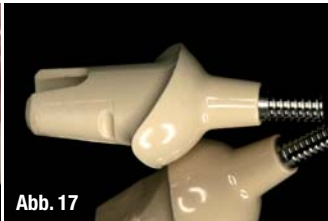

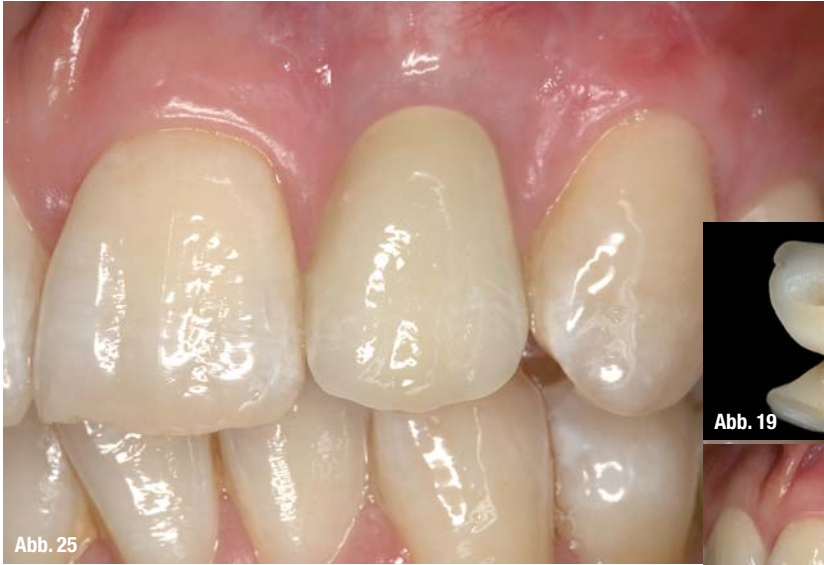Abb. 17

_Patientenfall

Eine 28-jährige Patientin stellte sich nach multipler chirurgischer Intervention an Zahn 22 und nachfolgender Wurzelspitzenresektion, bei anhaltenden Perkussionsbeschwerden, zur Implantatsprechstunde vor. Die fortschreitende Resorption des marginalen Gingivasau-

mes führte in zeitlicher Abfolge zur Freilegung des Wurzelzementes und einer ästhetisch kompromittierenden Darstellung des VMK-Kronenrandes. Aufgrund eines starken Knochendefekts der labialen

mes führte in zeitlicher Abfolge zur Freilegung des Wurzelzementes und einer ästhetisch kompromittierenden Darstellung des VMK-Kronenrandes. Aufgrund eines starken Knochendefekts der labialen



mentation ermöglicht einen problemlosen Verschluss des Augmentats ohne ästhetische Kompromisse. Das periimplantäre Gewebe kann nur durch ein abgestimmtes Implantatmakrodesign mit geeigneten prothetischen Komponenten dauerhaft erhalten werden.

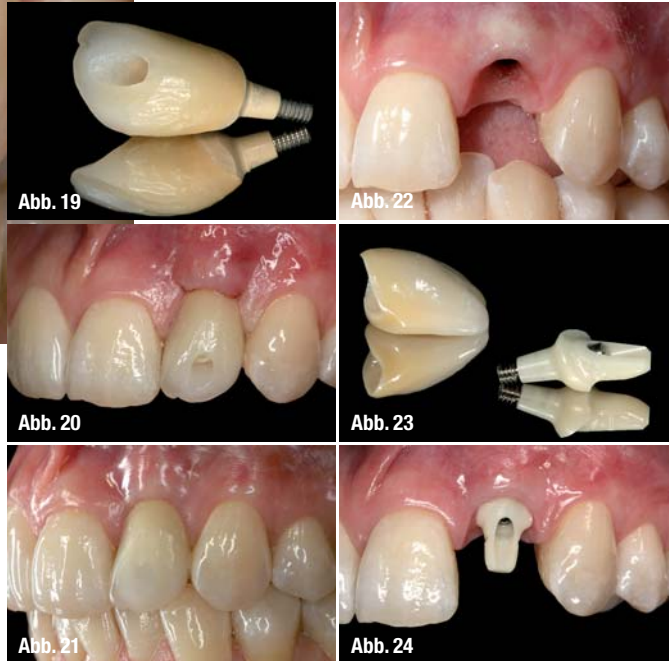


Abb. 21–22_ Weichgewebszustand und Emergenzprofil nach viermonatiger Tragedauer des provisorischen Kunststoffaufbaus und Krone.
Abb. 23–25_ Definitive vollkeramische Implantatversorgung im Labor und in situ (ANKYLOS® CERCON® Balance C/Anterior Aufbau, DENTSPLY Friadent, Mannheim).

Lamelle wurde zur Verbesserung der Mukosasituation vor der eigentlichen Augmentation eine Socket Seal Therapie durchgeführt. Dazu wurde ein Weichgewebstransplantat aus dem harten Gaumen durch Stanzen entfernt und mit Einzelknopfnähten an der marginalen Gingiva fixiert. Nach acht Wochen Wundheilung und interimprothetischer Versorgung mit einer adhäsiv befestigten Marylandbrücke erfolgte die gleichzeitige Implantatinsertion und Augmentation im Zielgebiet Regio 22 (ANKYLOS® C/X, DENTSPLY Friadent, Mannheim; Bio-Oss® und Bio-Guide®, Geistlich Biomaterials, Wolhusen). Die zeitlich getrennte Alveolenversiegelung durch Weichgewebspunch ermöglichte eine komplikationsfreie und einfache Abdeckung nach dem implantologischen Eingriff. Nach der Osseointegration erfolgte die Konditionierung und Ausformung des periimplantären Weichgewebes durch eine provisorische Krone auf einem PEEK-Implantataufbau (ANKYLOS® Balance C/provisorischer Aufbau, DENTSPLY Friadent, Mannheim). Vier Monate nach Ausformung des Emergenzprofils wurde der vollkeramische Einzelzahnersatz auf einem Zirkonabutment eingegliedert (ANKYLOS® CERCON® Balance C/Anterior Aufbau, DENTSPLY Friadent, Mannheim).

Schlussfolgerung

Die Alveolenversiegelung (Socket Seal) zum Schutz des knöchernen Regenerationsraumes durch Weichgewebsdeckelung, ohne Auffüllung der Alveole, eignet sich als Therapiealternative immer dann, wenn eine Sofort- oder Frühimplantation aufgrund von Hart- und/oder Weichgewebsdefiziten aus ästhetischer Sicht zu risikoreich erscheint. Die zeitliche Trennung von Weichgewebs- und Hartgewebsaug-

Literatur

- [1] Araújo MG, Lindhe J. Ridge alterations following tooth extraction with and without flap elevation: an experimental study in the dog. *Clin Oral Implants Res.* 2009 Jun;20(6):545–9.
- [2] Fickl S, Zuhr O, Wachtel H, Bolz W, Huerzeler MB. Hard tissue alterations after socket preservation: an experimental study in the beagle dog. *Clin Oral Implants Res.* 2008 Nov;19(11):1111–8.
- [3] Cardaropoli D, Cardaropoli G. Preservation of the postextraction alveolar ridge: a clinical and histologic study. *Int J Periodontics Restorative Dent.* 2008 Oct;28(5):469–77.
- [4] Schropp L, Wenzel A, Kostopoulos L, Karring T. Bone healing and soft tissue contour changes following single-tooth extraction: a clinical and radiographic 12-month prospective study. *Int J Periodontics Restorative Dent.* 2003 Aug;23(4):313–23.
- [5] Araújo MG, Liljenberg B, Lindhe J. Dynamics of Bio-Oss Collagen incorporation in fresh extraction wounds: an experimental study in the dog. *Clin Oral Implants Res.* 2010 Jan; 21(1):55–64.

_Kontakt	cosmetic <small>dentistry</small>
<p>Dr. Peter Gehrke Bismarckstraße 27 67059 Ludwigshafen E-Mail: dr-gehrke@prof-dhom.de</p>	

ZAHNSCHÖNHEIT

auf höchstem
Niveau

WELTNEUHEIT



Pearl Shine
Whitening & Repair Dental Conditioner

- Zahnaufbau und Repair:
Nanokristalline Schutzschicht glättet
Unebenheiten und remineralisiert die Zahnoberflächen
- Whitening:
Äußerst reines (99%) und hochweißes Hydroxylapatit
hellt die Zähne um bis zu 3 Grad auf
- Neuartige patentierte Technologie:
Sichtbar heller glänzende und spürbar
geschützte Zähne

swiss smile

Curaden GmbH (Schweiz) . Vertrieb Deutschland/Österreich
Industriestr. 4 . D-76297 Stutensee . kontakt@curaden.de
www.curaden.de . Fon 07249 952573 . Fax 07249 1077