Prinzip, Technik und Ergebnisse der endonasalen Septorhinoplastik zur Nasenspitzen- und Nasenrückenformung

Autoren_Prof. Dr. Dr. med. Johannes Franz Hönig, Dr. Antonio de Lafuente, Dr. Frank Michael Hasse, Hannover

Abb. 1_ John Orlando-Roe

_Einleitung

Die erste endonasale Nasenverkleinerung wurde von dem amerikanischen Arzt John Orlando-Roe (Abb. 1) in New York 1889 inauguriert, der als Vater der amerikanischen ästhetischen Rhinoplastik gilt. Während in Berlin der Rabiner Jakob Joseph, der sich später als Jaques Joseph umbenannte, unabhängig von Roe die gleiche Operation durchführte, nachdem er seine Ausbildung zum Orthopäden abbrechen musste und sich in eigener Praxis niederließ. Er gilt heute als herausragender Pionier, der die Grundlagen der modernen Nasenplastik schuf, die heute noch – wenn auch in geringer Abwandlung – ihre Gültigkeit besitzen.
Gleichwohl die Septorhinoplastik auf eine lange Entstehungsgeschichte zurückblicken kann, ist die Diskussion, ob der geschlossenen oder offenen Septorhinoplastik (SRP) zur primären Nasenspitzen- und Nasenrückenformung der Vorzug zu geben ist, bislang nicht abgeschlossen. Konsens besteht lediglich darüber, bei sekundären komplizierten Septorhinoplastiken, wie z. B. bei LKG Nasenplastiken, die offene Methode zu verwenden, um unter Sicht exakt die Strukturen anatomisch gerecht rekonstruieren zu können.
Um die Möglichkeiten der endonasalen Septorhinoplastik (SRP) aufzuzeigen, werden nachfolgend Indikation und Technik vorgestellt und die eigenen klinischen Ergebnisse in einer retrospektiven Studie demonstriert.

_Indikation

Die Indikation zur endonasalen Septorhinoplastik ist abhängig von der Pathologie, wobei bei der primären Nasenchirurgie der endonasale Zugang den Vorteil der nicht invasiven Operation bietet.
Durch die Präparation avaskulärer Zwischenschichten können direkte Verletzungen von Gefäßen vermieden werden, wobei die Ablösung des nasalen Gewebes soweit wie möglich und so viel wie nötig nur über dem knorpeligen und knöchernen Nasenrücken erfolgt und dadurch den Vorteil bietet, dass bei vorzunehmenden Transplantationen das Weichgewebe passgenau dem Transplantat angepasst werden kann. Gegenüber dem offenen Verfahren ist bei den endonasalen Septorhinoplastiken zu dem das Trauma und dadurch die Rekonvaleszenzzeit geringer und die Narbenbildung auf umschriebene Bereiche der Dissektion begrenzt.

_Die Indikationen zur endonasalen Septorhinoplastik

_ Primäre Septorhinoplastik
_ Primäre Nasenspitzenplastiken
_ Primäre Nasenrückenplastiken
_ Primäre Septumplastiken

_Endonasale Zugänge

Die Zugänge sollten minimalinvasiv gestaltet und in Abhängigkeit der Pathologie so klein wie möglich gehalten werden.
Im Gegensatz zur heute populären offenen Septorhinoplastik, die die Inzision im Bereich des Nasenstegs mit anschließender Ablösung der Weichteile von der knorpeligen und knöchernen Nase vorsieht, werden bei der endonasalen Chirurgie neben dem Hemitransfixationsschnitt drei Inzisionen im Bereich des Nasenvestibulums als Zugangsweg zur

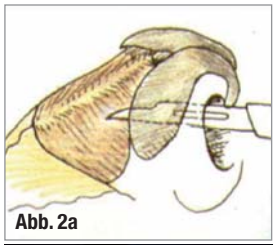
Abb. 2a

Abb. 2b

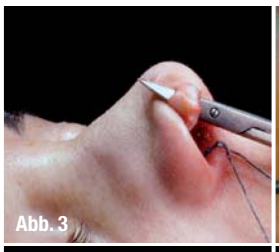
Abb. 3

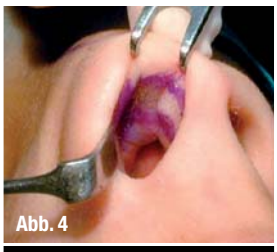
Abb. 4

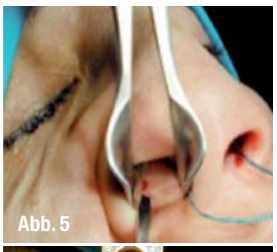
Abb. 5

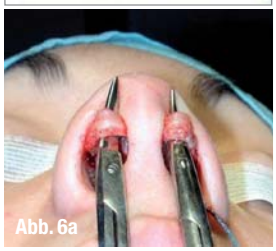
Abb. 6a

Abb. 6b

Abb. 6c

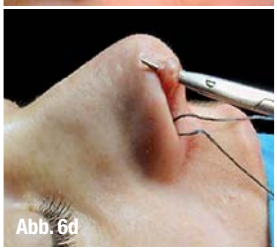
Abb. 6d

Abb. 7

knorpeligen und knöchernen Nasenstruktur angegeben; die interkartilaginäre, die intrakartilaginäre und infrakartilaginäre Inzision (Vestibulumrandschnitt).

Interkartilaginäre Inzision

Diese Schnittführung wird zwischen dem Oberrand des Crus laterale des Flügelknorpels und dem caudalen Rand des Dreieckknorpels von etwa 1 cm Länge angelegt. Über diese Inzision kann der Nasenrücken präpariert werden (Abb. 2a und 2b).

Intrakartilaginäre Inzision

Diese Schnittführung erhält die Integrität der Nasenklappe und ermöglicht einen optimalen endonasalen Zugangsweg zum Nasenrücken und zur Nasenspitze. Mit einem stumpfen Zweizinker-Haken wird der Nasenflügel eleviert und mit dem Mittelfinger ein leichter Druck auf den Nasenflügel ausgeübt, sodass sich die Nasenklappenregion darstellt. Das untere Ende des Dreieckskorpels lässt sich dann leicht identifizieren. In einem Abstand von 5–6 mm wird dann parallel zum Dreieckskorpel die Mukosa und der Flügelknorpel durchtrennt. Ziel dieser Schnittführung ist es, den bogenförmigen Übergang des Crus laterale in das Crus mediale zu exponieren und zu bearbeiten. Nach Durchtrennung der Haut kann auch der Knorpel gezielt inzidiert, reseziert oder bearbeitet werden. Wird der intrakartilaginäre Schnitt mit einem Flügelknorpelrandschnitt kombiniert, dann kann der Knorpel evertiert und entsprechend reseziert werden (Abb. 3).

Vestibulumrandschnitt

Die Inzision wird durch die Haut und Subcutis am unteren marginalen Rand des Crus laterale und des Doms sowie des kranialen Anteils des Crus mediale des Flügelknorpels in einem 4–5 mm großen Abstand zum Vestibulumrand auf der Innenseite des Nasenflügels angelegt. Die Länge der Inzision richtet sich nach der Art des geplanten Eingriffes. In Kombination mit dem intrakartilaginären Schnitt ermöglicht sie die Modellierung des Flügelknorpels nach der Luxationsmethode (Abb. 4).

Vestibuluminzision

Die etwa 7 mm lange, an der Apertura piriformis gelegene Inzision der vestibulären Schleimhaut ermöglicht den direkten Zugang zur lateralen knöchernen Nasenstruktur. Endonasal lässt sich submucös die Basis der Apertura piriformis mit einem kurzen Spekulum bei vertikaler Blattposition einstellen, sodass die anschließende Inzision erfolgen kann, ohne die Arteria angularis zu verletzen (Abb. 5).

_Nasenspitzenkorrektur/ Flügelknorpel-Luxation

Zur Korrektur der Nasenspitzenhöhe hat sich die Flügelknorpelreduktionsplastik im lateralen Bereich bewährt, wobei die Breite des zu resizierenden Knorpels das Ausmaß der Verkleinerung und die Höhenreduktion der Nasenspitze definiert. Dabei ist darauf zu achten, dass die Nasenspitze nach der Formgebung des Nasenrückens etwa 2–3 mm

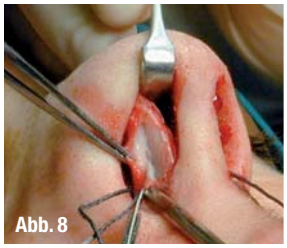
Abb. 8

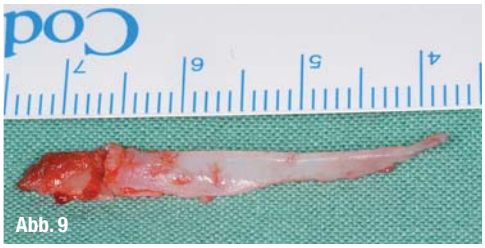
Abb. 9

Abb. 10

Abb. 2a_ Grafische Darstellung der intrakartilaginären Inzision zur Separierung des Nasenflügelknorpels vom Dreiecksknorpel.
Abb. 2b_ Intraoperative Illustration der intrakartilaginären Inzision.
Abb. 3_ Luxation des rechten Flügelknorpels.
Abb. 4_ Endonasale Ansicht der Nasenflügelrandschnitte und interkartilaginären Schnittführungsmarkierungen.
Abb. 5_ Intraoperative Darstellung der Apertura piriformis mit einem kurzen Spekulum bei vertikaler Blattposition einstellen, sodass die anschließende laterale Osteotomie erfolgen kann.
Abb. 6a_ Intraoperative Darstellung der luxierten Nasenflügel.
Abb. 6b_ Vermessen der luxierten Nasenflügel.
Abb. 6c_ Markierung der Domspitzen-Darstellung auf den luxierten Nasenflügeln.
Abb. 6d_ Lateralansicht des luxierten Nasenflügels nach Resektion des cephalen Knorpelanteils zur Verschmälerung der Nasenspitze.
Abb. 7_ Intraoperative Ansicht der Hemitransfixationsschnittmarkierung.
Abb. 8_ Intraoperative Illustration der Septumvorderkante dargestellt über einen Hemitransfixationsschnitt mit Übergang in den Vestibulumrandschnitt.
Abb. 9_ Darstellung des in toto abgetragenen knorpeligen und knöchernen Nasenrückens.
Abb. 10_ Intraoperative Darstellung der lateralen Osteotomie im Bereich der Apertura piriformis mit einem kleinen Meißel.

Abb. 11a–g_ Prä- und postoperative Ansicht nach Septorhinoplastik mit Nasenspitzenverkleinerung, Nasenrückenreduktion und Nasenbeinverschmälerung.
Abb. 11a_ Grafische Darstellung der durchgeführten operativen Maßnahmen.

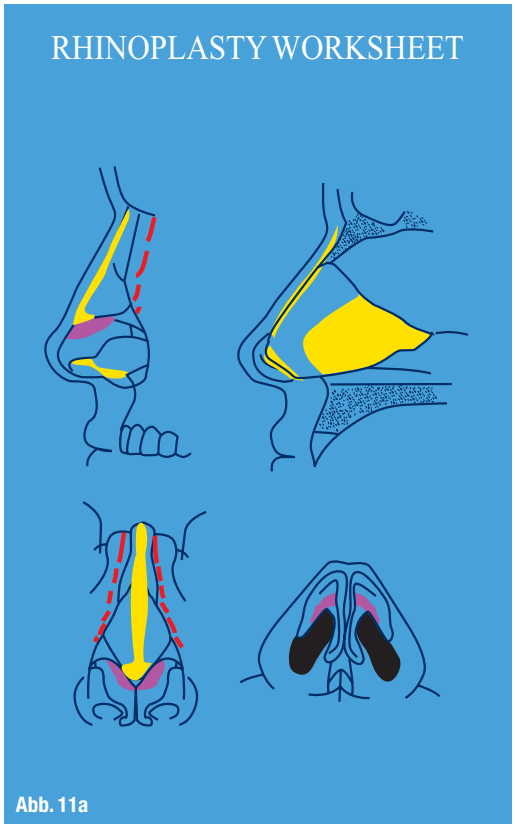

Abb. 11a

die gerade Linie des Nasenrückens überragen sollte. Ist zudem eine Flügelknorpel-Luxation zur Nasenspitzenkorrektur geplant, ist es ratsam, das laterale Ende des Flügelknorpels in situ zu belassen, um ein postoperatives Kollabieren der Nasenspitze (pinch nose) zu vermeiden und das fibroadipöse Gewebe samt des zu resizierenden Knorpels zu entfernen. Andernfalls kann es sonst im Rahmen des postoperativen Heilungsverlaufes durch die zunehmende Kontraktion der umgebenen Haut zu einer mehr oder minder knollenförmigen Dyskonfiguration der Nasenspitze führen. Die Resektion des Flügelknorpels erfolgt unter direkter Sicht, einschließlich des fibroadipösen Gewebes, mit der Schere oder auch mit dem Messer (Abb. 6a–d). In Ausnahmefällen kann die extreme Prominenz der Nasenspitze auch Folge eines zu hohen Septums sein, mit konsekutiven Funktionsstörungen im Klappenbereich.
Zur Korrektur derartiger Deformationen empfehlen sich die streifenförmige Resektion des Septumknorpeloberrandes und die Lösung der vertikalen osteokartilaginären Verbindungen des Septums, um eine ventralwärts gerichtete Rotation der Nasenscheidewand zu ermöglichen. Häufig schließt sich aus Gründen der Profilverbesserung

Abb. 11b_ Präoperative enface Ansicht.
Abb. 11c_ Postoperative enface Ansicht.
Abb. 11d_ Präoperative rechts schräg laterale Ansicht.
Abb. 11e_ Postoperative rechts schräg laterale Ansicht.
Abb. 11f_ Präoperative rechts laterale Ansicht.
Abb. 11g_ Postoperative rechts laterale Ansicht.

Abb. 11b Abb. 11d Abb. 11f Abb. 11c Abb. 11e Abb. 11g

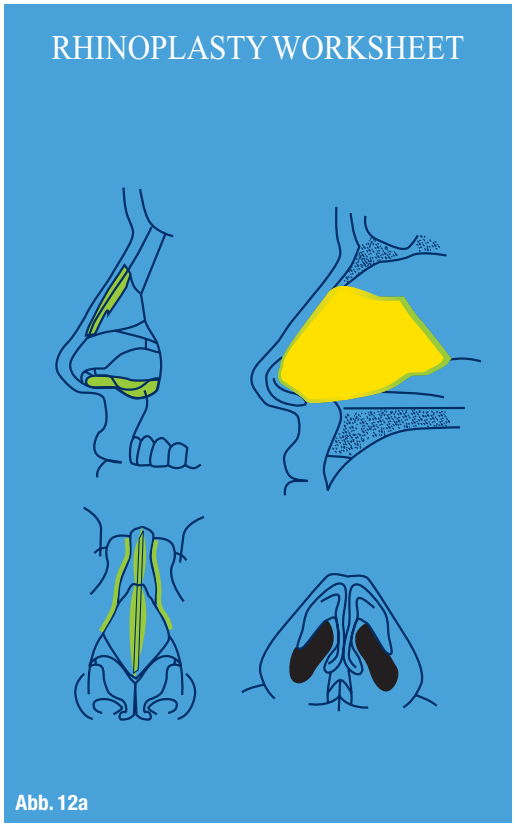

Abb. 12a

eine Nasenrückenreduktionsplastik durch eine beidseits lateral streifenförmige oder keilförmige Ostektomie der Nasenwand an.

_Nasenspitzenanhebung

Durch einen flachen Septumlabialwinkel bei langer Nase kann es zu einer Disharmonie der Gesichtsproportion kommen, die sich durch eine einfache Septumvorderrand-Reduktionsplastik korrigieren lässt. Entsprechend der Gesichtsprofilanalyse und Oberlippen-Columellarelation des Patienten wird über einen Hemitransfixationsschnitt die Septumvorderkante dargestellt (Abb. 7 und 8). Weist der Patient eine lange Oberlippenrelation bei langer Nase auf, lässt sich durch Resektion des Septumspitzenbereiches eine deutliche Konturverbesserung erzielen. Dabei ist darauf zu achten, dass die Resektion, die mit einem Skalpell in Höhe der Spina nasalis beginnt, nicht geradlinig durchgeführt wird, sondern, dass die Resektionslinien in Drittel eingeteilt werden sollten und das obere Drittel die Spitzenanhebung bewirkt. Auf diese Weise ist sicherzustellen, dass die unteren zwei Drittel tiefer liegen und die Nasenöffnung mehr horizontal ausgerichtet ist.

Abb. 12a–i_ Prä- und postoperative Ansicht nach Septorhinoplastik mit Nasenspitzenverkleinerung, Nasenrückenreduktion, Nasenverschmälerung und Nasenscheidewandbegradigung.
Abb. 12a_ Grafische Darstellung der vorgenommenen operativen Maßnahmen.
Abb. 12b_Präoperative enface Ansicht.
Abb. 12c_ Postoperative enface Ansicht.
Abb. 12d_ Präoperative caudal exzentrische Aufnahme; deutlich imponiert die Septumdeviation.
Abb. 12e_ Postoperative caudal exzentrische Aufnahme.
Abb. 12f_ Präoperative links schräg laterale Ansicht.
Abb. 12g_ Postoperative links schräg laterale Ansicht.
Abb. 12h_ Präoperative links laterale Ansicht.
Abb. 12i_ Postoperative links laterale Ansicht.

Abb. 12b

Abb. 12d

Abb. 12f

Abb. 12h

Abb. 12c

Abb. 12e

Abb. 12g

Abb. 12i

Abb. 13a–g_ Prä- und postoperative Ansicht nach Septorhinoplastik mit Nasenspitzenverkleinerung, Nasenrückenreduktion in Kombination mit einer autogenen Knorpelaugmentation im Nasenspitzenbereich und Nasenverschmälerung.
Abb. 13a_ Grafische Darstellung der vorgenommenen operativen Maßnahmen.

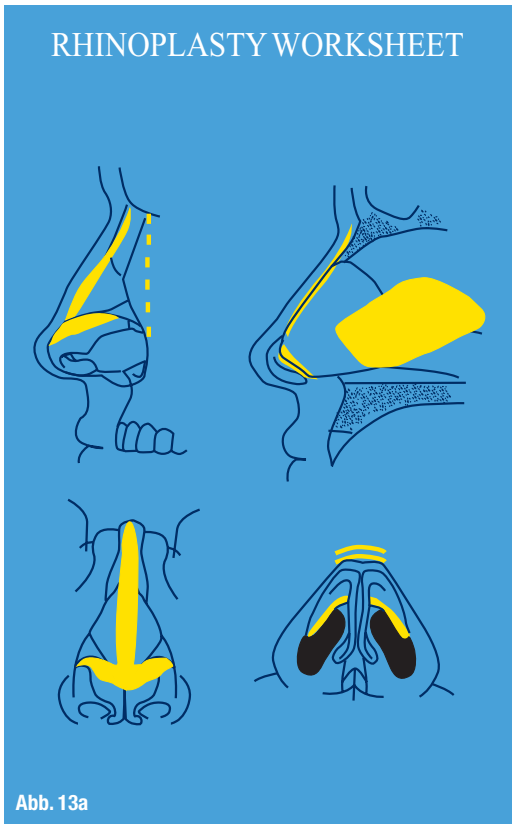

Abb. 13a

_Naseneingangsplastik

Kommt es im Rahmen der Spitzenkorrektur zur Dyskonfiguration der Nasenlöcher, dann kann eine Verschmälerung der Nasenbasis durch eine sichelförmige Resektion eines basalen Nasenflügelhautsegmentes vorgenommen werden. Dabei wird die basale Inzision in Höhe der Ansatzlinie der Nasenflügel angelegt. Die kraniale Inzision richtet sich nach dem Ausmaß der geplanten Verschmälerung und mündet an der Nasenflügelkante beginnend spitzwinkelig in die untere Inzision. Anschließend erfolgt nach Vorschlag von Peek die Querinzision hinter der Nasenflügelkante zur Schonung des vestibulären Integumentes. Es werden dabei nur der Nasenflügelrand und die „äußere Haut" durchtrennt, die vestibuläre Haut bleibt unversehrt. Anschließend wird die Haut lateral zum Nasenflügelrand hin reseziert. Es schließt sich die Reposition mit Einzelknopfnähten an.

_Nasenrückenreduktionsplastik

Zur Korrektur des knöchernen Nasenrückens lassen sich je nach Ausgangsbefund drei grundsätzlich verschiedene Verfahren differenzieren. Die Raspel-

Abb. 13b_ Präoperative enface Ansicht; klinisch imponiert die abgesunkene und verbreiterte Nasenspitze.
Abb. 13c_ Postoperative enface Ansicht.
Abb. 13d_ Präoperative rechts schräg laterale Ansicht.
Abb. 13e_ Postoperative rechts schräg laterale Ansicht.
Abb. 13f_ Präoperative rechts laterale Ansicht.
Abb. 13g_ Postoperative rechts laterale Ansicht nach Anhebung der Nasenspitze uind Abtragung des Höckers in Kombination mit einer autogenen Knorpelaugmentation im Nasenspitzenbereich.

Abb. 13b Abb. 13d Abb. 13f
Abb. 13c Abb. 13e Abb. 13g

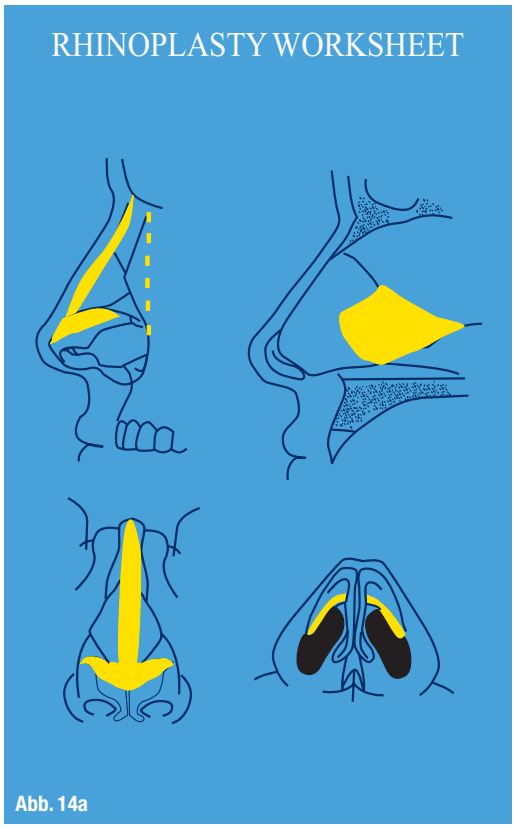

Abb. 14a

technik, die Meißeltechnik und die Ostektomie. All diesen von endonasal ausgeführten Methoden ist die subperiostale Weichgewebsablösung im Bereich des Nasenrückens gemeinsam.

Reduktionsplastik moderater Höckerbildungen

Über einen intrakartilaginären Zugang wird mit einer leicht gebogenen Schere im Bereich des Nasenrückens subperiostal die Haut bis zur Grenze der geplanten Höckerabtragung präpariert. Mit einer Raspel, die über einen intrakartilaginären Zugang in die Tasche eingeführt wird, wird mit Zug nach unten der knöcherne Höckeranteil abgeraspelt. Der Knorpel lässt sich damit nicht entfernen. Deshalb ist es zweckmäßig, den Septum- sowie die in den Dreiecksknorpel gebildeten Höcker scharf mit dem Skalpell abzutragen, um alle Strukturen auf ein gleiches horizontales Niveau zu bringen.

Dabei machen klinische Beobachtungen deutlich, dass die Mukosa auch im knorpeligen Bereich für gewöhnlich intakt bleibt und den Raum zwischen Seitenknorpel und Septum überbrückt. Von klinischer Bedeutung ist bei allen Nasenrückenreduktionsplastiken, ausreichend den Knorpelhöcker-

Abb. 14a–g_Prä- und postoperative Ansicht nach Septorhinoplastik mit Nasenrückenreduktion und Nasenverschmälerung.

Abb. 14a_ Grafische Darstellung der durchgeführten operativen Maßnahmen.

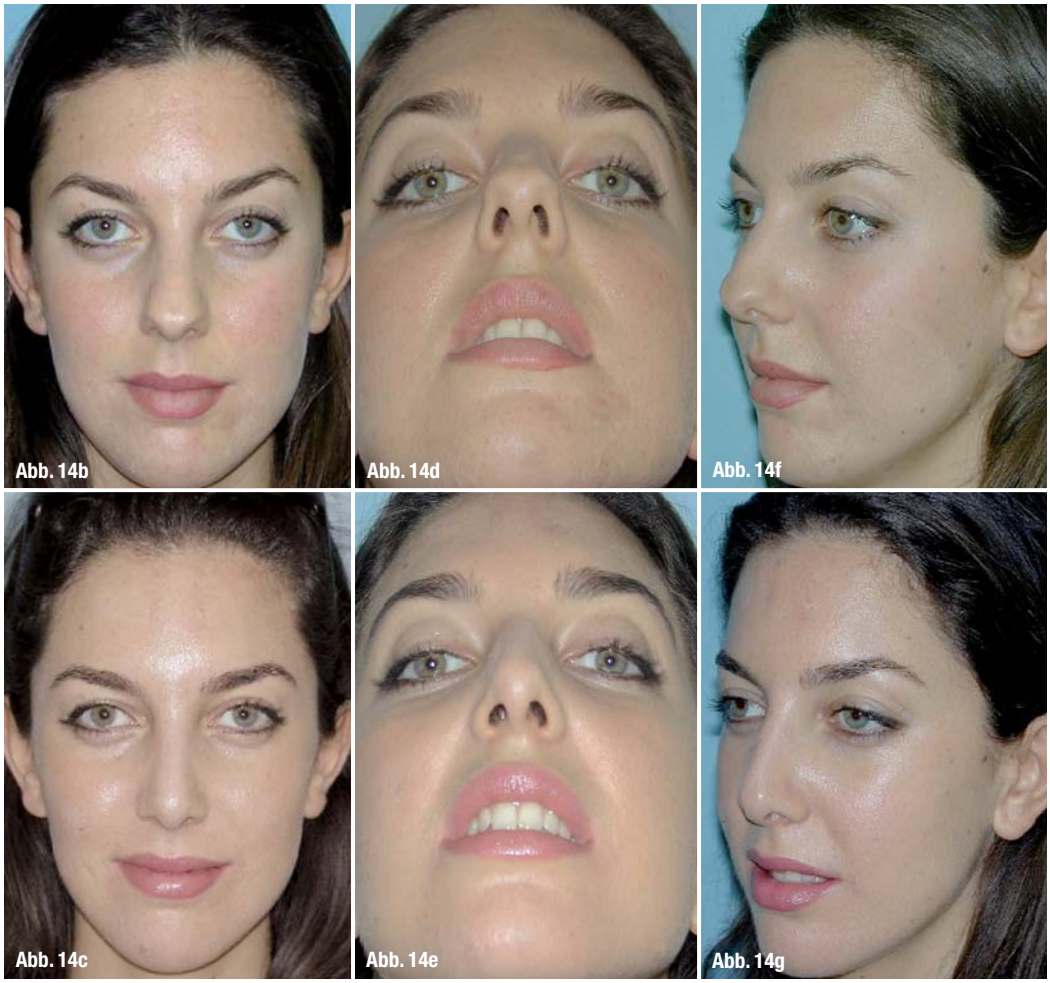

Abb. 14b_ Präoperative enface Ansicht; klinisch imponiert verbreiterte Nasenspitze (box Tipp).

Abb. 14c_ Postoperative enface Ansicht.

Abb. 14d_ Präoperative caudal exzentrische Aufnahme; deutlich ist die nahezu quadratische verformte Nasenspitze zu erkennen (box Tipp).

Abb. 14e_ Postoperative caudal exzentrische Aufnahme; die Nasenspitzenform wurde anatomisch gerecht neu geformt.

Abb. 14f_ Präoperative links schräg laterale Ansicht.

Abb. 14g_ Postoperative links schräg laterale Ansicht.

anteil zu reduzieren, um keine Disharmonie zwischen Nasenrücken und Nasenspitze zu erzeugen.

Reduktionsplastik ausgeprägter Höckerbildungen

Diese Formveränderungen bedürfen in der Regel die scharfe Höckerabtragung mit einem Osteotom oder mit einer Fräse im Bereich des Nasenrückens und oder die laterale streifenförmige Exzision der lateralen knöchernen Nasewand, sodass der Nasenrücken abgesenkt werden kann. Wie bei der Raspeltechnik wird zunächst die Haut über dem Nasenrücken unterminiert und eine Tasche präpariert. In die Tasche wird über einen intrakartilaginären Schnitt ein Aufrecht-Spekulum eingeführt und der knorpelige Höckeranteil unter Sicht scharf mit dem Skalpell reduziert. Die Inzision beginnt am Dreieckskknorpel und erfasst den kranialen Anteil der Nasenscheidewand. Ein Meißel wird eingeführt und streng in der horizontalen Ebene gehalten. Der verbliebene Knorpelanteil wird durchtrennt und der Höcker bis zur gewünschten Höhe abgetragen, bis das Osteotom unterhalb der Glabella aus dem Höcker wieder hervortritt. Der abgetragene Knochen wird in toto entfernt und die Kanten werden mit einer Raspel geglättet (Abb. 9). Durch die Abtragung des Nasenrückens kommt es fakultativ zur Eröffnung des Nasenrückens, dem sogenannten „open roof-Syndrom", das durch ergänzende paramediane Osteotomien in Kombination mit beidseitig lateralen Osteotomien mit anschließender Approximierung der lateralen knöchernen Nasenwände korrigiert wird. Dazu wird über eine endonasale Stichinzision im unteren Bereich der Apertura piriformis die laterale Osteotomie mit einem 4 mm schmalen Osteotom durchgeführt (Abb. 10). Sie erfolgt tief basal entlang einer auf der Haut markierten Linie in kranialer Richtung, biegt in Höhe der Interkanthallinie bogenförmig in die transversale Osteotomie über.

Entsprechend den Empfehlungen von Peek hat sich als Orientierungslinie für die transversale Osteotomie die Interkanthallinie bewährt, da der vergleichsweise grazile Knochen unterhalb der Glabellaregion auch bei inkompletter Osteotomie eine Verlagerung der lateral osteotomierten Nasenwände ermöglicht. Alternativ kann die laterale und transversale Osteotomie auch perkutan mit einem Meißel über eine Stichinzision durchgeführt werden.

Nach Abtragung von ausgeprägten Nasenhöckern kann es in einigen Fällen bei der kranialen Approximierung der lateralen Nasenwände, also des Nasenrückens, notwendig sein, den kleinen paramedianen zwischen Nasenseptum und Nasenbein verbliebenen Knochenanteil im Glabellabereich im Rahmen der paramedianen Osteotomien zu entfernen, um den Nasenrücken ästhetisch ansprechend ohne Ausbildung eines proximalen „open roof's" zu verschmälern.

Nach Durchführung aller genannten Osteotomien erfolgt die digitale Annäherung der lateralen Ossa nasalia. Durch Erhalt des endonasalen Periostes ist ein endonasales Abgleiten der lateralen Nasenwände in der Regel zu vermeiden.

Bei extremer Höckerbildung kann im Rahmen der Nasenprofilplastik eine paramediane Keilresektion der lateralen Nasenwände durchgeführt werden, wobei die Spitze der Exzision glabellawärts gerichtet ist. Allerdings bedarf es der gleichzeitigen Reduktion des Nasenseptums, sodass sich die Vorgehensweise besonders in Kombination mit einer Septumplastik zur Korrektur des Nasenschiefstandes bzw. Nasenseptumschiefstandes empfiehlt.

_Klinische Untersuchung

115 Patienten im Alter zwischen 22 und 54 Jahren (mittleres Alter 26,6 Jahre), bei denen keine Vorerkrankungen bestanden, unterzogen sich einer primären, geschlossenen Septorhinoplastik. Alle Patienten klagten über Veränderungen im Nasenspitzen- und Nasenrückenbereich bei Septumdeviation. Muschelhypertrophien lagen in 37 Fällen gleichzeitig vor. In Intubationsnarkose wurde unter perioperativer Antibiotikaprophylaxe eine endonasale Septorhinoplastik durchgeführt.

_Ergebnisse

Bei allen Patienten kam es postoperativ zu einer signifikanten klinisch sichtbaren Elevation und

Abb. 15_ Grafische Darstellung der funktionellen Ergebnisse nach endonasaler Septorhinoplastik.
Tabelle 1_ Subjektive Selbsteinstufung des postoperativen ästhetischen Rhinoplastik-Ergebnisses 12 Monate postoperativ durch den Patienten; n = 115.

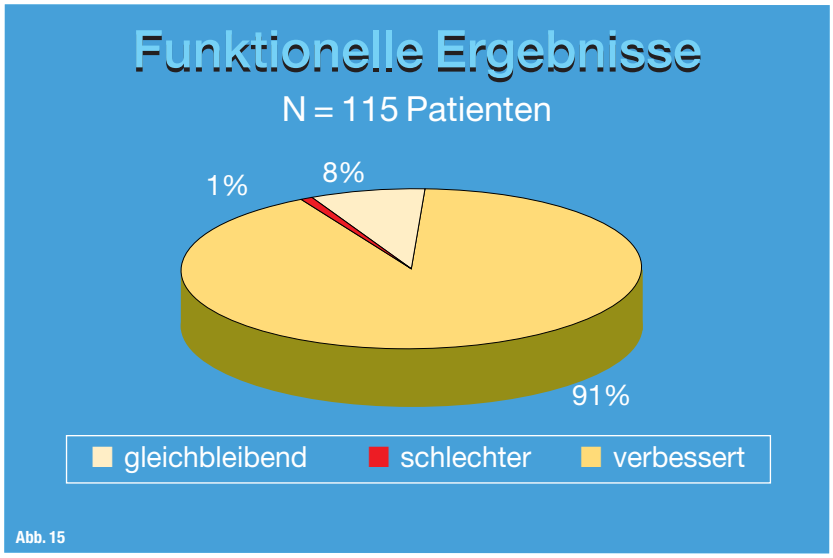

Ästhetisches Resultat	nicht zufrieden	zufrieden	sehr zufrieden
%	1,3 +/– 0,3	7,7 +/– 1,2	91,0 +/– 4,1

Verschmälerung der Nasenspitze (Abb. 11–14). Im Durchschnitt wurde eine Elevation der Nasenspitze um 1,8 mm +/–0,8 mm erzielt; der Nasenhöcker wurde um 3,2 mm +/–1,3 mm abgetragen. Die Wundheilung war regelrecht, sodass die Patienten nach einem zweitägigen stationären Aufenthalt entlassen werden konnten. 14 Tage postoperativ gingen die Patienten ihrer regelmäßigen Tätigkeit nach. Das ästhetische Ergebnis auf einer Skala 1 bis 10 (10 ist die höchste Bewertung) wurde von den Patienten in 91 % als sehr zufrieden (8 bis 10 Punkte auf der Skala), in 7,7 % der Fälle als zufrieden (7–8 Punkte auf der Skala) und in 1,3 % als befriedigend (4–6 Punkte) eingestuft (Tabelle 1). Die funktionellen Ergebnisse konnten in 91 % der Fälle ebenfalls verbessert werden (Abb. 15).

_Diskussion

Die offene Rhinoplastik nach der Beschreibung von Jakob Joseph war zu Beginn des 20. Jahrhunderts das häufigste verwendete Verfahren und wurde durch Gillies und Millard popularisiert. Zwar hatte Roe bereits Ende des 19. Jahrhunderts die endonasale Rhinoplastik inauguriert, dennoch gewann erst durch Aufricht, Forman und Safia die endonasale Septorhinoplastik wieder an Interesse und erwies sich auch bei sekundären Rhinoplastiken als durchaus erfolgreich, trotz der Tatsache, dass häufig autogene Knorpelaugmentationsplastiken oder formende Nahtplastiken erforderlich wurden.

Der Vorteil der endogenen gegenüber der offenen Rhinoplastik liegt unwidersprochen in der geringeren Weichgewebs-Dissektion, der dadurch erzielten Zeitersparnis, der nicht sichtbaren Narben und der schnelleren Rekonvaleszenz.

Der Nachteil besteht in den nicht direkt und vollständig sichtbaren endonasalen anatomischen Strukturen. Der Operateur ist in der Regel lediglich auf die Palpation, nicht wie bei der offenen Rhinoplastik, auf die direkte Sicht angewiesen. Die geschlossene Rhinoplastik stellt deshalb erhöhte Anforderungen an den Operateur und ist mit einer erhöhten Lernkurve verbunden und Bedarf einer präzisen Indikationsstellung, welche Verfahren sich optimal für eine geschlossene bzw. offene Rhinoplastik eignen. Zwar kann über bilaterale interkartilaginäre Inzisionen Nasenrücken, Nasendreiecksknorpel und die mittlere Nasenklappe erreicht werden, aber bei aufwendigen Nasenrückenrekonstruktionen mit augmentativen autogenen Knorpelersatzplastiken ist es äußerst schwierig, eine anatomisch gerechte Konfiguration zu erzielen. Einfacher sind daher die Flügelknorpelplastiken, die über eine interkartilaginäre Inzision oder den sogenannten delivery-Techniken dargestellt, plastisch anatomisch gerecht korrigiert werden können. Je nach Ausgangssituation und Ausgangsbefund der Nasenspitze können plastisch-ästhetische Formenangleichungen über eine transkartilaginäre Inzision oder zur besseren Übersicht bei geschlossenen endonasalen Verfahren der Flügelknorpel mit der Luxationsmethode erfolgen.

Nach eigenen Erfahrungen geht jedoch die extendierte Luxationsmethode mit einem erhöhten Risiko der Ausbildung postoperativer narbiger Verziehungen der Nasenspitze und damit einer Asymmetrie einher. Um diese Risiken zu reduzieren, empfehlt es sich deshalb, den weniger traumatisierenden, extrudierten inferioren Zugang medial des Flügelknorpelrandes zur Darstellung der Flügelknorpel zu wählen. Diese Inzision stellt eine Kombination aus transkartilaginären und Flügelknorpelrandschnitt dar. Während der laterale Flügelknorpel über einen transkartilaginären Zugang plastisch korrigiert werden kann, bleibt der anteriore Flügelknorpel unberührt.

Die endonasale Rhinoplastik ermöglicht die Korrektur des Nasenrückens und kleinere plastische Korrekturen in Bereich der Nasenspitze, wohingegen die offene Rhinoplastik komplexere Rekonstruktionen und sekundäre Rhinoplastiken mit autogenen Knorpeltransplantationen vorbehalten werden sollte, weil sie den Vorteil der besseren Übersicht bieten, einfachere Handhabungen von Knorpelplastiken ermöglichen, die das Ergebnis stabilisieren und sich für spezielle Nahttechniken anbieten, mit denen gezielt fein adjustierende Formungen des Knorpels möglich werden.

Offene Septorhinoplastiken

- Offene Septorhinoplastiken bieten den Vorteil der besseren Übersicht
- Pathologische Veränderungen sind effizienter zu behandeln
- Einfachere Handhabungen von Knorpelplastiken, die das Ergebnis stabilisieren
- spezielle Nahttechniken ermöglichen Formungen des Knorpels._

_Kontakt face

Professor Dr. Dr. med.
Johannes Franz Hönig
Facharzt Ästhetische und Plastische Chirurgie
Paracelsus Klinik Hannover
Oertzeweg 24
30851 Langenhagen/
Hannover
E-Mail: info@professor-hoenig.de
www.professor-hoenig.de