

# Gero-Prothetik hat große Zukunftschancen

| Univ.-Prof. Dr. Dr. Ingrid Grunert

Die Gero-Prothetik strebt die lebenslange Sicherung des oralen Komforts mit angemessenen Behandlungsmaßnahmen an. Sie hat viele Facetten und reicht vom anspruchsvollen älteren Patienten, der wenn möglich eine festsitzende Versorgung (eventuell mit Implantaten) anstrebt und bei dem auch ästhetische Gesichtspunkte immer wichtiger werden, über den Senior, der mit dem neuen Zahnersatz vor allem eine funktionelle Verbesserung erwartet, bis hin zum kranken und schließlich pflegebedürftigen Patienten. In diesem Beitrag sollen vor allem die Möglichkeiten der heutigen zahnärztlichen Prothetik beim älteren, nicht gravierend erkrankten Patienten erörtert werden.

Um den älteren Patienten entsprechend seiner individuellen Wünsche und Bedürfnisse versorgen zu können, bedarf es eines breiten zahnärztlichen Therapiespektrums, von prophylaktischen Maßnahmen über die konservierende Füllungstherapie und Endodontie bis hin zu allen Möglichkeiten prothetischer Versorgungen von festsitzend bis abnehmbar – konventionell wie auch implantatgestützt. Besonders wichtig ist die Etablierung eines entsprechenden Recalls, um die Zahngesundheit möglichst das gesamte Leben sicherstellen zu können.

Bei der Planung der Rehabilitation muss neben ästhetischen und funktionellen Gesichtspunkten, wie ausreichenden Stützzonen, auch die Hygienefähigkeit der prothetischen Versorgung bedacht werden. Da die manuelle Geschicklichkeit beim Älteren doch deutlich abnimmt, ist dieser Aspekt besonders wichtig. Außerdem muss auch ein nicht speziell geschultes Personal in den Heimen mit der Pflege des Zahnersatzes zurechtkommen können.

## Wünsche und Bedürfnisse von älteren Patienten

Langsam wird uns bewusst, dass eine der größten Herausforderungen der

westlichen Gesellschaft in den nächsten Jahrzehnten durch die demografische Entwicklung hervorgerufen wird. Es wird erwartet, dass im Jahr 2030 bereits jeder Dritte in Deutschland älter als 60 Jahre sein wird, gleichzeitig wird die Zahl der Kinder und Jugendlichen sowie jene der Erwerbstätigen abnehmen. Die Menschen werden aber nicht nur immer älter, sie werden auch, dank der zahnärztlichen Prophylaxe, immer länger eigene Zähne (wenn auch nicht vollständig) behalten. Außerdem steigt die Zahl jener älteren Menschen, die im höheren Lebensalter noch gesund, fit und aktiv sind, und die immer höhere Ansprüche (auch im Bereich der zahnärztlichen Versorgung) stellen. Sie verfügen häufig über die entsprechenden finanziellen Mittel, sich ihre Wünsche auch zu erfüllen.

Auf der anderen Seite gibt es vermehrt körperlich und geistig erkrankte Menschen, die häufig in Heimen leben und die ganz andere Bedürfnisse haben. Sie können sich oft nur mangelhaft infolge ihres insuffizienten Zahnersatzes ernähren. Zusätzliche Probleme bestehen durch ihr reduziertes Adaptationsvermögen, ihre verminderte manuelle Geschicklichkeit, die eine adäquate Pflege der Zähne und des Zahnersatzes erschweren, verschiedene allgemeiner-

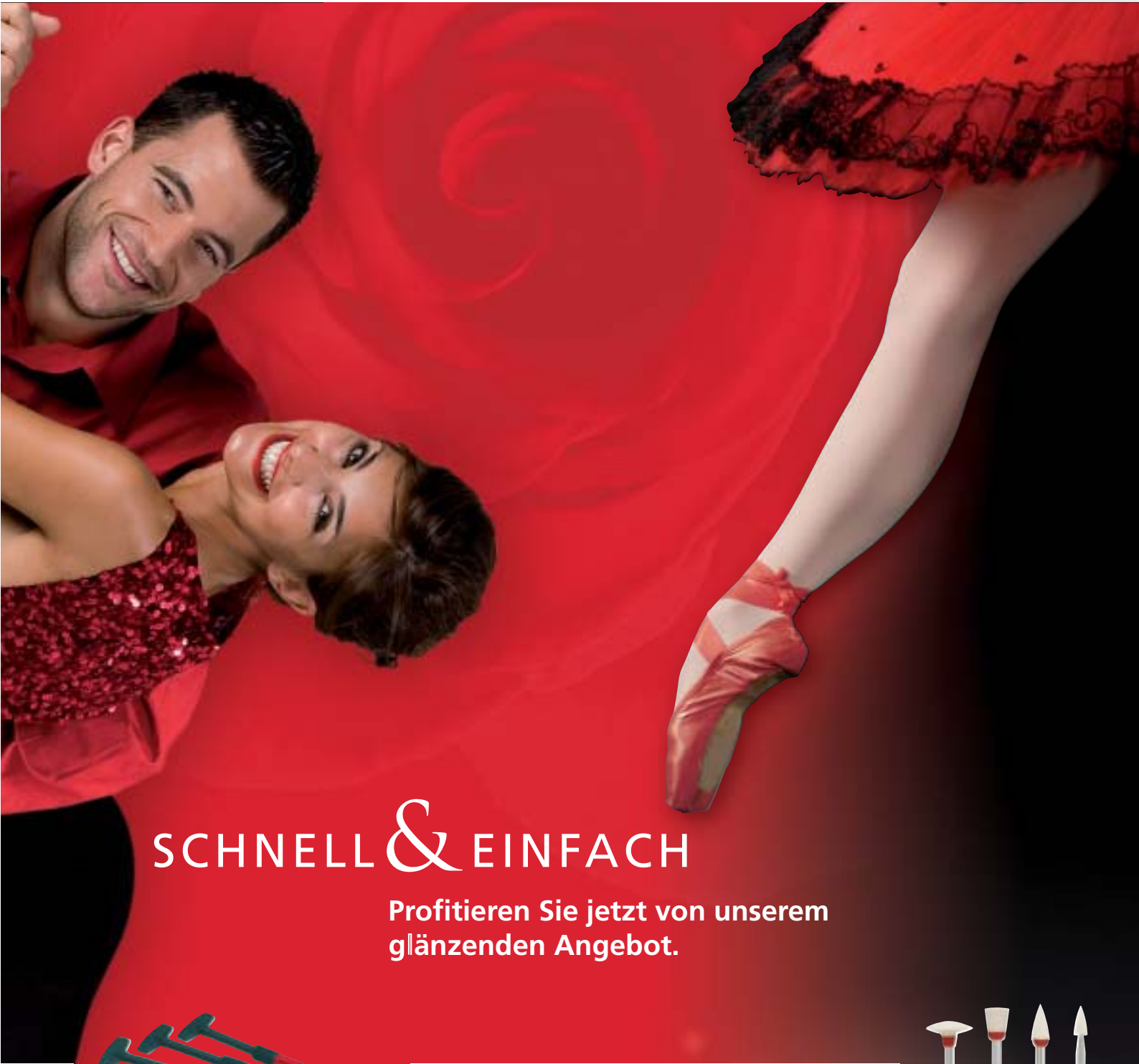dizinische und psychische Erkrankungen, die zahlreich therapiert werden und die meist fehlende regelmäßige Nachsorge (Grunert 2005). Das Anforderungsspektrum an die Zahnmedizin bei der Versorgung des älteren Patienten ist also ganz unterschiedlich, je nach dem körperlichen und geistigen Befinden sowie den Wünschen und Bedürfnissen des jeweiligen Individuums. Bei der zahnärztlichen Behandlung älterer Menschen müssen verschiedene Faktoren wie eine verminderte Adaptationskapazität, verminderte Belastbarkeit, verminderte manuelle Geschicklichkeit sowie reduzierte Speichelsekretion beachtet werden. Besonders die Schwerhörigkeit wird in ihren möglichen Auswirkungen unterschätzt. Welcher Behandler nimmt schon darauf Rücksicht, mit dem älteren Menschen ohne Mundschutz langsam, laut und deutlich zu sprechen? Viele ältere Menschen trauen sich nicht nachzufragen, wenn sie etwas nicht verstanden haben, und dies wird dann oft als mangelhafte Compliance des Patienten gesehen.

## Einteilung der Patienten der Gero-Prothetik entsprechend ihren Wünschen und Bedürfnissen (Grunert 2006):

- Der gesunde, anspruchsvolle Patient, bei dem die Ästhetik des Zahnersatz-

# Tetric EvoCeram® & OptraPol®

Next Generation



## SCHNELL & EINFACH

Profitieren Sie jetzt von unserem  
glänzenden Angebot.



[www.ivoclarvivadent.de](http://www.ivoclarvivadent.de)

Ivoclar Vivadent GmbH

Dr. Adolf-Schneider-Straße 2 | D-73479 Ellwangen | Tel.: +49 (0) 79 61 / 8 89-0 | Fax: +49 (0) 79 61 / 63 26 | [info@ivoclarvivadent.de](mailto:info@ivoclarvivadent.de)

**ivoclar**  
**vivadent**  
passion vision innovation

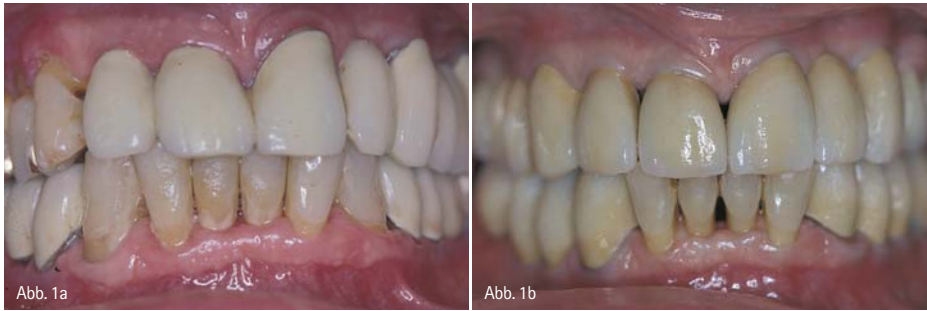

Abb. 1a und 1b: 78-jähriger Patient mit seiner alten Versorgung sowie nach parodontaler Vorbehandlung und festsitzender Neuversorgung.

zes sehr wichtig ist. Für diese Patienten ist es auch wichtig, dass sie, wenn möglich, festsitzend versorgt werden. Die Kosten des Zahnersatzes spielen meist keine entscheidende Rolle.

- Der gesunde ältere Patient, bei dem die Verbesserung der Funktion im Vordergrund steht.
- Der ältere Patient mit geringeren finanziellen Möglichkeiten.
- Der Risikopatient aus allgemeinmedizinischer Sicht.
- Der psychisch erkrankte und/oder depressive ältere Patient.
- Der pflegebedürftige Patient.

### Zahnersatz-Planung beim älteren Patienten

Bei jeder prothetischen Versorgung wird versucht, sowohl die Funktion als auch die Ästhetik möglichst optimal zu gestalten. Dies kann sowohl mit festsitzenden als auch abnehmbaren Zahnersatz erreicht werden. Oberstes Ziel in der Gero-Prothetik sollte die lebenslange Sicherung des oralen Komforts mit angemessenen Behandlungsmaßnahmen sein.

Um gesunde parodontale oder periimplantäre Verhältnisse zu gewährleisten, ist nach entsprechender Vorbehandlung die Konstruktion des Zahnersatzes so zu wählen, dass der Patient oder das Pflegepersonal mit der Pflege der Zähne bzw. des Zahnersatzes nicht überfordert sind. Insbesondere können komplexe festsitzende implantatgestützte Versorgungen, die bei jüngeren Patienten eingesetzt wurden, in höheren Lebensalter aus hygienischen Gründen zu einem großen Problem werden.

Wichtig ist auch, dass schon bei der Planung des Zahnersatzes die manuelle Geschicklichkeit des Patienten berücksichtigt wird, z.B. bei Riegelkonstruk-

tionen. Man muss ebenso bedenken, dass die Geschicklichkeit mit zunehmendem Alter abnimmt. Die Konstruktion sollte so gewählt werden, dass später auch ein nicht speziell geschultes Pflegepersonal mit der Handhabung des Zahnersatzes zurechtkommen kann. Weiters sollte prospektiv geplant werden. Falls ein Pfeilerzahn im Laufe der Jahre nicht mehr zu erhalten wäre, sollte ein Umbau der Versorgung ohne größeren Aufwand möglich sein.

### Prothetische Maßnahmen beim älteren Patienten

Die prothetischen Maßnahmen beim älteren Patienten zeigen sämtliche Möglichkeiten der festsitzenden wie auch abnehmbaren Prothetik, wobei der Ersatz fehlender Zähne durch Implantate auch in der Gero-Prothetik immer wichtiger wird, einerseits um herausnehmbaren Zahnersatz zu vermeiden und andererseits um herausnehmbaren Zahnersatz sicher verankern zu können.

Allgemein gilt, je jünger der Patient ist und je mehr gesunde Pfeilerzähne vorhanden sind, umso eher wird ein festsitzender Zahnersatz angestrebt (Abb. 1a und 1b). Auf der anderen Seite entscheidet man sich um so eher für einen herausnehmbaren Zahnersatz, je mehr Zähne bereits fehlen und je stärker ihr parodontaler Abbau ist, der eine festsitzende Versorgung zu riskant erscheinen lässt. Mithilfe von Implantaten als zusätzliche Pfeiler kann aber auch ein stark reduziertes Lückengebiss festsitzend versorgt werden. Die Entscheidung, ob eine festsitzende Versorgung machbar ist oder nicht, wird daher auch vermehrt von den zu erwartenden Kosten, aber auch vom Alter des Patienten beeinflusst.

### Implantatgestützte Versorgung beim älteren Patienten

Implantate haben sich seit Jahrzehnten bei der Behandlung älterer Patienten bewährt und vielen Patienten kann mit einem implantatgestützten Zahnersatz neue Lebensqualität gegeben werden. Neben den zahnlosen Patienten, die konventionell nicht zufriedenstellend versorgt werden können, werden Implantate auch vermehrt an strategisch wichtigen Positionen platziert, um die Prognose des Zahnersatzes zu verbessern (Spiekermann 1994). Außerdem wünschen sich viele Patienten eine implantatgestützte Brückenversorgung statt herausnehmbaren Teilprothesen. Es gibt zur Versorgung des zahnlosen Unterkiefers mit Implantaten verschiedene Konzepte für den älteren Patienten, vom einfachen Kugelkopfpfattachment oder Locator, über diverse Stegkonstruktionen (Abb. 2c und 2d) bis hin zum festsitzenden Zahnersatz. Neben finanziellen Überlegungen sollte aber immer auch die Möglichkeit der Reinigung des implantatgestützten Zahnersatzes bedacht werden. Daher ist im Allgemeinen beim älteren Patienten der Versorgung mit Hybridprothesen der Vorzug zu geben.

### Herausnehmbarer Zahnersatz

Ist ein festsitzender Zahnersatz wegen reduzierter Pfeilerzahl nicht mehr machbar, gibt es unterschiedliche Möglichkeiten der konventionellen prothetischen Versorgung auch ohne zusätzliche Implantatpfeiler (Marxkors 2007), von der einfachen Modellgussprothese (Abb. 2a und 2b), über Geschiebeverankerungen bis zur klammerlosen Verankerung mithilfe der bewährten Doppelkronentechnik.

Hier gilt allgemein, dass die Prognose des herausnehmbaren Zahnersatzes umso besser wird, je einfacher die Konstruktion gestaltet ist und je leichter sich die verbliebenen Zähne pflegen lassen. Derart konstruiert, ist die Überlebensrate von einfachen Modellgussprothesen mit 50 Prozent nach zehn Jahren nicht so schlecht (Kerschbaum 2003) und durchaus vergleichbar mit „hochwertigeren“ Lösungen.

In den letzten Jahren hat sich die Doppelkronentechnik mit Galvanosekundärteilen (Weigl 1994) als eine sehr

gute prothetische Versorgungsart, sowohl auf natürlichen Pfeilern als auch auf Implantaten sowie auch in gemischten Formen bewährt. Durch Verklebung der Sekundärteile mit dem Tertiärgerüst im Mund des Patienten, nach dem definitiven Einsetzen der Primärkronen, bekommt man einerseits einen idealen Halt der Prothese, gewährleistet durch die hohe Präzision zwischen der Primärkrone und dem Galvano-sekundärteil. Andererseits ist die Handhabung für den Patienten sehr einfach, da die Retention durch adhäsive Kräfte und nicht durch Friktion zustande kommt (Abb. 3a–c).

Neben den Möglichkeiten, die implantatverankerte Hybridprothesen bieten (Grunert und Norer 2001), sollte man speziell bei älteren, nicht mehr gesunden Patienten auf die Verankerungsmöglichkeit des herausnehmbaren Zahnersatzes auf Wurzelkappen nicht vergessen. Mit unterschiedlich gestalteten Retentionselementen kann mit einfachen prothetischen Maßnahmen

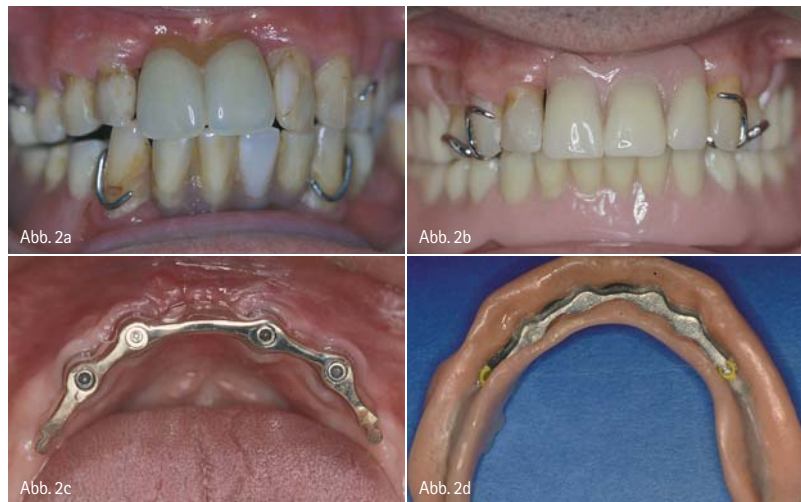

Abb. 2a: Insuffiziente Ausgangssituation bei einem 75-jährigen Patienten mit zahlreich fehlenden Zähnen. – Abb. 2b: Zustand am Behandlungsende mit einer Modellgussprothese im Oberkiefer und einer implantatgestützten Hybridprothese im Unterkiefer. – Abb. 2c: Gefräster Steg auf vier interforaminalen Implantaten. – Abb. 2d: Hybridprothese mit Metallmatrize und Variosoft-Geschieben von bredent.

der Prothesenhalt verbessert und die Adaptation an den Zahnersatz erleichtert werden, auch wenn sich die Restzähne nicht an idealen Positionen befinden (Abb. 4a–c). Man sollte daher nicht vorschnell verbliebene Restzähne,

insbesondere im Unterkiefer, extrahieren. Durch das Reduzieren der Zähne auf Gingivaniveau bessert sich das Kronen-Wurzel-Verhältnis derart, dass auch Zähne mit parodontalen Abbau in vielen Fällen sinnvoll versorgbar sind.

ANZEIGE

# Sie haben Standards. Wir auch!

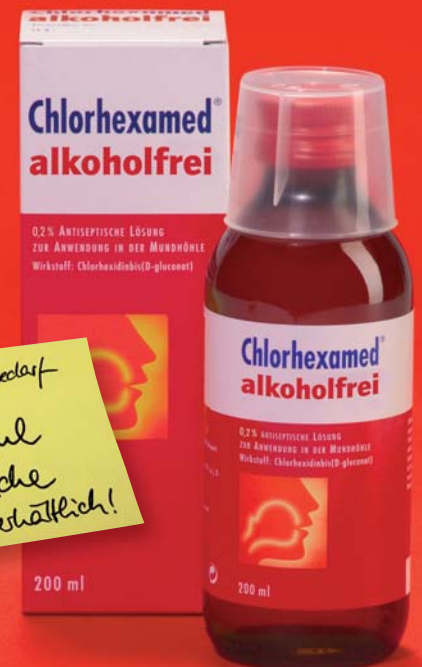## Chlorhexamed® alkoholfrei

- Zugelassenes Arzneimittel
- 0,2 % Chlorhexidindigluconat
- Äquivalente klinische Wirksamkeit gegenüber unserem Gold-Standard Chlorhexamed® FORTE 0,2 %, belegt in einer klinischen Studie bei Prof. Schlagenhaut, Universität Würzburg<sup>1</sup>

## Vertrauen Sie Chlorhexamed®!

Bekämpft schnell die Entzündungsursachen im ganzen Mundraum.

*Für Ihren Praxisbedarf auch als 600 ml Großflasche erhältlich!*



<sup>1</sup> Klinische 4-Tages-Plaque-Aufwuchs-Studie an der Universität Würzburg durch die Gruppe von Prof. Dr. Ulrich Schlagenhaut (Veithelmann S, Mangold S, Beck P, Lemkamp V, Schmid F-G, Schlagenhaut U. Hemmung des Plaquewiederbewuchses auf Zähnen durch die Chlorhexamed® alkoholfrei Mundspüllösung. Parodontologie 2008; 19 (3): 326).

**Chlorhexamed® alkoholfrei. Wirkstoff:** Chlorhexidinbis(D-gluconat). **Zusammensetzung:** 100 ml Lösung enthalten 0,2 g Chlorhexidinbis(D-gluconat) sowie Pfefferminzaroma, Macrogolglycerolhydroxystearat (Ph. Eur.), Glycerol, Sorbitol-Lösung 70% (nicht kristallisierend) (Ph. Eur.), gereinigtes Wasser. **Anwendungsgebiete:** Chlorhexamed® alkoholfrei wird angewendet zur vorübergehenden unterstützenden Behandlung bei Zahnfleischentzündungen (Gingivitis) und nach parodontalchirurgischen Eingriffen. **Gegenanzeigen:** Chlorhexamed® alkoholfrei darf bei schlecht durchblutetem Gewebe und Patienten mit Überempfindlichkeitsreaktionen gegenüber Chlorhexidinbis(D-gluconat) oder einem der sonstigen Bestandteile des Präparates nicht angewendet werden. Bei erosiv-desquamativen Veränderungen der Mundschleimhaut, bei Wunden und Ulzerationen sollte Chlorhexamed® alkoholfrei nicht angewendet werden. **Nebenwirkungen:** Selten treten Überempfindlichkeitsreaktionen gegen Chlorhexidin auf. In Einzelfällen wurden auch schwerwiegende allergische Reaktionen nach lokaler Anwendung von Chlorhexidin beschrieben. In Einzelfällen treten reversible desquamative Veränderungen der Mukosa (bestimmte Mundschleimhautveränderungen) und eine reversible Parotis-(Ohrspeicheldrüsen) schwellung auf. Bei Beginn der Behandlung kann ein brennendes Gefühl auf der Zunge auftreten. Es können eine Beeinträchtigung des Geschmackempfindens und ein Taubheitsgefühl der Zunge auftreten. Diese Erscheinungen sind nach Beendigung der Anwendung von Chlorhexamed® alkoholfrei reversibel. Verfärbungen der Zahnhartgewebe, von Restaurationen (dies sind u. a. Füllungen) und der Zungenpapillen (Resultat ist die so genannte Haarzunge) können auftreten. Diese Erscheinungen sind ebenfalls reversibel, und zum Teil kann ihnen durch sachgemäße Anwendung entsprechend der Dosierungsanleitung vorgebeugt werden. Bei Vollprothesen empfiehlt sich ein Spezialreiniger. **Pharmazeutisches Unternehmen:** GlaxoSmithKline Consumer Healthcare GmbH & Co. KG, D-77815 Bühl

**Chlorhexamed®  
alkoholfrei**

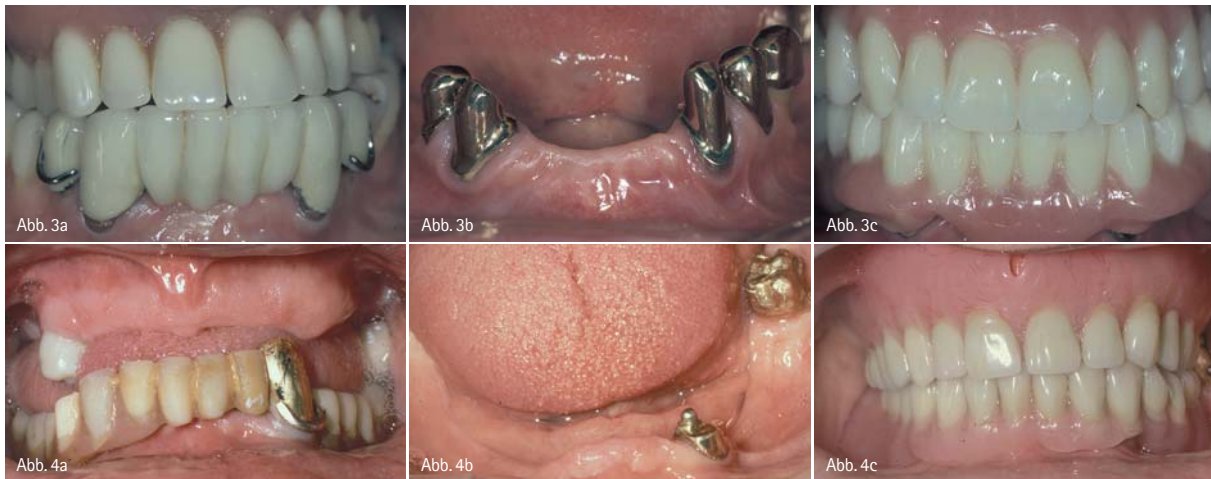


Abb. 3a: Aus ästhetischer und funktioneller Sicht insuffiziente Ausgangssituation bei einer 65-jährigen Patientin. – Abb. 3b: Versorgung im Unterkiefer mittels Doppelkronentechnologie. – Abb. 3c: Patientin am Behandlungsende. – Abb. 4a: Stark reduziertes Lückengebiss eines 85-jährigen Patienten. – Abb. 4b: Die vorhandenen Zähne im Unterkiefer werden neu versorgt. – Abb. 4c: Zustand am Behandlungsende.

Falls keine zusätzlichen Pfeiler (natürliche oder Implantate) vorhanden sind, stellt die Totalprothetik die letzte prothetische Maßnahme dar, um all das, was verloren gegangen ist, nämlich Zähne mitsamt dem Alveolarfortsatz, zu ersetzen (Abb. 5). Je mehr Knochen bereits resorbiert ist, umso wichtiger ist es, die Zähne in das muskuläre Gleichgewicht, in die neutrale Zone zwischen der Wangenmuskulatur einerseits und der Zunge andererseits zu positionieren (Grunert und Crepez 2003). Besonders wichtig ist es auch, da die Menschen ja immer älter werden, den bestehenden Alveolarfortsatz weitestgehend vor weiteren starken Resorptionen durch eine exakte Okklusion und Artikulation sowie regelmäßige Nachsorge zu schützen.

Generell muss man sagen, dass die konventionelle Totalprothetik zunehmend schwieriger und anspruchsvoller wird. Die Menschen verlieren meist erst im höheren Lebensalter vollständig ihre Zähne und werden das erste Mal in einem Alter mit bereits verminderter

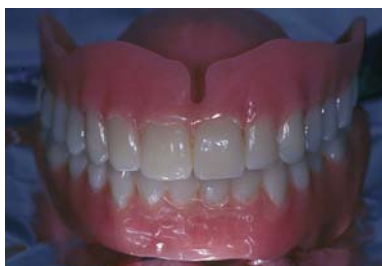

Abb. 5: Auch die konventionelle Totalprothetik ist nach wie vor beim älteren Menschen eine häufige Versorgungsart.

Adaptationskapazität mit herausnehmbaren Zahnersatz konfrontiert. Zusätzlich besteht oft ein starker Schwund der Alveolarfortsätze, einerseits da die Zähne im Alter meist durch starke parodontale Erkrankungen verloren gehen und andererseits kommt es durch insuffiziente Teilprothesen zu einer zunehmenden Zerstörung des Prothesenlagers, was nach Verlust der Ankerzähne einen ausreichenden Prothesenhalt erschwert. Nur mit großer Geduld und prothetischen Können des Behandlers können auch schwierigste Situationen mit einem funktionierenden Zahnersatz versorgt werden.

Doch nicht immer müssen neue Totalprothesen angefertigt werden. Wenn der Totalprothesenpatient schon sehr alt ist und die schon lange getragenen Prothesen einer funktionellen Verbesserung bedürfen, ist es oft besser, die vorhandenen Prothesen zu unterfüttern und die Okklusion durch Remontage zu verbessern, als neuen Zahnersatz herzustellen, an den sich der Patient gar nicht mehr gewöhnen kann. Leider geht das Wissen und Können und auch das Interesse an der Totalprothetik zunehmend verloren (Grunert 2010). Für mich sehr erstaunlich ist, dass die konventionelle Totalprothetik in einem sonst sehr guten neuen Lehrbuch über Gero-Stomatologie (Müller und Nitschke 2010) nicht einmal als Fußnote erwähnt wird.

#### Schlussfolgerungen

Die Menschen werden immer älter, und trotz besserer Zahnprophylaxe bleibt

insgesamt der Zahnverlust fast gleich, auch wenn der Zahnverlust für das jeweilige Individuum erst im höheren Lebensalter erfolgt, womit für die Zukunft sogar ein höherer Prothetikbedarf erwartet wird (Kerschbaum 2003). Damit wird die Gero-Prothetik in der Zukunft eines der wichtigsten Arbeitsbereiche in der zahnärztlichen Praxis, was aber vielen Kollegen noch nicht bewusst ist.

Es gibt sehr viele unterschiedliche Therapiemöglichkeiten beim älteren Patienten, von feststehend bis zu den unterschiedlichen Arten des abnehmbaren Zahnersatzes. Das Behandlungsziel sollte immer die individuell beste Versorgung beim jeweiligen Patienten sein, welche die bestehenden Wünsche und Vorstellungen berücksichtigen muss.

### ZWP online

Die Literaturliste zu diesem Beitrag finden Sie unter [www.zwp-online.info/fachgebiete/implantologie](http://www.zwp-online.info/fachgebiete/implantologie)

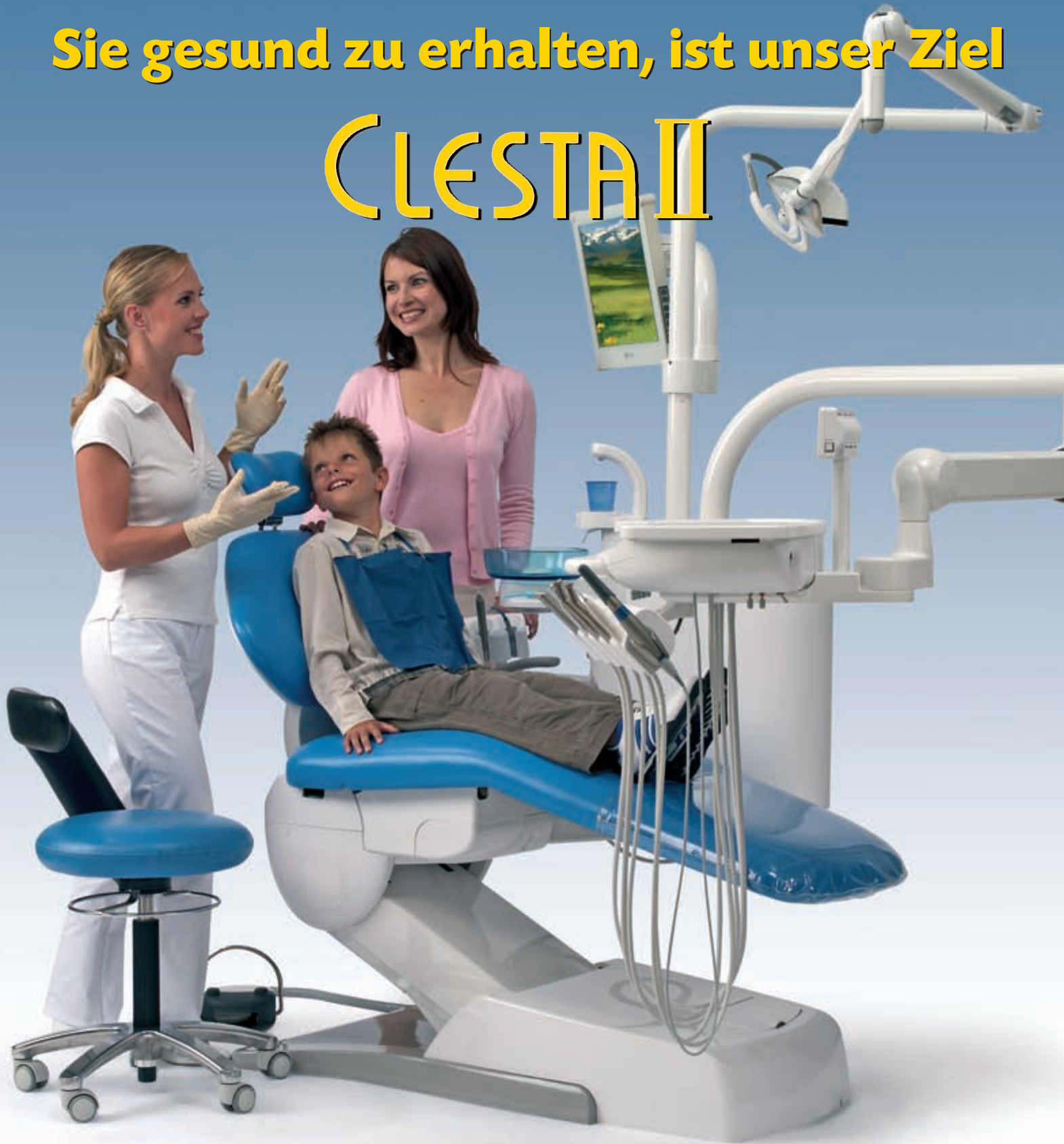## autorin.

Univ.-Prof. Dr. Dr. Ingrid Grunert

Medizinische Universität Innsbruck  
Department  
Zahn-, Mund- und Kieferheilkunde und  
Mund-, Kiefer- und Gesichtschirurgie  
Medizinzentrum Anichstraße 35  
6020 Innsbruck, Österreich  
E-Mail: [Ingrid.Grunert@i-med.ac.at](mailto:Ingrid.Grunert@i-med.ac.at)

Sie gesund zu erhalten, ist unser Ziel

# CLESTA II



## Besuchen Sie uns auf den Fachdental in:

Leipzig	17. – 18.09.2010	Halle 5	Stand 114
Düsseldorf	01. – 02.10.2010	Halle 8A	Stand I18
München	16.10.2010	Halle A6	Stand D42
Stuttgart	29. – 30.10.2010	Halle 4	Stand 4F41
Frankfurt	12. – 13.11.2010	Halle 5.0	Stand D18

## CLESTA II Holder, ab € 21.400,00\*

\* ohne MwSt.

Warum entscheiden sich jedes Jahr über 17.000 Zahnärzte weltweit für einen Belmont-Behandlungsplatz?

Partner von:



**Belmont**  
TAKARA COMPANY EUROPE GMBH

Berner Straße 18 · 60437 Frankfurt am Main  
Tel. +49 (0) 69 50 68 78-0 · Fax +49 (0) 69 50 68 78-20  
E-Mail: [info@takara-belmont.de](mailto:info@takara-belmont.de) · Internet: [www.takara-belmont.de](http://www.takara-belmont.de)