Keramikimplantate gelten heutzutage als Alternative zu traditionellen Titanimplantaten.[1] Mehr noch, sie sind den Titanimplantaten in puncto Biokompatibilität, Weichgewebseinheilung und Ästhetik gar überlegen.[2,3] Zwar gibt es auch zweiteilige Zirkonimplantate auf dem Markt, allerdings können bislang keine fundierten Aussagen über deren langfristigen Erfolg getroffen werden.[4,5] Dagegen konnten allerdings mit einteiligen Zirkonimplantaten in der Vergangenheit zufriedenstellende Resultate erzielt werden.[6,7] Es ist jedoch auch so, dass das einteilige Design mit signifikanten Herausforderungen sowohl für Kliniker als auch Patienten verbunden ist – vor allem während der Einheilphase.

Prof. Yung-Tsung Hsu
[Infos zum Autor]

Literatur

Sofortversorgung von einteiligen Implantaten

Technik zur Herstellung von Interimsprothesen

Dr. Kazuhiko Okamoto, Prof. Shuji Ohkawa, Dr. David Ashley, Prof. Yung-Tsung Hsu

Für Kliniker liegt eine Herausforderung unter anderem darin, dass Implantate okklusalen Kräften ausgesetzt sein können, noch bevor sich diese osseointegriert haben. Dies birgt das Risiko von Implantatversagen, wenn die einwirkenden Kräfte zu groß werden oder wenn die Primärstabilität des Implantats zum Zeitpunkt des Eingriffs nicht ideal war.[8] Dagegen haben Patienten natürlich eher Sorgen, was die langfristige Ästhetik der Restauration sowie deren Funktion während der Einheilphase betrifft. Wenn die Initialstabilität zum Zeitpunkt der Implantatsetzung allerdings ideal ist und genügend angrenzende Zähne vorhanden sind, um große Krafteinwirkungen auf das neue Implantat abzufangen, dann ist die Sofortversorgung mit einer Übergangsrestauration auf dem Implantat denkbar.[9,10] Wenn Implantate vereinzelt, verstreut oder wenn mehrere simultan gesetzt werden sollen, dann muss von einer Sofortbelastung abgesehen werden, um eine bessere Knochen- und Weichgewebseinheilung zu gewährleisten. Dies gilt auch im Falle einer distalen Extension.

Bei zweiteiligen Designs können die Implantate zunächst zugenäht und erst dann wieder freigelegt werden, sobald die erfolgreiche Osseointegration erreicht wurde. Bei einem einteiligen Implantat sollte eine Prothese angeboten werden, die dem Patienten während der Einheilung Ästhetik und Funktionalität gleichermaßen verspricht. Darüber hinaus sollte eine solche Prothese dem Implantat genügend Schutz vor okklusalen Kräften während der Einheilphase mit dem Knochen bieten. Für solche Fälle stellt eine herausnehmbare Interimsprothese eine sinnvolle Alternative dar. Eine solche ist im Vergleich zu einer festen Interimsprothese für den Patienten zwar oft nicht ganz so komfortabel und stabil, allerdings genügt sie den vorangegangenen Anforderungen und kann einfach eingestellt und zur Reinigung vom Patienten selbst aus dem Mund genommen werden. Die Herstellung einer herausnehmbaren Interimsprothese auf einteiligen Implantaten weicht allerdings von der konventionellen Herstellungsweise ab. Der Ersatz von fehlenden Zähnen muss den Anforderungen an natürliche, traditionelle Zahn-Arrangements im Mund entsprechen. Darüber hinaus sollte jedweder Kontakt mit den Implantaten vermieden werden, um diese vor Belastungen zu schützen, bevor sie erfolgreich mit dem Knochen eingeheilt sind. In diesem Zusammenhang ist ein Spalt zwischen der Oberfläche der herausnehmbaren Interimsprothese und dem Implantat unerlässlich. Die Prothese sollte in einer möglichst kurzen Zeit hergestellt werden; idealerweise noch in der Praxis, direkt im Anschluss an den chirurgischen Eingriff. Im Folgenden wird eine Technik zur Herstellung von herausnehmbaren Interimsprothesen auf einteiligen Zirkonimplantaten anhand eines klinischen Falls vorgestellt.

Abb. 1: Klinische Ausgangssituation. – **Abb. 2:** Okklusaler Blick auf den Oberkiefer. – **Abb. 3:** Okklusaler Blick auf den Unterkiefer. – **Abb. 4:** Oberkiefer mit herausnehmbarer Teilprothese.

Fallbeschreibung

Eine 65 Jahre alte Patientin stellte sich in der Praxis vor. Sie hatte einen frakturierten Zahn unter einer mit Metall konstruierten partiellen Prothese und wollte sich über eine Implantatbehandlung informieren. Sie klagte darüber, dass sich die Zähne, die in der Vergangenheit mit den Haken der Prothese in Kontakt gekommen waren, gelockert hatten und extrahiert werden mussten, und nun wollte sie Maßnahmen ergreifen, die totale Zahnlosigkeit zu verhindern. Eine intraorale Untersuchung zeigte einen noch vorhandenen zweiten Prämolaren im rechten Oberkiefer sowie einen noch vorhandenen Prämolaren links. Weiterhin wurde eine festsitzende metallkeramische Dentalprothese festgestellt, mit den rechten äußeren und mittleren Schneidezähnen sowie dem linken Eckzahn als Abutment, welche als Ersatz für den fehlenden linken mittleren und den lateralen Schneidezahn dienten (Abb. 1–6). Die Patientin lehnte eine Behandlung am unteren Kieferbogen ab, gleichwohl dort mehrere Zähne fehlten. Nach Auswertung der präoperativen Röntgenaufnahmen und einem Gespräch mit der Patientin wurde entschieden, die Wurzel des nicht zu rettenden Eckzahns zu entfernen und Sofortversorgungen an den zahnlosen Stellen und der Extraktionsstelle mittels Zirkonimplantaten durchzuführen. Es wurde ein Abdruck mit der im Mund platzierten herausnehmbaren Zahnprothese erstellt. Der Abformlöffel hatte zwei Löcher, um die partielle Prothese während der Abformung zu stabilisieren.[11] Die partielle Prothese wurde dann aus dem Abdruck herausgenommen und das Abformmaterial mit Scheren beschnitten, um die dünnen und nicht unterstützenden Stellen zu entfernen (Abb. 7). Der Abdruck wurde mit einem Dentalgips des Typ 4 (Silky-Rock, Whip Mix Corp.) gegossen und eine vakuumgeformte Matrix aus einem durchsichtigen syn-

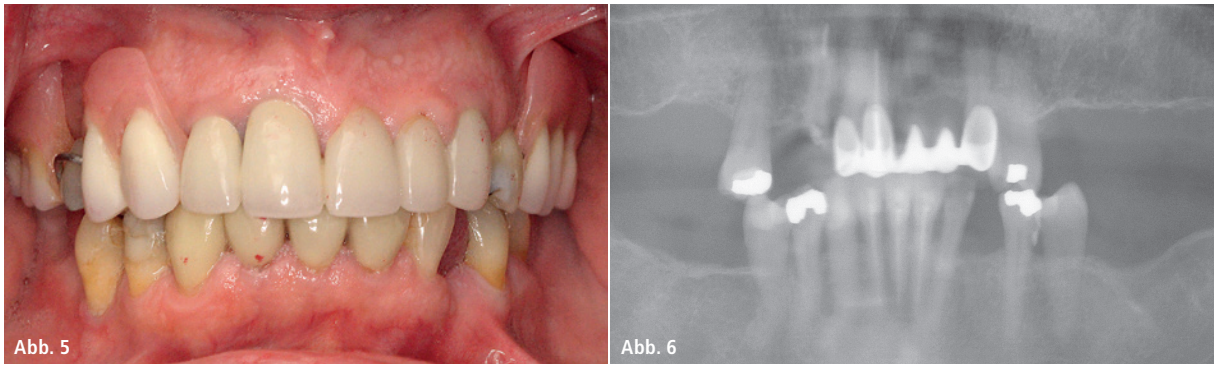

Abb. 5: Frontaler Blick auf die positionierte Teilprothese. – **Abb. 6:** Präoperative panoramische Röntgenaufnahme.

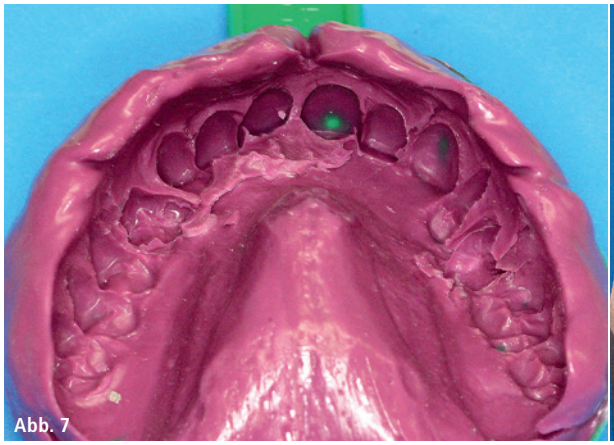
Abb. 7

Abb. 8

Abb. 7: Abformung des Oberkiefers mit positionierter Teilprothese. – **Abb. 8:** Vakuumgeformte Matrix auf dem Guss.

thetischen Material (Thermoforming-Material 0.020", Henry Schein; Abb. 8) hergestellt.

Nachdem der Patientin Lidocain (2 Prozent) und Epinephrin (1:100.000) als lokale Infiltration verabreicht worden waren, wurde die noch vorhandene Wurzel des Eckzahns gezogen. Die Zirkonimplantate wurden im Rahmen einer Lappenoperation und unter Verwendung eines Chirurgie-Kits, welches vom Hersteller bereitgestellt worden war (ZiBone, COHO), gesetzt: Eines für den ersten rechten Backenzahn (5,0 x 11,5 mm Durchmesser), eines für den zweiten Prämolar (4,0 x 11,5 mm Durchmesser), eines für den Eckzahn (4,0 x 13,5 mm Durchmesser), eines für den linken zweiten Prämolar (4,0 x 11,5 mm Durchmesser) und eines für den Backenzahn (5,0 x 11,5 mm Durchmesser; Abb. 9–12). Die finalen Drehmomente lagen zwischen 25 und 40 Ncm. Die Extraktionsalveole des rechten Eckzahns wurde gesichtsseitig mit Knochenersatzmaterial (MinerOss Cortical, BioHorizons) befüllt und nach Einsetzen des Implantats mit einer Membran (AlloDerm, BioHorizons) abgedeckt. Die Wunde wurde mithilfe von synthetischem, absorbierbarem Nahtmaterial (4/0 Monocryl, Ethicon Inc.) geschlossen. Um einen optimalen postoperativen Heilungsverlauf sicherzustellen, wurde die Patientin dazu angehalten, für eine Dauer von zwei Wochen viermal täglich Amoxicillin (500 mg) einzunehmen und Mundspülungen mit Chlorhexidin (0,12 %) durchzuführen.

Nach dem Eingriff wurde ein zentral positionierter okklusaler Bissabdruck

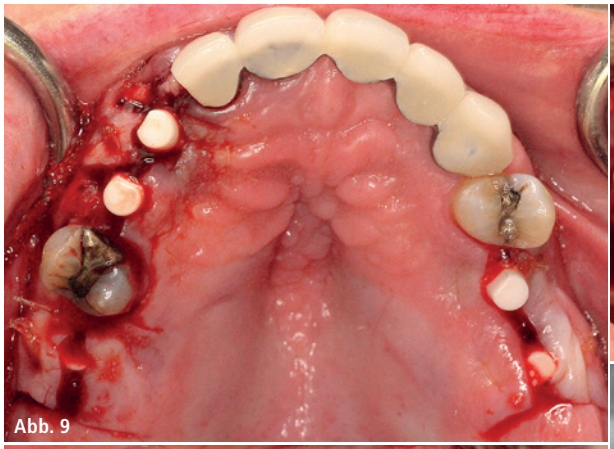
Abb. 9

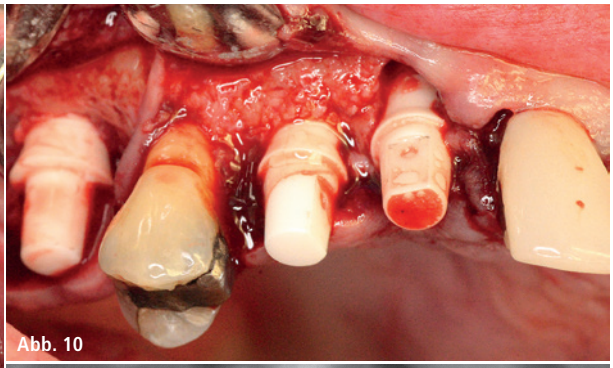
Abb. 10

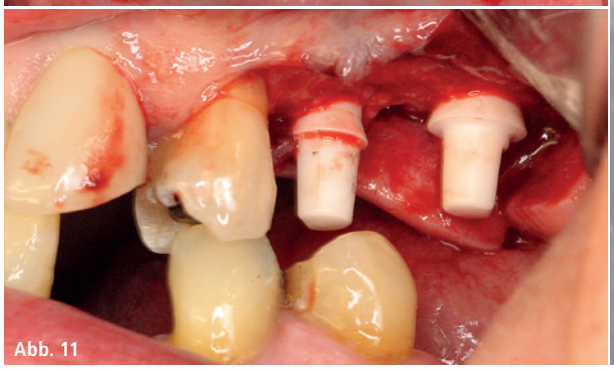
Abb. 11

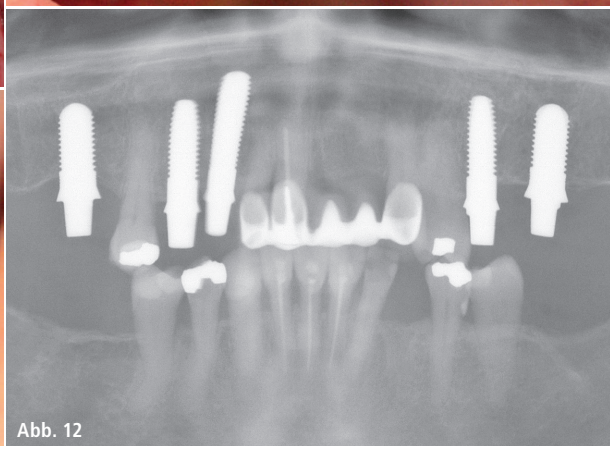
Abb. 12

Abb. 9: Implantatsetzung am Oberkieferbogen. – **Abb. 10:** Implantate im rechten Oberkiefer. – **Abb. 11:** Implantate im linken Oberkiefer. – **Abb. 12:** Postoperative panoramische Röntgenaufnahme.

Mit 100% Geistlich, 98,4% Implantatüberlebensrate

Langzeitergebnisse aus der Praxis für die Praxis. Die Ergebnisse einer allgemeinen Feldstudie und einer retrospektiven Untersuchung zeigen Implantatüberlebensraten von jeweils 98,4 %.[1,2]

Augmentationsmaßnahmen

Atrophierte Kieferkämme können zu einem unzureichenden Knochenangebot für die Implantation führen. Jedoch ist ein knöchernes Fundament für eine langfristige Verankerung des Implantats im Kieferknochen und somit für den Implantationserfolg entscheidend. Die Feldstudie aus den Jahren 1996 bis 2016 konnte die Implantatüberlebensrate von 98,4% durch Verwendung von Geistlich Bio-Oss® zeigen. Diese Studie bezieht sich auf die Überlebensrate des Implantats in Abhängigkeit von der Augmentationsmethode. Der Studie zur Folge weisen Implantate, die mit Geistlich Bio-Oss® augmentiert wurden, höhere Werte bezüglich der Überlebensrate auf, als Implantate, die im nativen Knochen ohne zusätzliche Augmentation inseriert wurden (s. Abb. 1).[1]
Die hohen Fallzahlen an Behandlungsfällen aus der alltäglichen Praxis (z.B. auch Risikopatienten), und die daraus resultierenden Langzeitergebnisse schaffen die Grundlage für eine hohe Therapiesicherheit und den Behandlungserfolg.

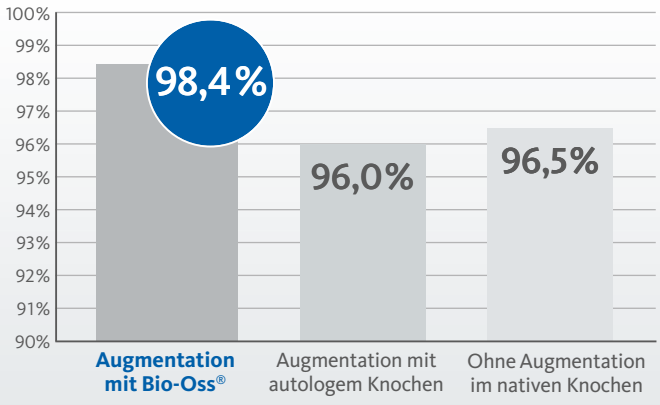

Abb.1: Implantatüberlebensraten in Abhängigkeit von der Augmentation[1]

Volumenerhalt des Kieferkamms durch Alveolenmanagement

Nach der Zahnextraktion können innerhalb der ersten sechs Monate durchschnittlich 50% des umgebenden Knochen- und Weichgewebevolumens verloren gehen.[3,4] Daher ist es notwendig den Volumenerhalt des Kieferkamms sicherzustellen. Das Alveolenmanagement dient dabei zur Kompensation des Knochenverlustes nach Zahnextraktion. Bei der oben genannten retrospektiven Untersuchung zeigen Langzeitergebnisse (2006–2018), dass Implantationen mit vorangegangenem Alveolenmanagement mit Geistlich Bio-Oss®, die Implantatüberlebensrate langfristig erhöhen können (s. Abb. 2).[2]

Weitere Informationen finden Sie unter www.geistlich.de

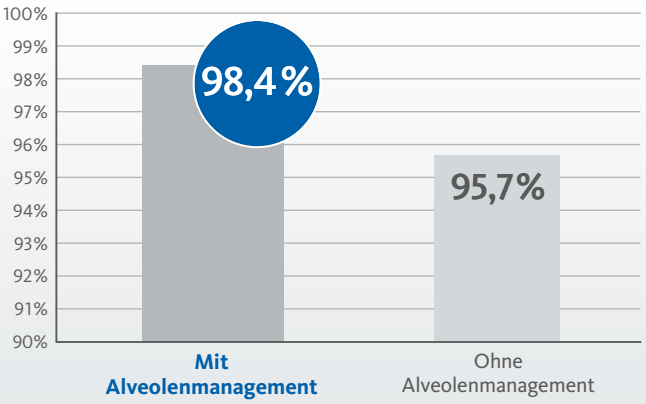

Abb.2: Implantatüberlebensrate bei Implantationen mit und ohne kieferkammerhaltende Maßnahmen[2]

1 | vgl. Petrakakis P., Bergmann A.: „Langzeitbetrachtung zu Implantatüberlebensraten mit und ohne Augmentationsmaßnahmen", pip-Praktische Implantologie und Implantatprothetik, 8/2017, S. 64–68 (clinical study).
2 | vgl. Wiegner JU.: „Implantatüberlebensrate mit und ohne Augmentationsmaßnahmen nach Extraktion", pip-Praktische Implantologie und Implantatprothetik, 5/2018, S.20–25 (clinical study).
3 | Schropp L. et al., Int J Periodontics Restorative Dent. 2003 Aug; 23(4):313–23 (clinical study).
4 | San M. et al., Clin Oral Implants Res. 2010 Jan; 21(1):13–21 (clinical study).

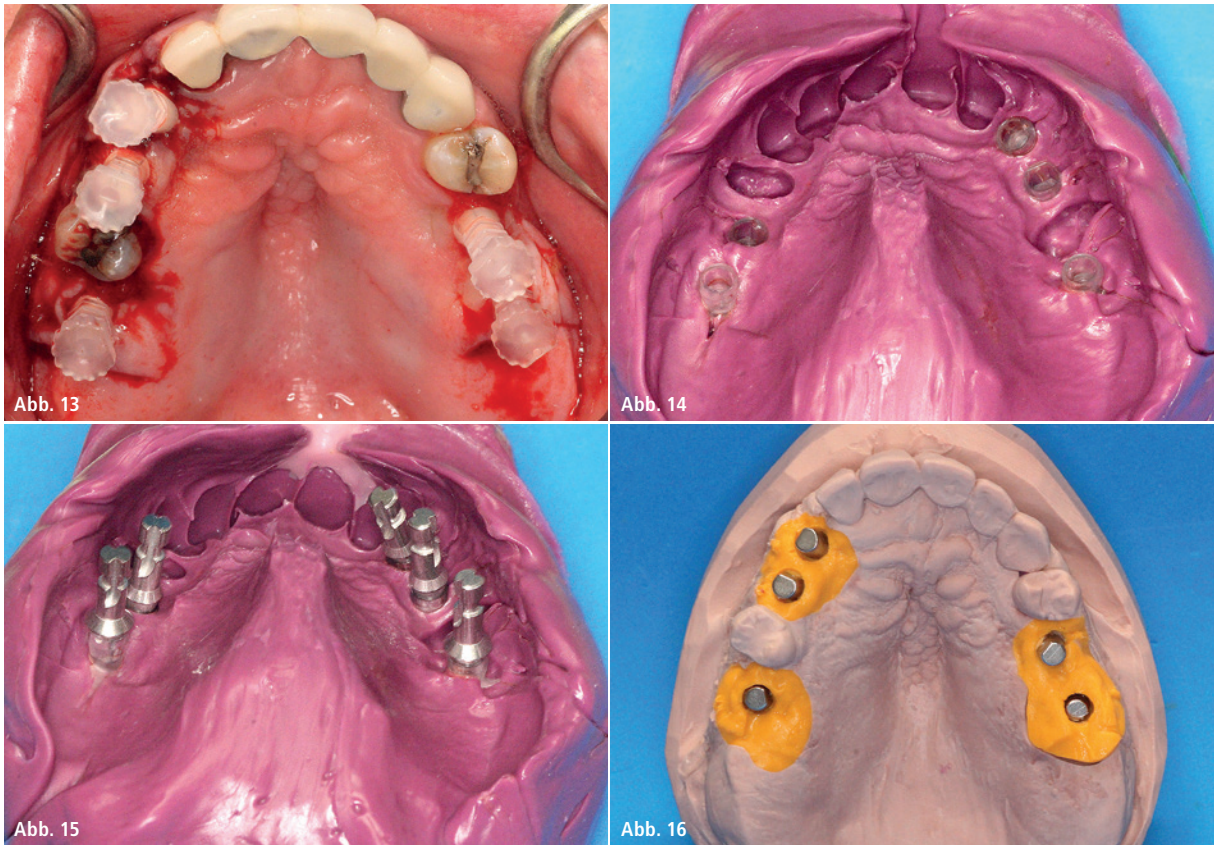

Abb. 13: Abformpfosten auf den Implantat-Abutments. – **Abb. 14:** Abformung mit platzierten Abformpfosten. – **Abb. 15:** Auf den Abformpfosten sitzende Implantatanaloge. – **Abb. 16:** Guss mit Implantatanalogen und Weichgewebsreplika.

mithilfe von elastomerer Abformmasse aus Vinylpolysiloxan (PVS, Regisil PB, Dentsply Sirona) genommen. Die Lagebeziehung zwischen Oberkiefer und den Gelenkköpfen wurde mit dem Gesichtsbogenregistrat in einen Mittelwertartikulator – ein Gerät zur Nachahmung von Kiefergelenkbewegungen – übertragen und zueinander in Relation gebracht. Abformpfosten aus synthetischem Material (Impression Cap, COHO) wurden auf die Abutments gesetzt (Abb. 13). Die Abformung wurde mit PVS-Abformmaterial (Aquasil Ultra Monophase, Dentsply Sirona) durchgeführt. Erst nach erfolgreicher Polymerisation der Vinylpolysiloxan-Masse wurde der mit Abformmaterial befüllte Abformlöffel entfernt (Abb. 14). Implantatanaloge wurden auf den Abformpfosten angebracht (Abb. 15) und eine dünne Schicht aus Gleitmittel (Vaseline, Unilever) wurde auf das Abformmaterial

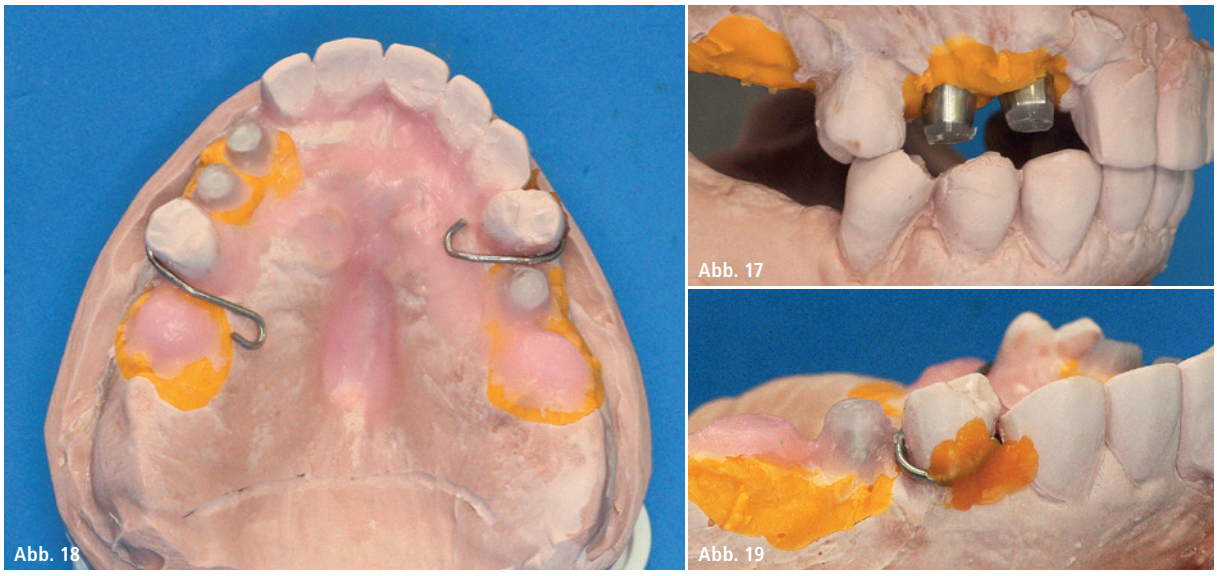

Abb. 17: Abstand zwischen Oberflächen und beschliffenen Abformpfosten. – **Abb. 18:** Abstandhalter aus Wachs auf den Implantatanalogen. – **Abb. 19:** Am Zahn befestigte gebogene Drahtklammer.

permadental®
Modern Dental Group

33 JAHRE ERFAHRUNG
mit Zahnersatz

PREISBEISPIEL

KRONE AUF INDIV. ABUTMENT

338,-€*

1x Digitek Hybridabutment (Zirkon/Titan), individuell gefräst und 1x e.max Krone

*inkl. MwSt., Artikulation, Material, Modelle und Versand

Mehr Ästhetik. Nutzen Sie die Vorteile des Komplettanbieters.

Der Mehrwert für Ihre Praxis: Als Komplettanbieter für zahntechnische Lösungen beliefern wir seit über 30 Jahren renommierte Zahnarztpraxen in ganz Deutschland. *Ästhetischer Zahnersatz zum smarten Preis.*

PERMADENTAL.DE
0 28 22 - 100 65

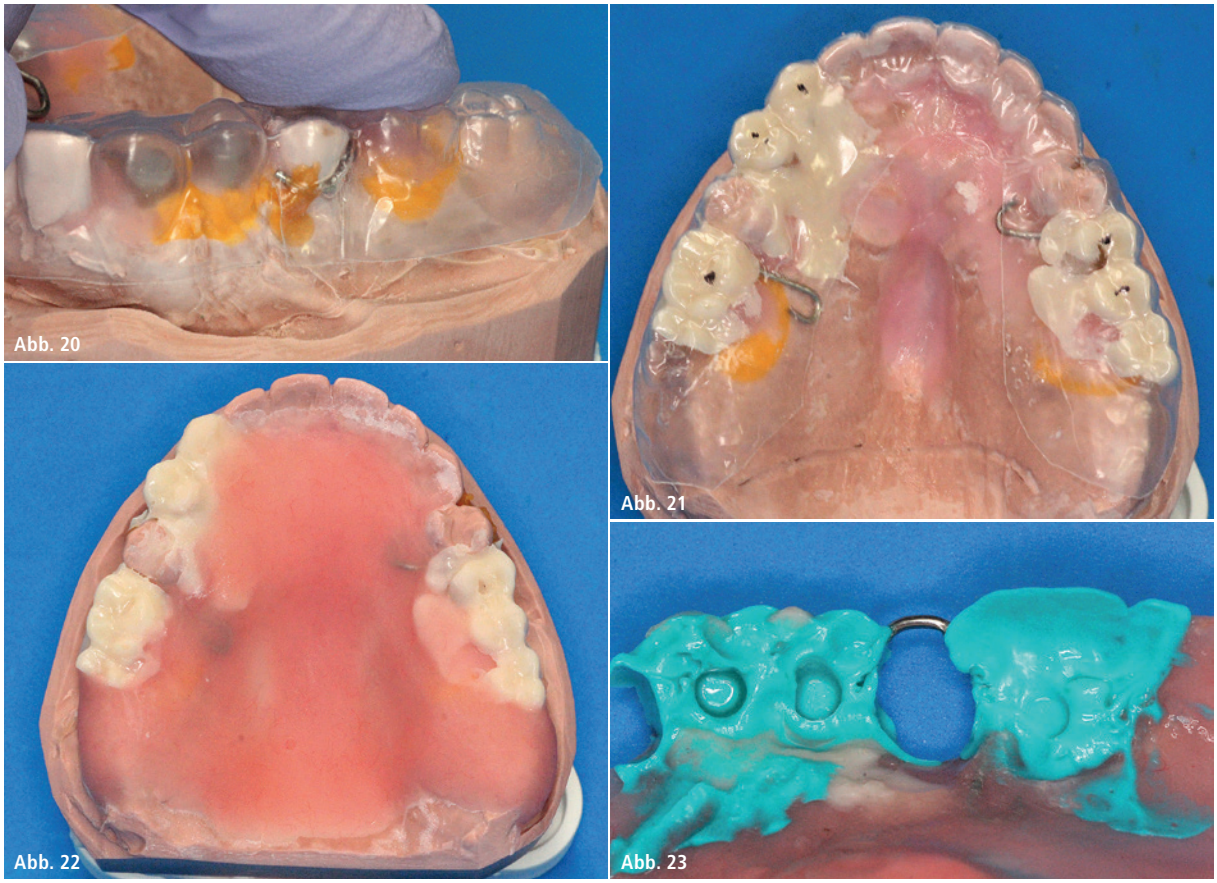

Abb. 20: Vakuumgeformte Matrix auf dem Guss. – **Abb. 21:** Zahnfarbenes Acrylharz auf dem Guss. – **Abb. 22:** Pinkes Acrylharz im palatinalen Bereich. – **Abb. 23:** PVS-Material als Platzindikator.

um die Abformpfosten und die Implantatanaloge herum aufgetragen. Ein niedrigviskoses Abformmaterial aus Vinylpolysiloxan (Aquasil Ultra XLV, Dentsply Sirona) wurde zielgenau aufgebracht, um eine Replika des Weichgewebes um die Implantate und den finalen Abguss herum zu erstellen (Abb. 16). Der Abdruck wurde mit einem Dentalgips des Typ 4 (Silky-Rock, WhipMix Corp.) gegossen. Zahnrillen wurden in den finalen Abguss im distalen palatinalen Bereich eingeritzt.

Der Abguss wurde auf den okklusalen Bissabdruck gesetzt. Synthetische Abformpfosten wurden auf den Implantatanalogen angebracht und durch Beschleifen auf einen Mindestabstand von 0,5–1,0 mm zu den gegenüberliegenden okklusalen Oberflächen gebracht (Abb. 17). Die Seitenflächen der Abformpfosten wurden mit Basisplattenwachs überzogen, um Unterschnitte an den angrenzenden Zähnen und irreguläre Stellen an der Oberfläche des Gipsabdrucks abzudecken. Gebogene Drahtklammern wurden mithilfe von klebrigem Wachs an den bukkalen und gesichtsseitigen Oberflächen der ausgewählten Pfeilerzähne befestigt (Abb. 18 und 19). Zur Entlastung wurden einige Schnitte auf den Abutments mit Klammern auf der vakuumgeformten Matrix vorgenommen (Abb. 20). Diese Matrix wurde auf dem Gipsabdruck platziert, um die okklusalen Verhältnisse und die Position der ersetzenden Zähne bestimmen und auswerten zu können. Zahnfarbenes autopolymerisierendes Acrylharz (Jet acrylic, Lang Dental Manufacturing Co.) wurde angemischt und in die Areale der fehlenden Zähne der Matrix gefüllt und sofort über den Gipsabdruck platziert. Der Artikulator wurde geschlossen, um die okklusalen Verhältnisse beizubehalten (Abb. 21). Im Anschluss zur Polymerisation des zahnfarbenen Acrylharzes wurde die Matrix entfernt und ein pinkes Autopolymerisat, ebenfalls aus Acrylharz, beigemischt, um die palatalen und bukkalen Bereiche abzudecken (Abb. 22). Anschließend wurde dieser Abguss für eine Dauer von 20 Minuten in einen Druckbehälter mit warmem Wasser gegeben.

Nach Polymerisation des Acrylharzes wurde die Zahnprothese aus Acryl aus dem Abguss herausgenommen und zusätzliches Acrylharz zur Defektfüllung auf der Acrylharzbasis hinzugefügt. Die Prothese wurde beschliffen und endpoliert. Druckanzeigen-Paste (PIP, Keystone Industries) wurde auf die tieferen Punkte der Oberfläche aufgetragen, um Stellen von hartem Kontakt feststellen und auswerten zu können. Diese Stellen wurden anschließend mit einer Kunststofffräse behandelt. Die Okklusion wurde dahingehend angepasst, dass kein lateraler, sondern nur ein leichter zentrischer Kontakt – ausgehend von den gegenüberliegenden Zähnen – vorhanden war. Ein niedrigviskoses PVS-Abformmaterial (Aquasil Ultra LV, Dentsply Sirona) wurde in die tiefer liegenden Zahnareale injiziert und die Prothese dann interoral eingesetzt. Die Patientin wurde gebeten, zuzubeißen und mit den Zähnen einmal fleißig zu mahlen (Abb. 23). Nach der Poly-

MANAGING
PAIN FOR
YOUR
PRACTICE

septodont

SEPTANEST

Mit 4 Injektionen jede Sekunde weltweit das bevorzugte Lokalanästhetikum der Zahnärzte.*

Zugelassen von 70 Gesundheitsbehörden (u. a. FDA und EMEA) auf der ganzen Welt entspricht Septanest den höchsten Qualitätsstandards.

Latex kann Allergien verursachen. Septanest ist 100 % latexfrei und kommt während des gesamten Herstellungsprozesses nie mit Latex in Berührung.

Eine gute Entscheidung.

Wir unterstützen Sie in allen Bereichen der schmerzfreien Behandlung.

* Septanest wird in anderen Ländern auch unter dem Namen Septocaine oder Medicaine vertrieben.

Septanest mit Epinephrin 1:100.000 – 40 mg/ml + 0,01 mg/ml Injektionslösung u. Septanest mit Epinephrin 1:200.000 – 40 mg/ml + 0,005 mg/ml Injektionslösung. Verschreibungspflichtig.
Zusammensetzung: Arzneilich wirksame Bestandteile: Septanest mit Epinephrin 1:100.000: 1 ml Injektionslösung enthält 40 mg Articainhydrochlorid u. 0,01 mg Epinephrin (Adrenalin) als Epinephrinhydrogentartrat (Ph. Eur.) und Septanest mit Epinephrin 1:200.000: 1 ml Injektionslösung enthält 40 mg Articainhydrochlorid u. 0,005 mg Epinephrin (Adrenalin) als Epinephrinhydrogentartrat (Ph. Eur.).
Sonstige Bestandteile: Natriummetabisulfit (E223) (Ph. Eur.), Natriumchlorid, Dinatriumedetat (Ph. Eur.), Natriumhydroxid, Wasser für Injektionszwecke. 100 ml Injektionslösung enthält 84,74 mg Natrium, d. h. 1,44 mg/1,7 ml.
Anwendungsgebiete: Lokal- u. Regionalanästhesie bei zahnärztlichen Behandlungen, Infiltration und perineurale Anwendung in der Mundhöhle.
Hinweis: Dieses Produkt enthält keine Konservierungsstoffe vom Typ PHB-Ester und kann daher Patienten verabreicht werden, von denen bekannt ist, dass sie eine Allergie gegen PHB-Ester oder chemisch ähnliche Substanzen besitzen.
Gegenanzeigen: Septanest mit Epinephrin darf nicht angewendet werden bei: Allergie oder bekannter Überempfindlichkeit gegen Articain und andere Lokalanästhetika vom Säureamid-Typ, Epinephrin, Natriummetabisulfit (E223) oder einen der sonstigen Bestandteile dieses Arzneimittels, bei Epilepsie, die noch nicht durch geeignete Behandlungsmaßnahmen eingestellt ist oder nicht kontrollierbar ist, bei Kindern unter 4 Jahren.
Warnhinweise und Vorsichtsmaßnahmen: Dieses Arzneimittel bei folgenden Erkrankungen mit besonderer Vorsicht anwenden: Herzrhythmusstörungen, Leitungsstörungen (z. B. AV-Block 2. u. 3. Grades), akute dekomp. Herzinsuffizienz, Hypotonie, unregelmäßiger Herzschlag, nach Myokardinfarkt, kürzl. durchgeführte koronare ByPass-Operation, Einnahme nicht-kardioselektiver Beta-Blocker, unkontr. Hypertonie, begl. Therapie mit trizykl. Antidepressiva.
Dieses Arzneimittel bei folgenden Erkrankungen mit Vorsicht anwenden: Epilepsie, Plasma-Cholinesterase-Mangel, Leber- u. Nierenerkrankungen, begl. Behandlung mit halogenhaltigen Inhalationsnarkotika, Myasthenia Gravis, Einnahme von Thrombozytenaggregationshemmer/Antikoagulantien, Porphyrie, Patienten >70 Jahre. Die Anwendung von Septanest mit Epinephrin 40mg/ml + 0,005 mg/ml Injektionslösung empfiehlt sich bei Patienten mit folgenden Erkrankungen: kardiovaskuläre Erkrankungen, zerebr. Durchblutungsstörungen, unkontr. Diabetes, Thyreotoxikose, Phäochromozytom, Anfälligkeit für akutes Engwinkelglaukom.
Während der Schwangerschaft u. der Stillzeit Septanest mit Epinephrin nur anwenden nach positiver Einschätzung des Nutzen-Risiko-Verhältnisses. Es gibt keine Erfahrungen mit dem Einsatz von Articain bei schwangeren Frauen. Epinephrin geht in die Muttermilch über, hat aber eine kurze Halbwertszeit. Normalerweise ist es nicht notwendig, die Stillzeit für den Kurzzeiteinsatz auszusetzen. Vor Anwendung eine Aspirationsprobe durchführen, um eine versehentliche intravasale Injektion zu vermeiden.
Nebenwirkungen: Toxische Reaktionen: Die Toxizität von Lokalanästhetika ist additiv. Die Maximaldosis der angewendeten Lokalanästhetika sollte nicht überschritten werden. Nebenwirkungen, häufig: ungewöhnlich schneller oder langsamer Herzschlag, niedriger Blutdruck, Schwellung d. Zunge, Lippen u. Zahnfleisch, Entzündungen d. Zahnfleisches, Taubheit d. Zunge, d. Mundes u. der Lippen, Taubheit in u. um den Mund, metall. Geschmack, Geschmacksstörungen, erhöhter o. ungewöhnlicher Tastsinn, Neuropathien, erhöhte Empfindlichkeit gegen Hitze, Zahnfleischentzündungen, Kopfschmerzen.
Gelegentlich: brennendes Gefühl, Bluthochdruck, Entzündung d. Zunge u. d. Mundes, Übelkeit, Erbrechen, Durchfall, Hautausschlag, Juckreiz, Schmerzen im Nacken o. an der Injektionsstelle.
Selten: Bronchospasmen, Asthma, Urtikaria, Nervosität, Angstzustände, Schläfrigkeit, Gesichtsnervenstörung (Lähmung), unwillk. Augenbewegungen, Doppeltsehen, vorübergehende Blindheit, Hängen o. Herabfallen d. oberen o. unteren Augenlids, Pupillenverengung, Enophthalmus, Ohrgeräusche, Überempfindlichkeit d. Hörens, Herzklopfen, Hitzewallungen, Schwierigkeiten beim Atmen, Abschuppung u. Geschwürbildung d. Zahnfleischs, Muskelzuckungen, unwillk. Muskelkontrakt., Schüttelfrost, Abschuppungen an d. Injektionsstelle, Müdigkeit, Schwäche.
Sehr selten: anhaltender Verlust d. Empfindlichkeit, ausgedehntes Taubheitsgefühl u. Verlust des Geschmacks.
Besondere Hinweise: Dieses Arzneimittel enthält Natriummetabisulfit (E223) u. Natrium. Natriummetabisulfit kann selten Überempfindlichkeitsreaktionen u. eine Verkrampfung d. Atemwege (Bronchospasmen) hervorrufen. Der Natriumgehalt beträgt weniger als 1 mmol (23 mg) Natrium pro Ampulle, d. h., es ist nahezu „natriumfrei". Patienten, die nach der Behandlung eine Benommenheit (einschließlich Schwindel, Sehstörungen u. Müdigkeit) bemerken, sollen nicht Fahrzeuge führen oder Maschinen bedienen.
Handelsformen:
Packung mit 50 Zylinderampullen zu 1,7 ml Injektionslösung. (Septanest 1:100.000 oder 1:200.000) im Blister.

Pharmazeutischer Unternehmer:
Septodont GmbH, 53859 Niederkassel
Stand 01/2018
Gekürzte Ausgabe – vollständige Informationen siehe Fach- bzw. Gebrauchsinformation.

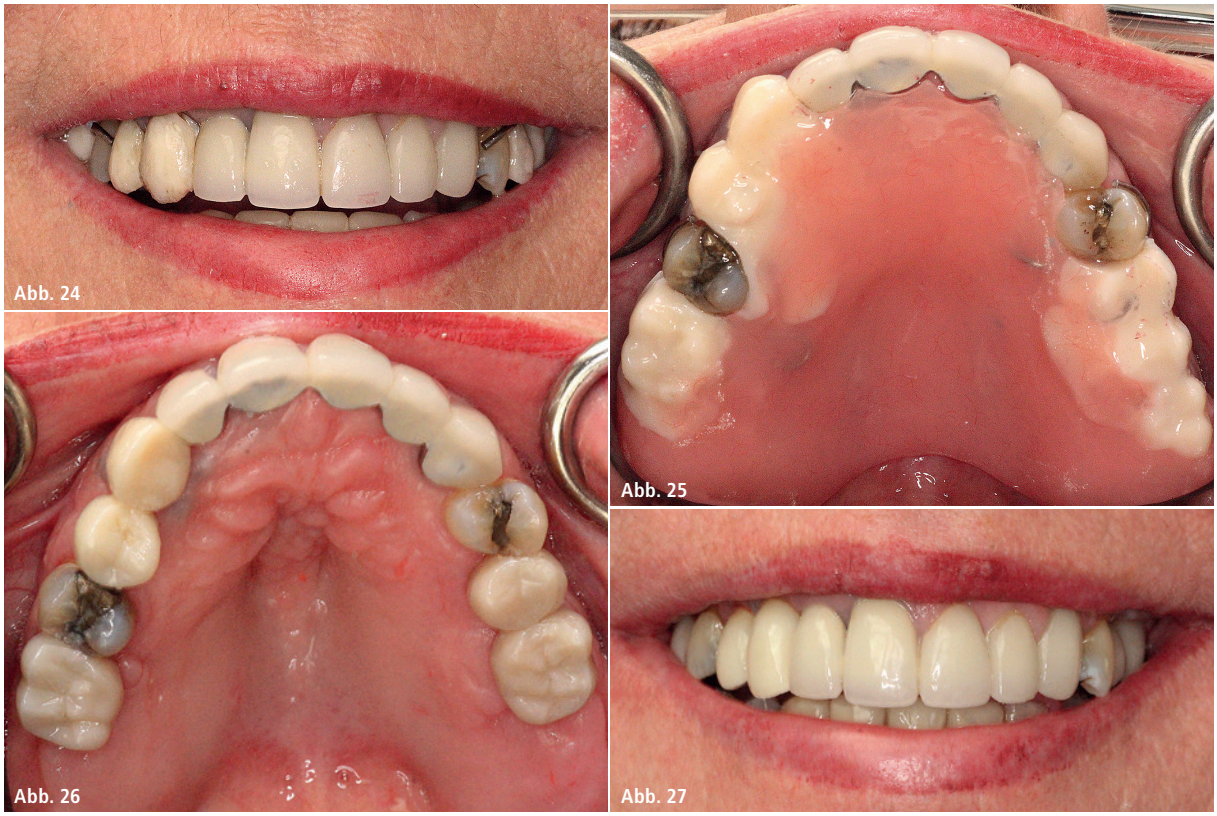

Abb. 24: Frontaler Blick auf die Interimsprothese. – **Abb. 25:** Okklusaler Blick auf die Interimsprothese. – **Abb. 26:** Okklusaler Blick auf die definitiven Restaurationen. – **Abb. 27:** Frontaler Blick auf die definitiven Restaurationen.

merisation des Abformmaterials wurde die Dentalprothese aus Acryl herausgenommen und sämtliche Kontaktpunkte zwischen der Acrylbasis und den Abutments entfernt. Dieser Vorgang wurde so lange wiederholt, bis ein ausreichender Spalt zwischen Abutment und Acrylbasis vorhanden war. Anschließend wurden die Passform und die Ästhetik der Interimsprothese ausgewertet (Abb. 24 und 25). Mit Blick auf häusliche Pflege wurde die Patientin umfassend über das korrekte Einsetzen und Herausnehmen der Prothese, das Tragen beim Essen sowie die korrekten Reinigungsvorgänge aufgeklärt. Für 24 Stunden, eine Woche, einen Monat und zwei Monate nach dem Eingriff wurden Nachsorgeuntersuchungstermine vereinbart. Bei jeder dieser Nachsorgeuntersuchungen wurde ein niedrigviskoser PVS-Abdruck genommen, um erneut sicherzustellen, dass noch immer ausreichend Platz zwischen der Acrylbasis und den Abutments vorhanden ist. Der definitive Abdruck auf den Implantaten wurde vier Monate nach dem Einsetzen der Implantate hergestellt. Periapikale und panoramische Röntgenaufnahmen stellten allerdings zunächst die erfolgreiche Osseointegration der Implantate fest. Vollkeramische Restaurationen (Element-Z, Oral Arts Dental Lab) wurden gefertigt und mit Glasionomerzement (RelyX Luting Plus, 3M ESPE) zementiert (Abb. 26–28). Die Patientin besuchte die Praxis anschließend noch einmal für eine Nachsorgeuntersuchung und zeigte sich äußerst zufrieden mit dem Behandlungsergebnis.

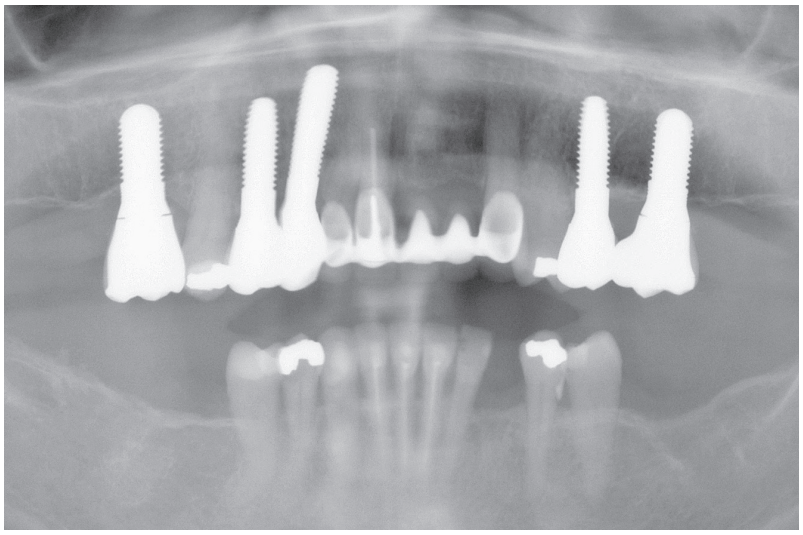

Abb. 28: Röntgenkontrollaufnahme der definitiven Restaurationen.

Diskussion

Die Zirkonimplantate, die in dem hier beschriebenen Fall zum Einsatz kamen, sind aus yttriumstabilisiertem polykristallinem tetragonalem Zirkoniumdioxid (Y-TZP) hergestellt. Im Vergleich zu zweiteiligen Zirkonimplantaten besteht bei einteiligen Designs ein geringeres

LEADING REGENERATION

Geistlich
Biomaterials

Geistlich Fibro-Gide®

Die Innovation für die Weichgewebe-augmentation

Geistlich
THE COLLAGEN EXPERT

Die erste hochporöse, volumenstabile Kollagenmatrix für die Weichgewebeverdickung

Geistlich Biomaterials Vertriebsgesellschaft mbH
Schneidweg 5 | 76534 Baden-Baden
Tel. 07223 9624-0 | Fax 07223 9624-10
info@geistlich.de | www.geistlich.de

Bitte senden Sie mir die Broschüre zu:
☐ Behandlungskonzepte mit Geistlich Fibro-Gide®
per Fax an 07223 9624-10

Implantologie Journal 07-08-2019

Praxisstempel

Risiko, dass sich Bakterien im Spalt zwischen Abutment und Implantat anreichern können. Zudem ist die Bruchfestigkeit von einteiligen Implantaten höher. Die Sofortversorgung nach einer Zahnextraktion in der ästhetischen Zone mithilfe von Keramikimplantaten ist weitreichend dokumentiert und gilt gemeinhin als sinnvolle Behandlungsoption.[13] Allerdings kann es bei einteiligen Titan- und Keramikimplantaten gleichermaßen durch Sofortbelastungen zu höheren Verlustraten und Knochenverlust kommen, weshalb es für Kliniker Usus sein sollte, Patienten eine Schutzmaßnahme anzubieten, welche insbesondere einteilige Implantate vor Belastungen und hohen frühzeitigen Krafteinwirkungen schützt.[14, 15]

Eine herausnehmbare Interimsprothese kann im Vorfeld zum chirurgischen Eingriff hergestellt werden. Allerdings muss eine solche Prothese intraoral entlastet werden und der Zeitaufwand ist – gerade, wenn mehrere Implantate gesetzt werden müssen – oft zu groß. Dazu kommt, dass durch eine solche Prothese ein großer Druck auf die Implantat-Abutments entsteht, noch bevor die Prothesenbasis in Gänze entlastet wurde. Darüber hinaus wird eine vorab gefertigte herausnehmbare Prothese nicht in einen Abguss passen, der nach einem chirurgischen Eingriff erzeugt wurde. Zudem wird nicht nur auf die Implantate, sondern auch Hartgewebe und Weichgewebe, welches sich in seiner Reaktion besonders durch eine Lappenbildung ändert, ein zu großer Druck durch die vorab gefertigte Prothese erzeugt.

Falls die von den Herstellern bereitgestellten Abformpfosten höher sind als die Okklusionsebene, sollte zusätzliches Abformmaterial aus Vinylpolysiloxan in den Abformlöffel gegeben werden, um die Deckung des Weichgewebes und des Gaumens sicherzustellen. Im Falle, dass der Rand des Abformlöffels zu klein ist, um das Vestibulum in Gänze zu erfassen, sollte die Höhe der Abformpfosten reduziert oder der Rand des Abformlöffels mithilfe von lichtaktiviertem Kompositmaterial extendiert werden (Triad, Dentsply Sirona). Die Nutzung einer vakuumgeformten Matrix zur Herstellung von Prothesenzähnen birgt einige Vorteile. Die Matrix kann leicht hin- und herbewegt und demnach leicht positioniert werden, um die Implantat-Abutments erfolgreich abzudecken. Weiterhin kann die Kontur der Zähne mühelos angepasst werden, um das bestmögliche ästhetische Resultat zu erzielen. Nachdem die Matrix entfernt wurde, können die Kontaktpunkte durch die Hinzunahme der okklusalen Kaufläche erzeugt werden. Der Nachteil von Prothesenzähnen aus Acrylharz liegt in der korrekten farblichen Anpassung mit den angrenzenden Zähnen. Der Farbton kann allerdings mithilfe von einem „Shade Modifier" (Minute Stain, George Taub Co.) angepasst werden.

Ist das zahnfarbene Acrylharz-Autopolymerisat einmal polymerisiert, sollte davon abgesehen werden, dieses dem Abguss zu entnehmen, da das Basisplattenwachs ein erneutes Einsetzen des Acrylharzes in die vorherige Position verhindert. Auch können die angrenzenden Gipszähne Schäden und Brüche davontragen, wenn das Acrylharz dem Abguss entnommen wird. Idealerweise werden die gebogenen Drahtklammern in diesem Moment von dem zahnfarbenen Acrylharz abgedeckt. Zwar können jene Drahtklammern einen visuell komprimierenden Einfluss auf die Ästhetik haben, allerdings sind sie der korrekten Aufrechterhaltung der Prothese zuträglich und minimieren zudem laterale Bewegungen dieser.

Nach der Wundheilung wird die Interimsprothese an einer anderen Position sitzen, als am Tag der Herstellung. Es ist essenziell, Nachsorgeuntersuchungen mit der Patientin oder dem Patienten durchzuführen, bei denen man eine niedrigviskose PVS-Masse bemüht, um sicherzustellen, dass ein ausreichender Abstand zwischen den Abutments und der Prothese vorhanden ist. Weiterhin sollten die okklusalen Kontaktpunkte bei den Nachsorgeuntersuchungen stets neu ausgewertet werden. In diesem Artikel haben die Autoren Abformpfosten als Abstandhalter für die Implantat-Abutments benutzt. Der Vorteil hierbei liegt darin, dass ein angemessener Abstand zu dem Abformpfosten sehr leicht hergestellt und aufrechterhalten werden kann. Wachs kann verwendet werden, um die Implantatanaloge abzudecken, allerdings sollte die auf den Analogen aufgetragene Menge streng überprüft werden. Hersteller liefern oft ein Platzhalter-Stück mit ihren Produkten, was die ganze Prozedur deutlich vereinfacht.

Die in diesem Beitrag dargestellte Technik kann als Chairside-Technik im direkten Anschluss zum chirurgischen Eingriff durchgeführt werden. Die gebogenen Drahtklammern kann man im Vorfeld zum Eingriff herstellen, allerdings müssen sie auf dem Abguss mit den Implantatanalogen minutiös ausgewertet werden, um einen ausreichenden Abstand zum Implantatanalog zu gewährleisten. Die Entlastungsschnitte in der Matrix sorgen für ausreichend Raum sowohl für die Drahtklammer als auch das klebrige Wachs.

Fazit

Eine herausnehmbare Interimsprothese stellt eine gute Behandlungsalternative dar, wenn Sofortbelastungen auf einteiligen Implantaten nicht möglich sind. Die Technik, die im hier vorliegenden Fall bemüht wurde, kann Klinikern im besten Falle zur Herstellung eines Gerätes, welches Ästhetik, Funktionalität und Schutz bietet, in der Zeit, in der eine Versorgung mit einer definitiven Prothese noch nicht möglich ist, als Blaupause dienen.

Kontakt

Prof. Yung-Tsung Hsu, DDS, MS, DMD
The University of Alabama at Birmingham
1919 7th Ave South, Room 534
Birmingham, AL 35294, USA
ythsu@uab.edu

KLEINE HELFER - GROßER NUTZEN

OXYSAFE® Professional

Zur begleitenden Behandlung von Parodontitis und Periimplantitis

- Anwendung bei Parodontitis und Periimplantitis:
- Schnelle Reduzierung der Taschentiefe
- Zerstört schädliche anaerobe Bakterien
- Aktive Sauerstofftechnologie beschleunigt die Wundheilung (ohne Peroxid oder Radikale)
- Ohne Antibiotika, ohne CHX

Direkte Applikation in die Zahnfleischtasche

Fortsetzung der Behandlung durch den Patienten zuhause

paroguard®

Patientenfreundliche Mundspüllösung

- Zur Anwendung vor jedem Prophylaxetermin
- Remineralisierend durch Fluorid (250 ppm)
- Speziell zur Anwendung bei eingeschränkter Mundhygienefähigkeit
- Adstringierend durch Hamamelis, antikariogen durch Xylitol
- Ohne Alkohol

Miratray® Implant

Implantatabformlöffel mit Folientechnik

- Schnell: Sofort verfügbar
- Günstig: Keine zusätzlichen Laborkosten
- Sauber: Kein herausquellendes Material
- Effektiv: Individualisierbar und abrechenbar

Miraclean-Implant Black

Reinigungsinstrumente für Implantate

- Schwarze Instrumente für guten Kontrast
- Doppelendig, in 4 speziellen Formen
- Autoklavierbarer Kunststoff

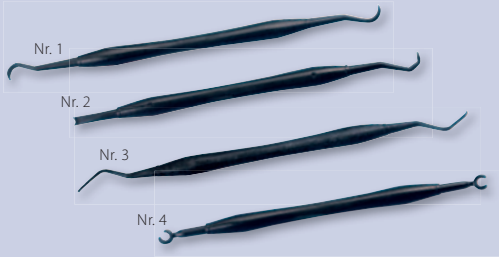

GapSeal®

Der entscheidende Beitrag gegen Periimplantitis

- Langanhaltender hermetischer Schutz
- Verhindert die negativen Folgen von Microleakage
- Optimal für zusammengesetzte Implantate, gewebefreundlich
- Hochviskoses, transparentes Material (Silikonmatrix)
- Ausreichend für bis zu 30 Implantate

✗ Periimplantitis

✓ Gesundes Implantat

Studienmodell Demo Implant C+B

Transparentes Demonstrationsmodell mit prothetischen Arbeiten

- Darstellung verschiedener In-/Onlays und Implantatarbeiten
- Maßstab 1:1
- 11 herausnehmbare Arbeiten zur Patientenaufklärung (nachbestellbar)
- Gefertigt aus durchsichtigem, robustem Kunststoff

HAGER WERKEN

www.hagerwerken.de • Tel: +49 203 99269-888