

Der minimalinvasive Sinuslift

Eine Technik für kontrollierten, atraumatischen Knochenaufbau

Durch vertikalen Knochenmangel im Oberkiefer-Seitenzahnbereich ist oft eine Implantation mit ausreichender Primärstabilität nicht möglich. Therapeutische Konsequenz ist in vielen Fällen ein Sinuslift. Mit einem neuen System ist es möglich, auch ohne Skalpell den Boden der Kieferhöhle zu verstärken.

Dr. Philip Jesch/Wien, Österreich

■ Immer mehr Zähne werden durch Implantate ersetzt. Um Implantate im Oberkiefer setzen zu können, ist bekanntlich ein stabiler maxillärer Knochen mit suffizientem Durchmesser notwendig. Bedingt durch degenerative Prozesse schwindet dieser Knochen und somit die Möglichkeit, Implantate setzen zu können. Unter diesen Bedingungen ist eine Primärstabilität der Implantate nicht erreichbar, vor allem wenn der vorhandene maxilläre Knochen unter 4mm sinkt. In dieser Situation ist eine Augmentation mit Knochenersatz notwendig, um Material zwischen Sinusboden und Schneider'schen Membran zu bringen: der Sinuslift.

Ein neuer Ansatz

Durch die in Zusammenarbeit mit Dr. Klaus Eder und mir entwickelten innovativen chirurgischen Technik ist es möglich, über ein 3,5 mm großes krestales Foramen, eigens entwickelte Instrumente – das JEDER®-System – (Abb. 1) an den maxillären Knochen zu befestigen, um die Schneider'sche Membran schonend und sicher abzulösen (Patent: AT 507208 und AT 504552). Nachdem die Membran mittels unter Druck gesetzte, oszillierende Kochsalzlösung gehoben worden ist (Abb. 2), kann der neu gebildete Hohlraum über das Loch der Initialbohrung mit einem Knochenersatzmaterial gefüllt werden. Eine konsekutive Implantation ist nach Applikation des Ersatzmaterials möglich.

Diese chirurgische Technik im Bereich der Sinuslift-Augmentation reduziert drastisch die postoperativen Schmerzen und ermöglicht eine „Feedback“-Kontrolle während der OP bei gleichzeitiger Reduzierung der klassischen Risiken (Membraneinriss) dieses Eingriffs. Das chirurgische Vorgehen wird in den folgenden drei einfachen Schritten erklärt:

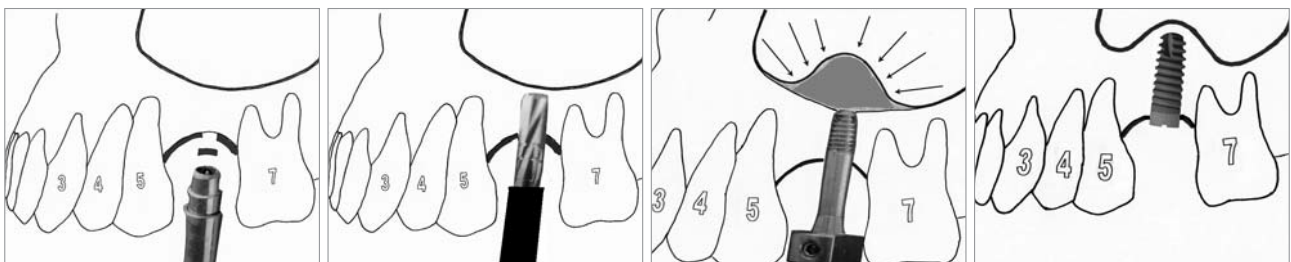


Abb. 3: ATP-Stanze für den minimalinvasiven Zugang. – **Abb. 4:** Sackbohrung bis knapp unter dem Sinusboden. – **Abb. 5:** Schneider'sche Membran wird durch Kochsalzlösung abgelöst. – **Abb. 6:** Implantat in situ.

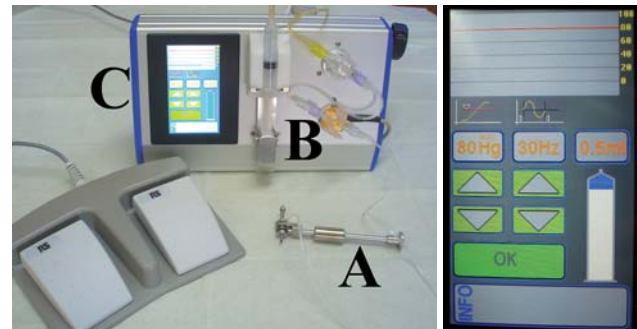


Abb. 1: Das JEDER®-System. a) Druckkammerknochenfräse. b) Sinusvibrationspumpe. c) Monitor zur genauen Dosierung der Kochsalzlösung. – **Abb. 2:** Druck-, Frequenz- und Volumenmessung am Monitor.

Atraumatische Transgingivale Perforation (ATP)-Stanze

Nach Applizierung einer Lokalanästhesie wird unter Anwendung der von Prof. Prim. Dr. Wolfgang Jesch (Zahnambulatorium Wienerberg City) entwickelten Atraumatischen Transgingivalen Perforation (A.T.P., DENTSPLY Friadent, Mannheim) (Abb. 3) an der Implantatstelle die oberflächliche Schleimhaut perforiert und das Periost kreisrund ausgestanzt. Dadurch entsteht gleichzeitig im Alveolarkamm eine Einkerbung, in welcher der Implantatbohrer angesetzt werden kann. Der entscheidende Punkt bei der Trepanation des Weichgewebes mit einer zirkulierenden Stanzhülse ist der für den Patienten schonende Durchtritt durch das Zahnfleisch und die wesentlich kleinere Wunde. Konsekutiv kommt das JEDER®-System zur Anwendung. Es besteht aus zwei Komponenten, der Druckkammerknochenfräse und der Sinusvibrationspumpe.

Druckkammerknochenfräse (DKK)

Primär wird eine Sackbohrung bis knapp unter Kieferknochengrenze durchgeführt (Abb. 4). Bei Bedarf kann eine OPG-Röntgenkontrolle durchgeführt werden. Nach Einschraubung der dichten DKK (Abb. 1a) wird in einer



Sofort mehr Lebensqualität für Ihre Patienten!

MDI: minimal invasiv, maximal effektiv

Erfahren Sie bei uns wie Sie Ihr implantologisches Behandlungsspektrum durch die 3M ESPE MDI Mini-Implantate erweitern können. Speziell Ihre zahnlosen Patienten, die eine Stabilisierung ihrer Prothese bislang aus Angst oder Kostengründen abgelehnt haben, werden es Ihnen danken.

- ideal zur definitiven Prothesenstabilisierung
- millionenfach bewährtes System
- individuelle Produktberatung durch die Spezialisten des 3M ESPE Außendienstes

Vertrauen Sie der Expertise von 3M ESPE und überzeugen Sie sich von den Vorteilen des MDI Implantatsystems.

MDI-Hotline: 0800 4683200
(kostenlos aus dem deutschen Festnetz)

www.3mEspe.de/implantologie

MDI Seminare für implantologisch tätige Zahnärzte:

06.11.2010, Frankfurt am Main
06.11.2010, Münster (Drensteinfurt)
11.12.2010, Hamburg



MDI

3M ESPE

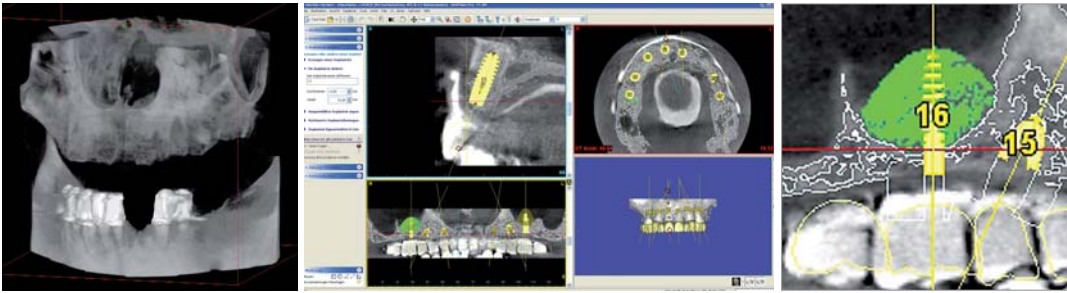


Abb. 7: Präoperative Volumentomografie.–
Abb. 8: Digitale Planung der Implantatposition.–
Abb. 9: Virtuelle Volumenmessung im Bereich des Sinuslifts.

geschlossenen Kammer mithilfe von Kochsalzlösung ein messbarer Druck aufgebaut. In der Druckkammer wandert zentral eine Fräse zehntelmillimeterweise in Richtung Kieferhöhlenboden vor. Bei erster kleinster „punktförmigen“ Perforation des Restknochens kommt es zum Eindringen der unter Druck stehenden Kochsalzlösung zur Schneider’schen Membran. Die durch den Druck verdrängte Kieferhöhlenschleimhaut „flüchtet“ vor der Fräse, die sie verletzen könnte. Da im System ein Druckabfall gemessen wird, kann schlagartig das Rotieren bzw. Voranbohren der Fräse gestoppt werden.

Sinusvibrationspumpe (SVP)

Nach erfolgreichem „Durchbruch“ des Restknochens kann eine OPG-Röntgenkontrolle zur Sicherstellung, ob eine gefüllte Schleimhautblase vorhanden ist, durchgeführt werden. Anschließend wird die eingebrachte Kochsalzlösung mithilfe der SVP (Abb. 1b) in Schwingung versetzt. Zeitgleich kann das Volumen der eingebrachten Kochsalzlösung genauestens erhöht werden (Abb. 1c). Dadurch kommt es zur weiteren Ablösung der Kieferhöhlenschleimhaut vom Sinusboden (Abb. 5). Nachdem die Kochsalzlösung von der Pumpe zurückgezogen wurde, kann die neu gebildete Kavität mit Knochenersatzmaterial gefüllt werden. Einer sofortigen Implantation steht, nach unserem Protokoll, nichts im Weg (Abb. 6). Der gesamte operative Vorgang wird durch Druck- und

Volumenmessung sowie Alarmgrenze laufend überwacht. Eine einfache und praktische Kontrolle zur Überprüfung einer Ruptur der Schneider’schen Membran ist durch den Nase-Blas-Versuch möglich. Aufwendigere Kontrollen, wie etwa mittels Endoskop, wurden in der Erprobungsphase durchgeführt. Die Implantation erfolgte stets nach den Angaben des Herstellers. Die Einheilungsphase beträgt bei jedem Patienten drei Monate. Ähnliche Systeme verwenden einen Ballon zur Ablösung der Membran, jedoch ist es über das Prinzip der Verdrängung mit erheblich weniger Friktion möglich, die Kieferhöhlenschleimhaut zu bewegen. Die Einrissgefahr wird dadurch deutlich reduziert. Das Volumen der eingefügten Kochsalzlösung wird vom Monitor abgelesen und ergibt circa die Menge des applizierten Knochenersatzmaterials. Allein im Jahr 2009 wurden über 30 Patienten mit dieser Technik erfolgreich operiert. Der große Unterschied zu allen anderen am Markt erhältlichen Systemen ist die hier ablaufende Kontrolle der Volumen- und Druckmessung.

Ein Fallbeispiel

64-jähriger Patient, Implantatoperation in Regio: OK
Ausgangssituation: Zahnloser Oberkiefer. Interantrale Knochenhöhe zw. 14–18 mm. Seitenzahnbereich 3–5 mm. Totalprothese seit ca. 1,5 Jahren.

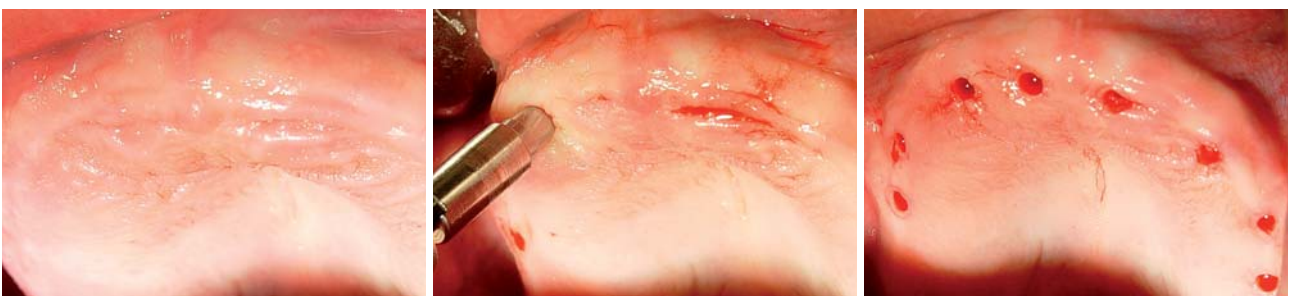


Abb. 10: Ausgangssituation des Oberkiefers.–**Abb. 11:** Anwendung der ATP-Stanze.–**Abb. 12:** Alle acht Implantatpositionen.

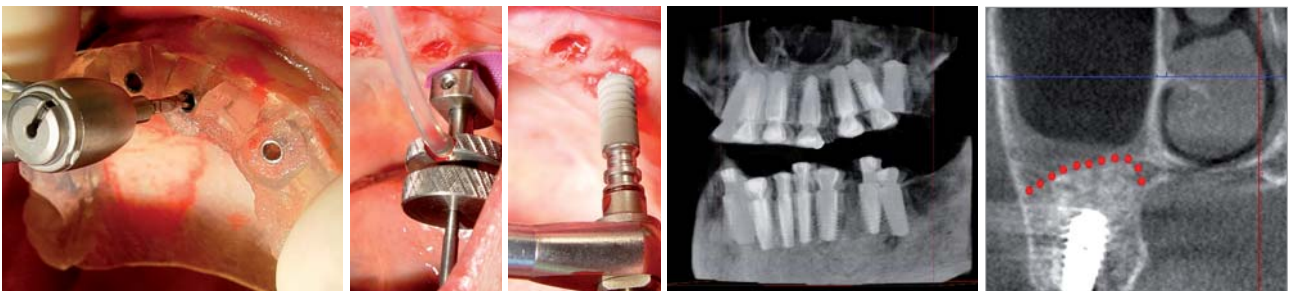


Abb. 13: Bohrerschablone in Anwendung.–**Abb. 14:** Intraoperative Ansicht der DKK.–**Abb. 15:** Setzen vom Implantat im Seitenzahnbereich.–
Abb. 16: Postoperative Volumentomografie.–**Abb. 17:** Koronale Ansicht vom Sinuslift.

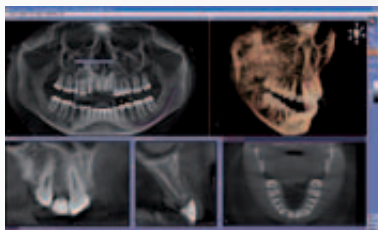
MAKE EVERY CASE COUNT

SICAT Implant

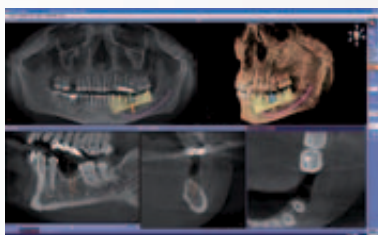
Jeder Fall zählt – nutzen Sie jetzt die einfache und sichere Art der Implantatplanung und -umsetzung. In SICAT Implant CAD/CAM lassen sich erstmals optische Abdrücke und virtuelle Prothetikvorschläge mit 3D-Röntgendaten fusionieren. Der Nutzen beeindruckt:

- Planung, Implantation und Versorgung erstmals möglich in 2 Sitzungen
- Ästhetisch anspruchsvolle Prothetikplanung durch klare Darstellung der Schleimhaut
- Workflow-Optimierung durch Wegfall von aufwendigen Röntgenschablonen

Entdecken Sie jetzt die neue Software SICAT Implant CAD/CAM. Durch unseren Außendienst live in Ihrer Praxis oder im Internet: www.sicat.de



Diagnose. Intuitiv geführt durch alle Ansichten.



Planung. Schnelle Positionierung der Implantate auf Basis der virtuellen Prothetik.

SICAT



Ausschlaggebend für ein optimales Ergebnis ist die präoperative Planung. Um den hohen ästhetischen Anspruch des Patienten zu erfüllen, wurde im Vorfeld eine detaillierte Planung im chirurgischen sowie prothetischen Sinne durchgeführt. Wax-up und navigierte Implantation waren unerlässlich für eine positive Umsetzung in diesem Fall.

Der chirurgische Eingriff lässt sich in zwei Segmente teilen: die Implantation und der Knochenaufbau. Um das Knochenangebot genau zu beurteilen, wurde präoperativ eine Volumentomografie gemacht (Planmeca/ProMAX®, Helsinki) (Abb. 7). Die digitale Planung der Implantatpositionen erfolgte unter Anwendung der Navigations-Software Materialise® (DENTSPLY Friadent, Oberpfaffenhofen). Eine weitere wichtige Komponente in dieser Software ermöglicht eine virtuelle Messung des zu erwartenden Volumens im Bereich des Sinus. Dadurch konnte präoperativ errechnet werden, wie viel Volumen im Sinus expandiert werden muss, um das geplante Implantat zu decken. In diesem Fall wurden 0,88 ml in der rechten Kieferhöhle bzw. 0,66 ml links gemessen (Abb. 8 und 9). Für den minimalinvasiven Sinuslift wurde die im Artikel beschriebene DKK-Fräse und SV-Pumpe (Abb. 1a und b) verwendet. Da der minimale krestale Zugang, $\varnothing \sim 3,5 \text{ mm}$ /Breite $\times \sim 5 \text{ mm}$ /Tiefe, entspricht, konnte nur ein Knochenersatzmaterial mit plastischer Eigenschaft verwendet werden (Ostim®, Fa. Heraeus Kulzer, Hanau). Die intraoperative Anwendung der Materialise®-Bohrschablone ermöglichte eine präzise Positionierung der acht Implantate (ANKYLOS®, DENTSPLY Friadent, Mannheim) (Abb. 10–15). Die postoperative Volumentomografie dokumentiert die Implantatposition sowie den minimalinvasiven Sinuslift (Abb. 16 und 17).

Um die Schleimhautverhältnisse für die Ästhetik optimal zu nutzen und das Emergenzprofil ideal zu gestalten, wurden vier Hilfsmittel verwendet:

1. Unter Anwendung der ATP-Stanze® (DENTSPLY Friadent, Mannheim) wurde implantiert (Abb. 11), da durch eine minimalinvasive „Flapless Surgery“ das Trauma am Gewebe deutlich weniger und eine krestale Knochenresorption geringer ist (Becker et al. 2005).
2. Nach Freilegung der acht Implantate wurden Gingivaformer mit einem Durchmesser von 7 mm eingeschraubt. Dadurch konnte der Platz für die individuell angefertigten Zirkonaufsatzteile geschaffen werden.

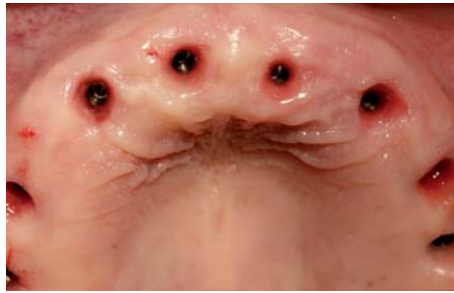
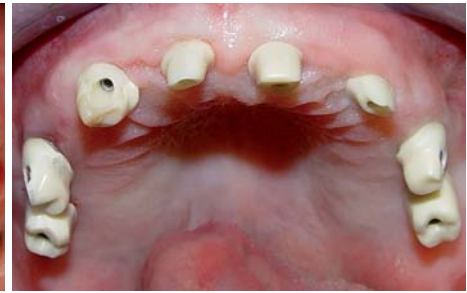
Abb. 18: Emergenzprofile. – Abb. 19: Individuelle Zirkonabutments.



3. Ausformung einer optimalen Papillen- und Gingiva-kontur durch das angefertigte Provisorium.
4. An den Stellen, wo Nachhilfe notwendig war, wurde die keratinisierte Gingiva mit einer diamantierten Fräse angeraut und mit dem Provisorium unterstützend modelliert.

Aufgrund einer hohen Primärstabilität aller acht Implantate (inkl. Sinuslift) konnte eine Sofortbelastung durchgeführt werden. Individuelle Vollkeramik Abutments, Zirkongerüst und Verblendung (Labor Dental-Design Koczy, Wien) vollendeten diese aus ästhetischer Sicht anspruchsvolle Arbeit (Abb. 18 bis 20). Auf Wunsch des Patienten wurden die Zähne in der Optik „gebleicht“ verblendet. Die Anfertigung betrug drei Wochen und wurde nach Vollendung fix zementiert (iCem®, Fa. Heraeus Kulzer, Hanau).

Fazit

Zusammenfassend ist nach unserem Konzept für ein ideales Weich- und Hartgewebemanagement Folgendes zu beachten:

- Flapless-Implantation (ATP-Stanze®)
- Flapless-Knochenaufbau (JEDER®-System)
- navigierte Implantation (Materialise®)
- individuelle Abutments bzw. Zirkongerüst
- individuell angefertigtes Provisorium.

Vorteile durch Anwendung des hier vorgestellten Systems:

- minimalinvasive Technik
- keine Naht, keine Schwellung
- keine Verfärbung (Hämatom)
- kurze OP
- kaum bis kein Schmerz nach OP
- Reduktion des OP-Risikos (Membraneinriss, Schwellung, Rötung)
- vereinfachtes chirurgisches Vorgehen. ■

Literatur beim Autor erhältlich.

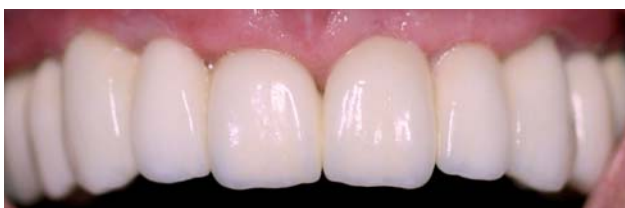

Abb. 20: Zirkonbrücke intraoral.

KONTAKT

Dr. Philip Jesch


Zahnambulatorium Wienerberg City
Hertha-Firnberg-Straße 10/2/1

1100 Wien, Österreich

E-Mail: office@jesch.at

Web: www.jesch.at

Sinuslift Implantate Made in Germany



NEU!

Mit Sicherheit besser bohren!

Die neuen Safety-Stopp-Bohrer
von Dentegris.



- Zertifikat: bakteriendichte Implantatverbindung
- Optimale Kraftverteilung bei FEM Test
- Sicherheit durch Safety-Stopp-Bohrer
- Zervikale Grooves verhindern Knochenabbau
- Beratung ausschließlich durch Implantat-Profis
- 10 Jahre Garantie auf Osseointegration
- Faire und stabile Preise



Zirkon
Aufbau



UCLA
Aufbau



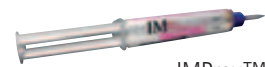Titan
Aufbau



LOCATOR™
Aufbau



Kobolt-Konus
Aufbau



IMProv™