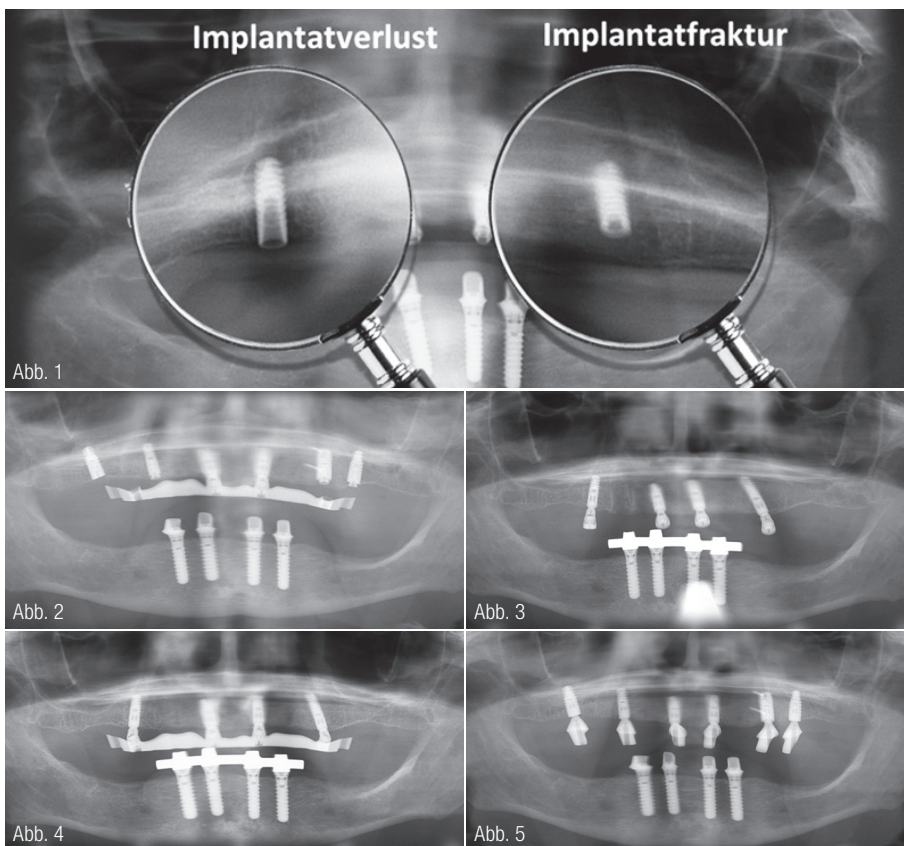


Implantatabformung – Basis zahntechnischer Implantatprothetik

DIGITALE ZAHNTECHNIK Die Basis zur Erstellung einer zahntechnischen Arbeit ist die perfekte Eins-zu-eins-Kopie der intraoralen Situation auf das Meistermodell. Dem zahntechnischen Labor ist der Weg dahin in der Regel gleichgültig. Im Zeitalter von Computer und Medientechnik ist davon auszugehen, dass in Zukunft die konventionelle analoge Abformung zunehmend von intraoralen Scans verdrängt wird. Schon heute ist die Genauigkeit der derzeit auf dem Markt erhältlichen Intraoralscanner zweifelsfrei ausreichend, um implantatgetragenen Zahnersatz anzufertigen. Die Übertragung über Scandbodies ist ausgereift. Im täglichen Alltag der zahntechnischen Laboratorien dient immer noch in vier von fünf Fällen¹ die analoge Abformung als Arbeitsgrundlage. Somit lohnt es sich, diese Technik nochmals grundsätzlich zu betrachten.



Fallbeispiel 1 – Abb. 1: OPG nach Implantatverlust und -fraktur sowie Umbau der UK-Versorgung von Steg auf Teleskop. **Abb. 2:** OPG nach Implantatentfernung und Neuimplantation mit Sinuslift beidseitig. **Abb. 3:** OPG nach Implantatfreilegung und Versorgung mit Balance Basisaufbau schmal. **Abb. 4:** OPG nach CAD/CAM-Stegversorgung durch Prothetiker. **Abb. 5:** OPG nach Teleskopversorgung durch Prothetiker.

Grundlagen der zahnärztlichen analogen Abformung

Die Verweildauer von Zahnimplantaten in der Mundhöhle ist wesentlich beeinflusst durch die Spannungsfreiheit der Suprakonstruktion.² Spannungen in den Implantat-Prothetik-Komponenten,

die bei inkorrektur Passung zwischen Implantat und Abutment entstehen, können zu knöcherner Überlastung, krestalem Knochenabbau, Mukositis, Periimplantitis, Lockerung oder Fraktur der Abutmenthalteschraube und Implantatlockerung mit nachfolgendem Implantatverlust führen.

Die Übertragung der intraoralen Implantatsituation in eine Laborsituation erfolgt stets über eine Abformung, um von der intraoralen Situation eine Negativform zu erhalten. Die Negativform dient dazu, eine Positivform, das Modell, anfertigen zu können. Mit diesem besteht dann die Möglichkeit, im zahntechnischen Labor eine entsprechende Restauration zu erstellen.³ Die Abformung ist abhängig vom Abformmaterial, von der Abformtechnik und dem Herstellungsprozess des zahntechnischen Modells, auf dem die Suprakonstruktion erstellt wird. Treten in dieser Herstellungskette Fehler auf, erfahren diese eine kumulative Häufung und ggf. eine Verstärkung.⁴ Ein osseointegriertes Implantat ist starr im Knochen verankert. Die starre Verbindung zwischen Knochen und Implantat verlangt nach Spannungsfreiheit zwischen Implantat und Abutment. Die Forderung nach Spannungsfreiheit der einzubringenden Implantatprothetik ist in der Literatur unumstritten.⁵⁻⁷

Verfahren der Abformung in der Implantatprothetik

Seit Beginn der Implantologie befassen sich Studien mit der Abformtechnik in der Implantologie und deren Genauigkeit. Lee et al.⁸ fasste 2008 in seiner Metaanalyse bis dahin erhobene Ergebnisse aus 17 Studien zusammen. Er stellte die zwei existierenden Abformmethoden gegenüber:

- 1 die indirekte geschlossene Abformung mittels Transferkappen, auch Transfermethode oder Repositionsverfahren genannt – im Weiteren wird diese als indirekte Methode bezeichnet,

- 2a die einfache oder direkte Methode, auch Pick-up-Methode oder offene Abformung genannt – im Weiteren wird diese als einfache direkte Methode bezeichnet und
- 2b die einfache oder direkte Methode mit Verblockung, auch offene Abformung mit Verblockung genannt – im Weiteren wird diese als einfache direkte Methode mit Verblockung bezeichnet.

Indirekte Methode

Bei der indirekten Technik oder Repositionstechnik finden Implantatabformpfosten Verwendung, die eine konische oder zylindrische Form besitzen. Sie sind durch Schrauben mit den Implantaten verbunden und verbleiben dadurch nicht in der Abformung. Anschließend werden die Abformpfosten gelöst und für die Herstellung des Meistermodells mit den Implantatanalogen verschraubt. Die Abformpfosten werden mitsamt der Modellreplika in den Abdruck reponiert.

Verwendung unterschnittiger Abformpfosten

„Bei diesem Verfahren verbleiben die unterschnittigen, verschraubten Implantat-

abformpfosten nach Entfernung des Abdrucks im Mund. Die Schrauben werden erst nach Entnahme gelöst und die Pfosten in die Abformung reponiert. Dies kann aber aufgrund der Unterschnitte zu extrem verfälschten Positionen der Implantatanaloga im Modell führen.“^{9, 10}

Verwendung von Transfer-Caps

„Hierbei handelt es sich um eine Kombination aus Pick-Up- und Repositionstechnik: Die in das Implantat eingeschraubten Abformpfosten werden mit je einem unterschnittigen Transfer-Cap aus Kunststoff versehen. Die Caps verbleiben nach Abdrucknahme in der Abformung. Anschließend wird zur Modellherstellung je ein Laboranalogon in diese eingesteckt. Diese Technik weist gegenüber der herkömmlichen Repositionstechnik eine erhöhte Präzision auf.“^{11–13}

Einfache direkte Methode

Die einfache direkte Methode, auch Pick-up-Technik genannt, zählt zu den offenen Abformmethoden, bei welcher die unterschnittigen Abformpfosten in der Abformung verbleiben. Dieses ist

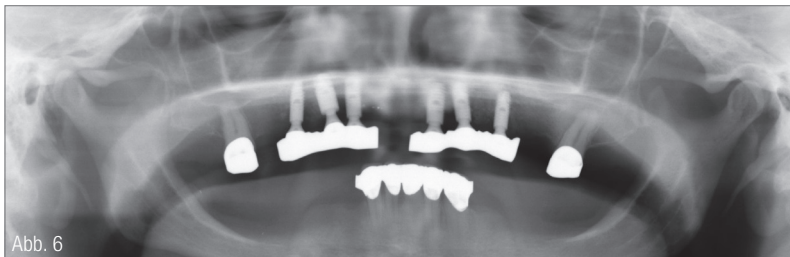

Abb. 6

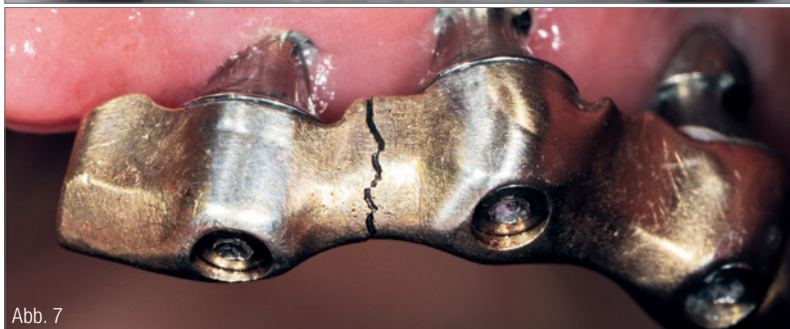

Abb. 7

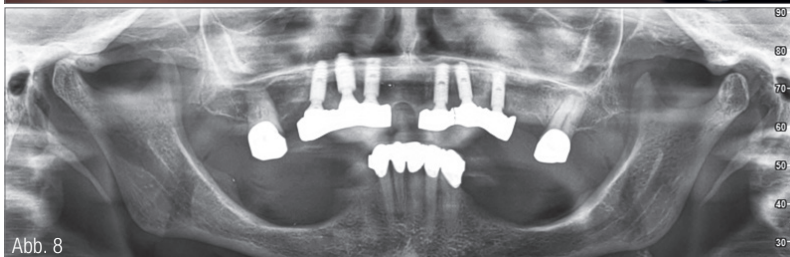


Abb. 8

Fallbeispiel 2 – Abb. 6: OPG nach gegossener Stegarbeit im Oberkiefer auf sechs Implantaten. **Abb. 7:** Stegfraktur des linken Steges nach 14 Jahren. **Abb. 8:** OPG 14 Jahre nach prothetischer Versorgung mit dargestellter Stegfraktur.

FRÄSEN IN EDELMETALL

EINE GENERATION WEITER


Edelmetallfräsen von C.HAFNER ist nicht nur die wirtschaftlichste Art der Edelmetallverarbeitung, sondern auch die Einfachste: Mit unseren variablen Abrechnungsmodellen bieten wir für jedes Labor das passende Konzept:

✓ SMART SERVICE

Fräsleistung im Legierungspreis inkludiert

✓ FLEXI SERVICE

Individuelle Preisgestaltung für Legierung und Fräsen



C.HAFNER 

Edelmetall · Technologie

C.HAFNER GmbH + Co. KG
Gold- und Silberscheideanstalt
71299 Wimsheim · Deutschland

Tel. +49 7044 90 333-0
info@c-hafner.de
www.c-hafner.de

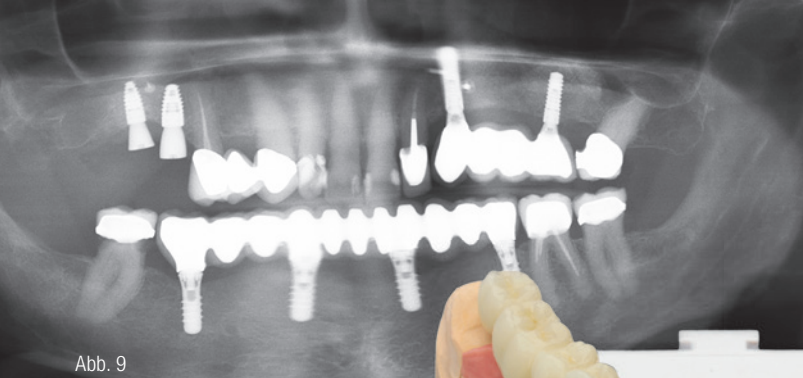


Abb. 9

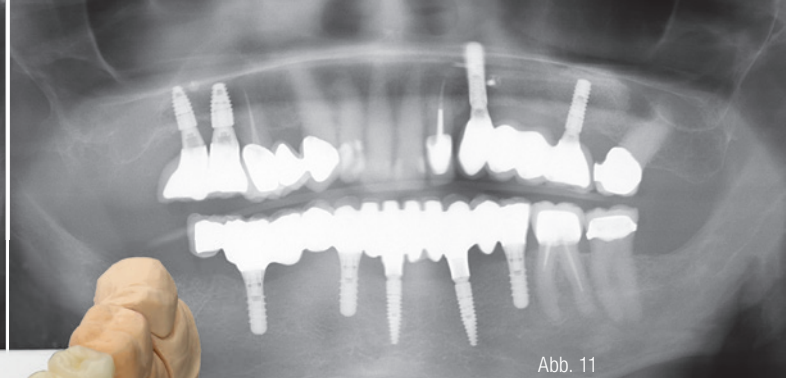


Abb. 11

Fallbeispiel 3 – Abb. 9: OPG mit Schraubenlockerung. **Abb. 10:** Modell der Neuversorgung mit Brücke auf Klebebasen. (Foto: © ZTM Fabian Zinser) **Abb. 11:** OPG nach Neuversorgung und Entfernung des Zahnes 46.

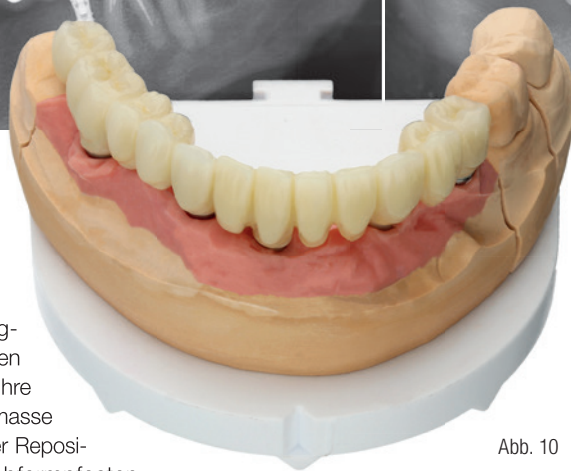


Abb. 10

von besonderer Wichtigkeit, da die Abformpfosten mit ihren Unterschnitten ihre Retention in der Abformmasse finden. Ähnlich wie bei der Repositionstechnik wird der Abformpfosten mittels einer Schraube am Implantat befestigt. Als Abformlöffel kann ein spezieller Implantatabformlöffel, z. B. Miratray® Implant Löffel (Hager & Werken), oder klassischerweise ein individueller Löffel mit Perforationen im Bereich der Implantate benutzt werden, wobei einige Anwender den Zugängen Verstärkungen hinzufügen, um die Abformpfosten zusätzlich zu stabilisieren („Schornsteine“).

Einfache direkte Methode mit Verblockung

Eine Besonderheit ist die Verblockung der Abformpfosten untereinander mit Acrylatkunststoff und Zahnseide. Hierbei werden zunächst die Gingivaformer abgeschraubt und entfernt. Dann werden die Abformpfosten für die offene Implantatabformung aufgeschraubt. Im nächsten Schritt werden die Implantatabformpfosten mit Zahnseide in 8er-Ligaturen untereinander verblockt. Die Zahnseide wird mit schrumpfungsamem Acrylatkunststoff Pattern Resin™ LS (GC) verstärkt.

Darstellung in der Literatur

Albert Franke¹⁴ hat in seiner Promotionsschrift aus dem Jahre 2014 die gesamte englischsprachige Literatur aufgearbeitet. Diese Zusammenfassung bezieht sich im Wesentlichen auf das systematische Review¹⁵ aus dem Jahre 2008 über alle verfügbaren Studien zum Thema Implantatabformtechniken, welche in den Jahren 1980 bis 2008 publiziert wurden.

„Insgesamt hatten [Lee et al.] über allgemeine Recherchen 17 in vitro Studien ausfindig machen können, welche die Genauigkeit zwischen geschienter und nicht geschienter Abformtechnik untersuchten. Von den 17 Studien befürworteten sieben die geschiente Implantat-

abformung mittels Kunststoffverblockung, während drei Studien bessere Ergebnisse bei den nicht geschienten Multi-Implantat-Abformungen vorfanden. Die übrigen Studien kamen zu dem Schluss, dass keine der beiden Methoden genauere Abformungen lieferte. Um [...] zwischen geschlossener und offener Implantatabformung zu unterscheiden, analysierten Lee et al. auch diese Studien und fanden insgesamt 14 Studien [...]. Fünf Studien stellten eine höhere Abformungspräzision der offenen Abformtechnik, zwei Studien stellten akkuratere Abformungen bei der geschlossenen Abformung fest. Die restlichen sieben Studien konnten keine signifikanten Unterschiede zwischen beiden Methoden herausfinden.“¹⁶ In Fortführung der Übersichtsarbeit von Lee et al. konnte Franke¹⁷ 22 weitere Studien finden, die eine höhere Abformgenauigkeit bei verblockten Abformpfosten gegenüber unverblockten belegten. Laut Franke kamen fünf Studien zu prinzipiell anderen Resultaten. Zehn Studien kamen zu dem Ergebnis, dass keine signifikanten Unterschiede zwischen beiden Methoden existierten. Franke kam aufgrund seiner Statistik zu der Erkenntnis, dass 60 Prozent der Autoren eine Verblockung bevorzugen, 27 Prozent diese ablehnen und 13 Prozent keinem dieser Abformverfahren einen Präzisionsvorteil zuschrieben. Franke bewertete das von ihm untersuchte Studienmaterial kritisch, da hier stets parallel ausgerichtete Implantatmodelle zur Anwendung kamen. In seiner Arbeit wurden Abutmentverblockungen für multiple Implantate im Oberkiefer mit deutlich unterschiedlicher Achsausrichtung, die der Praxisrealität viel näher kommen, nachuntersucht. Seine „Ergebnisse zeigten signifikante Abweichungen. Die verblockte direkte Abformtechnik erreichte die präziseste Imitation

des Urmodells, gefolgt von der Transfer-technik. Die unverblockte direkte Technik erzielte im Vergleich die ungenauesten Werte.“¹⁸ Zudem hat die Wahl der Implantatabformungstechnik eine größere Auswirkung auf die Genauigkeit des Abformergebnisses als die Wahl des Abformmaterials.^{19,20} Ebenso hat die Wahl des verwendeten Implantatsystems einen Einfluss auf die Abformgenauigkeit.²¹ Die Abformtechnik hat zusammenfassend den größten Einfluss.

Was sagt die deutschsprachige Fachbuchliteratur?

In 14 nachuntersuchten deutschsprachigen Fachbüchern,²² die seit 2000 erschienen sind, wird in zehn die verblockte Abformung favorisiert und dargestellt. In dem Fachbuch *Zahnärztliche Prothetik* aus dem Thieme Verlag²³ wird ein eindeutiger Praxistipp in Richtung verblockter Abformung gegeben. Deshalb wird von Ernst-Jürgen Richter ein expliziter Praxistipp formuliert:

„Man benutzt immer die direkte Methode mit Verblockung, auch wenn nur zwei benachbarte Implantate abgeformt werden sollen.“²⁴

In einem Fachbuch werden eigene Untersuchungen zur verblockten Abformung und deren Ableitung für die praktische Anwendung am Patienten beschrieben. Im Buch von Stefan Wolfart und Sönke Harder²⁵ wird die verblockte Abformung als nicht notwendig beschrieben, aber gleichzeitig die Anwendung von Tests ausführlich beschrieben, die die Kontrolle der Abformung im Nachhinein ermöglichen. Dieses ist eines von nur zwei Büchern mit Hinweisen zum Sheffield-Test.

Erhebung im zahntechnischen Labor zur verblockten Abformung

In zwei Feldzeiten von vier Monaten in den Jahren 2017 und 2018 wurden in zwei zahntechnischen Laboren 270 Implantate bei 84 Patienten erfasst. Es wurden nur Patientenarbeiten von Zahnärzten erfasst, die nicht an Fortbildungsveranstaltungen des Autors teilnahmen. Ebenso wurde der Autor als Kunde dieser zahntechnischen Laboratorien aus-

Home of Centric®

Maximale Sicherheit für die zentrische Bissnahme
ohne Nacharbeit in allen Indikationsbereichen

Bissanalyse-Systeme von theratecc

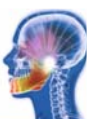Handbissnahme



therafaceline®
Centric Guide®
Centric Guide easy®

Erleben Sie unsere Produkte live in Ihrem Alltag oder zu den
theratecc | Kopftagen am **20. - 21.09.2019**
auf Schloss Eckberg in Dresden.

Home of Centric® Infohotline: 0371 / 26 79 12 20



geklammert. Ansonsten wären die Ergebnisse in Richtung Pick-up-Abformung mit Verblockung beeinflusst.

In den beiden zahntechnischen Laboren wurden sämtliche Implantatabformungen untersucht, bei denen mindestens zwei benachbarte Implantate zur Abformung kamen. Nicht berücksichtigt wurden die Implantatabformungen, die sich aufgrund der Angulierungswinkel

mit dem vorgegebenen Drehmoment und nicht mit dem Originalwerkzeug angezogen wurden. Dieses erfolgte in der prothetischen Überweiserpraxis (persönliche Mitteilung). Es wurden bei dieser Patientin das frakturierte und das gelockerte Implantat entfernt (Abb. 2). Im ersten und zweiten Quadranten wurden je zwei Implantate mit Sinuslift nachgesetzt, sodass insgesamt sechs Implan-

Fallbeispiel 3

Im Jahre 2010 wurden bei einem männlichen Patienten alio loco vier Straumann Tissue Level gesetzt. Der o.g. Patient stellte sich mit einer Schraubenlockerung innerhalb der Brücke vor (Abb. 9). Es zeigte sich radiologisch, dass die Brücke im rechten Quadranten nicht in finaler Position saß. Daraufhin wurde das Implantat in Regio 045 aus der Brückenkonstruktion

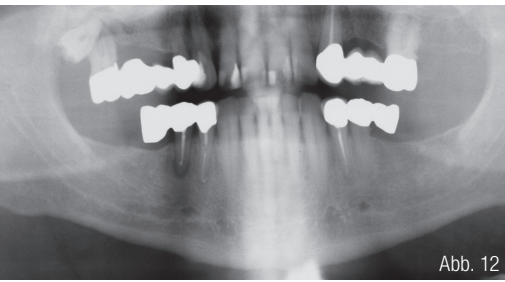


Abb. 12

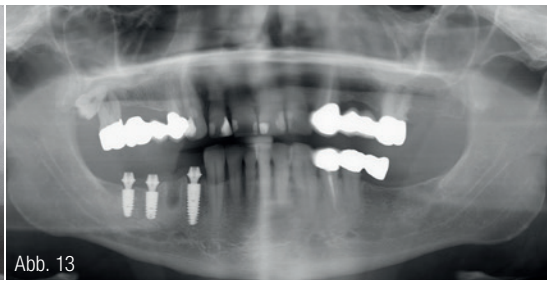


Abb. 13

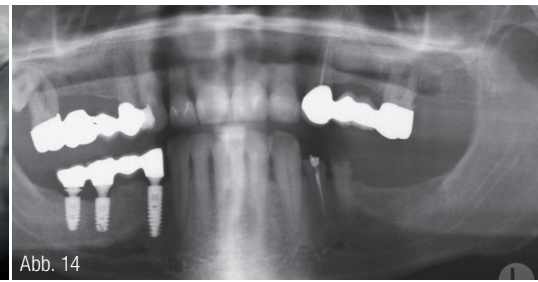


Abb. 14

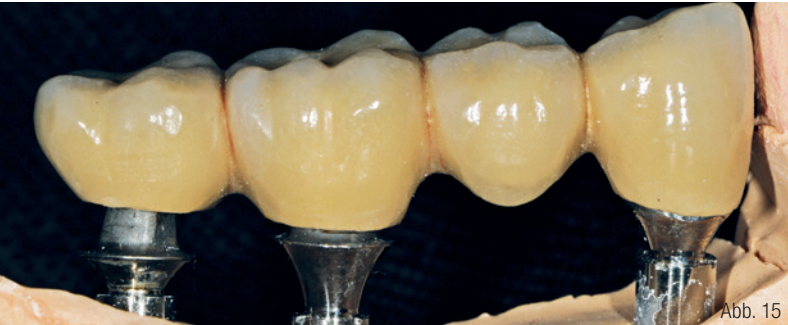

Abb. 15

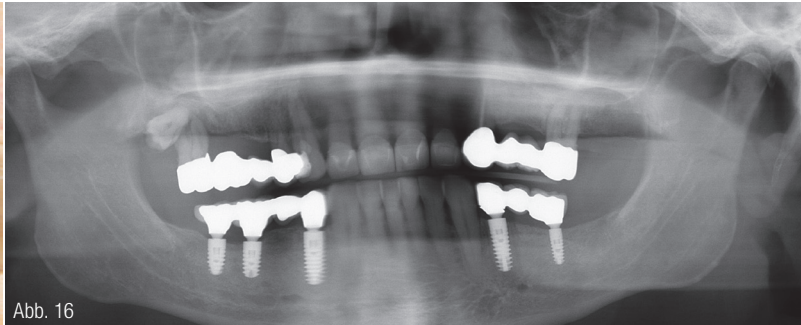


Abb. 16

Fallbeispiel 4 – Abb. 12: OPG Ausgangssituation. **Abb. 13:** OPG nach Implantation und Sofortversorgung. **Abb. 14:** OPG nach definitiver Implantatversorgung durch Hauszahnarzt. **Abb. 15:** Abutments und Brückenkonstruktion der ersten Versorgung auf dem Modell aus der neuen verblockten Abformung. **Abb. 16:** OPG nach Neuversorgung auf Klebebasen.

der Abformpfosten zueinander nicht verblocken ließen. Diese Implantatfälle wurden in ihrer Anzahl auch nicht erfasst. 82 Prozent der Abformungen erfolgten in Pick-up-Technik ohne Verblockung. 18 Prozent der Abformungen waren in Pick-up-Technik mit Verblockung ausgeführt. Bezogen auf die Stegversorgungen zeigte sich ein anderes Verhältnis. 60 Prozent waren in der Pick-up-Technik mit Verblockung abgeformt. Diese Abformtechnik wurde bei Brückenversorgungen weniger als zu einem Fünftel angewandt.

Fallbeispiel 1

Es kam bei einer Patientin zum Implantatverlust auf der einen Seite und Implantatfraktur auf der anderen Seite (Abb. 1) nach Versorgung nach dem SmartFix-Konzept durch Spannungen im CAD/CAM-Gerüst, da sich nicht rotationsgesicherte Aufbauten nach Stegherstellung lösen und nachträglich versucht wurde, diese wieder in Position zu bringen. Die Lösung der SmartFix-Aufbauten beruht darauf, dass diese Aufbauten nicht

tate vorhanden waren. Das Konzept einer Stegversorgung wurde als nicht geeignet eingestuft und verworfen (Abb. 3 und 4). Daraufhin erfolgte nun im Oberkiefer eine Versorgung mit einer Teleskoparbeit (Abb. 5). Auch die seit Jahren im Unterkiefer bestehende Stegarbeit wurde deshalb gegen eine Teleskoparbeit ausgetauscht.

Fallbeispiel 2

Im Jahre 2005 wurden bei einer weiblichen Patientin zur Anfertigung einer Stegarbeit im Oberkiefer sechs Implantate gesetzt (Abb. 6). Die Ankylos-Implantate wurden ebenfalls mit Balance Basisaufbau versehen. Hierüber erfolgte eine Polyetherabformung ohne Verblockung der Abformretentionskapfen mit Pattern Resin LS. Nach 14 Jahren kam es zur Stegfraktur im zweiten Quadranten (Abb. 7 und 8). Zudem war das mittelständige Implantat durch die vorhandene Spannung in der Konstruktion nicht mehr osseointegriert und musste entfernt werden.

herausgenommen. Zudem störte der Patient sich lingual an der typischen tulpenartigen Struktur des Straumann Tissue Level Implantates. Da der Verlust des Zahnes 46 drohte, wurde das Implantat in Regio 33 auf Wunsch des Patienten entfernt und durch ein neues Implantat Regio 033 und 041 ersetzt. Nach Osseointegration wurde der Zahn 46 kariesbedingt entfernt. Es erfolgte eine Neuversorgung auf Klebebasen über dann fünf Implantate (Abb. 10 und 11). Grundlage für die Modellerstellung war eine verblockte und offene Abformung. Es konnte auch hier eruiert werden, dass die erste prothetische Versorgung nicht nach dem oben beschriebenen verblockten Abformungsprinzip erfolgte.

Fallbeispiel 4

Im Jahre 2009 erschien ein männlicher Patient mit einer Anhängerbrücke im rechten unteren Quadranten, wobei die Pfeilerzähne 44 und 45 wurzelkanalbehandelt waren (Abb. 12). Diese Zähne wurden entfernt und der Zahn 44 wurde durch ein Ankylos-Implantat ersetzt.

Ebenso wurde in Regio 046 und 047 ein Ankylos-Implantat gesetzt. Die drei Implantate wurden mit Balance Basisaufbau der Höhe 3.0 im Rahmen einer Sofortversorgung versorgt (Abb. 13). Nach einer Tragezeit von sechs Monaten wurde die definitive Versorgung seitens des Hauszahnarztes durchgeführt (Abb. 14). Nach zehn Jahren und erstmaliger Wiedervorstellung in der mund-, kiefer- und gesichtschirurgischen Praxis nach definitiver prothetischer Versorgung hatte sich die Arbeit von den Standardaufbauten gelöst. Es zeigte sich, dass die Arbeit nie in Passung war. Nach Rücksprache mit dem zahntechnischen Labor, das die zahntechnische Arbeit seinerzeit anfertigte, stellte sich heraus, dass hier keine verblockte Abformung erfolgt war. Es wurde eine prothetische Neuversorgung auf Klebbasen über jetzt eine verblockte Pick-up-Abformung erstellt (Abb. 16).

Diskussion

Sowohl die vier Fallbeispiele als auch die deutsche Fachbuchliteratur und die internationale Literatur zeigen, wie essenziell eine verblockte spannungsfreie Abformung in der implantologischen Prothetik ist. Auch in einer schriftlichen Befragung von Zahnärzten im Rahmen von Fortbildungsveranstaltungen²⁶ und einer Onlinebefragung²⁷ in einem deutschlandweiten Fortbildungszirkel zeigte die geringe Anwendung der verblockten Pick-up-Technik in der Implantologie. In der schriftlichen Befragung setzten nur 37 Prozent auf die verblockte Pick-up-Technik. Die Teilnehmer der Onlinebefragung wendeten die verblockte Pick-up-Technik nur zu 20 Prozent an. Die Spannungsfreiheit in der Implantatprothetik ist äußerst wichtig für den Langzeiterfolg einer prothetischen Arbeit. Die Passgenauigkeit einer prothetischen Arbeit sollte nicht dem Zufall überlassen werden. Somit ist es für den Zahntechniker ein Leichtes, nach der Modellherstellung durch das Zerschneiden der Abformung zwischen den Abformpfosten die zu fordernde Verblockung zu hinterfragen. Sollte diese fehlen, kann dem behandelnden Zahnarzt eine mit Pattern Resin LS verblockte und dann geteilte Konstruktion zur Abformungswiederholung angeboten werden, um eine sichere, spannungsfreie und nachhaltige Implantatarbeit für den Patienten herzustellen und sich somit vor Zusatz- und/oder Wiederholungsarbeiten zu schützen. Zunehmend demonstrieren auch die Implantathersteller in ihren Manuals (z.B. Seite 20 und 21)²⁸ die Vorgehensweise

der verblockten Pick-up-Abformung, da diese im größeren Maße Suprakonstruktionen wie Stege anbieten und nicht Wiederholungsarbeiten anfertigen wollen.

Im Weiteren ist aber zu bedenken, dass der überwiegende Anteil der zahnärztlichen Prothetik nicht implantatbasiert ist. Folglich ist die zahngetragene Prothetik mit ihrer Abformtechnik das Tägliche in der Zahnarztpraxis und damit die Gewohnheit. „Zuerst einmal sind Gewohnheiten gut. Wir sprechen zu Recht von den lieben Gewohnheiten. [...] Doch Gewohnheiten haben auch eine Kehrseite. Ohne dass wir es bemerken, schränken sie unsere Wahrnehmung ein. Sie machen unflexibel und starr.“²⁹

Die implantatgetragene Prothetik unterscheidet sich in der analogen Abformung von der zahngetragenen Prothetik grundlegend. Es ist somit zum Teil nur eine schlechte Gewohnheit die zahn- und implantatbasierte Abformung entgegen dem Wissen gleichzubehandeln. Dies könnten wir uns auch wieder abgewöhnen und den Unterschied leben und umsetzen. „Laut Matthias Laschke soll das über eine speziell entwickelte Technologie funktionieren: Wir können uns nicht vorstellen, als Menschen keine Technik zu benutzen. Denn Technologie ist ständiger Bestandteil unseres Alltags. Technologie formt uns.“³⁰ Hier kann dann vielleicht die Chance für die digitale Abformung liegen und dieses Problem unbewusst lösen.

Danksagung

Mein Dank gilt dem Zahntechnikermeister Fabian Zinser (Zinser Dentaltechnik GmbH) und Zahntechniker Jürgen Albers (Hespe u. Bath Dentaltechnik GbR) für die Untersuchungen an den Abformungen.

INFORMATION

Dr. med. Dr. med. dent.

Rainer Fangmann

M.Sc. Implantologie, M.A.

Gesundheitszentrum St. Willehad
Luisenstraße 28

26382 Wilhelmshaven

drfangmann@gmx.de

www.Implantologie-WHV.de

Infos zum Autor



Literatur

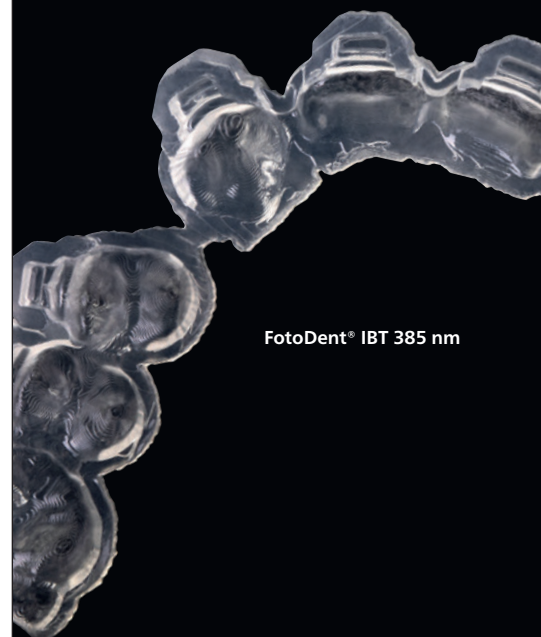

Sie drucken das.

FotoDent® IBT

DLP-Kunststoff

Lichthärtender Kunststoff zur Herstellung von transparenten, kieferorthopädischen Übertragungsschienen mittels 385 nm LED-basierter Stereolithographieverfahren. Überprüfung der korrekten Bracketpositionen jederzeit möglich – vor und nach dem Verkleben. Zur obligatorischen Nachhärtung von mit FotoDent® IBT gefertigten Bauteilen empfehlen wir das Hochleistungslichthärtegerät PCU LED N₂ – für Bauteile ohne Inhibitionsschicht.



FotoDent® IBT 385 nm

- **Optimale Flexibilität**
- **Einfaches Entfernen**
- **Für alle gängigen Bracketsysteme**