


Nicht immer lassen sich alle Wurzelkanäle eines Prämolaren richtig identifizieren. Gerade zwischen dem ersten und zweiten Oberkieferprämolaren gibt es signifikante Unterschiede. Der vorliegende Patientenfall beschreibt die Therapie eines zweiten Oberkieferprämolaren mit vorhandener Wurzelfüllung (mitsamt metallischem Wurzelstift) und einer vorliegenden chronischen, apikalen Parodontitis. Dabei wird deutlich, wie hilfreich adäquate Vergrößerungshilfen und das geeignete Feilenequipment sind.



Orthograde Revision eines zweiten Oberkieferprämolaren

Entfernung eines intrakanalären Stifts

Dr. Veronika Walter, MSc

Ein 49-jähriger Patient stellte sich zur Routinekontrolle in der Praxis vor, dabei wurde eine Karies an Zahn 24 festgestellt. Das daraufhin angefertigte Röntgenbild für die neue Inlayplanung zeigte nebenbefundlich eine insuffiziente Krone an Zahn 25 und eine apikale Parodontitis. Der Patient gab an, dass die Krone ca. 18 Jahre vorher alio loco angefertigt wurde und er seit der Zahnersatzversorgung nie Schmerzen hatte. Auch jetzt lässt sich kein Schmerz auslösen.

Fallbeschreibung

Die allgemeine Anamnese war beim Patienten unauffällig. Bei der speziellen Anamnese zeigte Zahn 25 keine Lockerung und Sondierungstiefen von 3–4 mm (jedoch ohne Blutung). Es lag kein Vorkontakt oder Gleithindernis vor. Die Okklusion entsprach einem Typ II mit Eckzahnführung auf beiden Seiten. Kein Zahn war perkussionsempfindlich. Fistelungen und Schwellungen wurden nicht diagnostiziert (Tab. 1).

Der röntgenologische Befund zeigte einen intrakanalären Stift (wahrscheinlich Radix-Anker) und eine insuffiziente Wurzelfüllung an Zahn 25 mit apikaler

Parodontitis (Abb. 1 und 2). Die Krone an Zahn 25 war stark überstehend. Die Wurzeln der Zähne 23, 24 und 26 zeigten keine apikalen pathologischen Verhältnisse. Zahn 24 zeigte eine Sekundärkaries im distalen Bereich der Kompositfüllung (Abb. 1). Zahn 23 wies eine nicht röntgenopake Kompositfüllung im mesialen Bereich auf. Der Knochenverlauf auf dem Röntgenbild ließ einen leichten horizontalen Abbau erkennen.

Der Patient wurde über das Vorgehen und die Risiken einer Wurzelkanalbehandlung bzw. -revision mit Stiftentfernung und anschließender Wurzelfül-

lung aufgeklärt. Ihm wurde erläutert, dass für eine regelrecht durchgeführte Therapie die jetzt vorhandene Verbund-Metall-Keramik-Krone (VMK) entfernt werden muss und nach erfolgreicher Wurzelkanalbehandlung eine neue prothetische Versorgung notwendig ist (CEREC-Krone).

Dem Patienten wurden alternativ eine Wurzelspitzenresektion (WSR) und auch die Extraktion erklärt. Vor allem wurde ihm erläutert, dass bei einer Stiftentfernung ein Risiko für eine Fraktur besteht bzw. nicht sicher ist, wie groß der Defekt im Dentin nach der Entfernung

Klinischer Befund	Zahn 25
klinisch	insuffiziente Verbund-Metall-Keramik-Krone
Schleimhaut	unauffällig
Lockerungsgrad	0
Sondierungswerte	3–4 mm
Sensibilität	negativ
Perkussion (horizontal)	–
Perkussion (axial)	–
Palpation (vestibulär)	–
Palpation (oral)	–

Tab. 1: Klinischer Befund Zahn 25.

BESTELLSERVICE

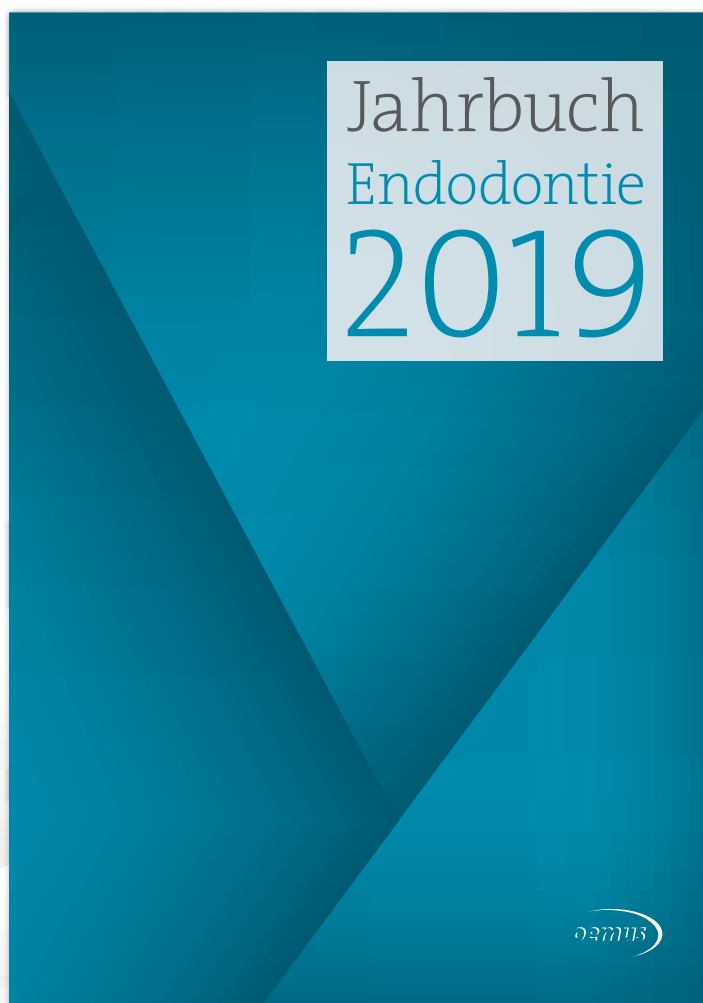
Jahrbuch Endodontie 2019

Interdisziplinär und nah am Markt

BESTELLUNG AUCH
ONLINE MÖGLICH



www.oemus-shop.de



Lesen Sie im aktuellen
Jahrbuch folgende Themen:

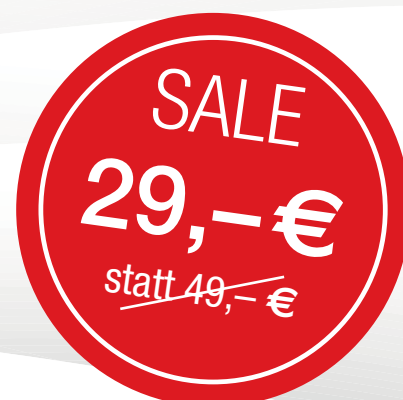Grundlagenartikel

Wurzelkanalaufbereitung

Komplikationsmanagement

Marktübersichten

Fachgesellschaften



Fax an **+49 341 48474-290**

Senden Sie mir folgende Jahrbücher zum angegebenen Preis zu:

(Bitte Jahrbücher auswählen und Anzahl eintragen.)

_____ Endodontie 2019	29,- Euro* 49,- Euro*
_____ Digitale Dentale Technologien 2019	49,- Euro*
_____ Implantologie 2019	69,- Euro*
_____ Prophylaxe 2019	49,- Euro*

* Preise verstehen sich zzgl. MwSt. und Versandkosten. Entsiegelte Ware ist vom Umtausch ausgeschlossen.

Name, Vorname

Telefon, E-Mail

Unterschrift

Stempel

EJ/3/19

des Stifts ist. Der Patient entschied sich für eine mikroskopgestützte Revision und den Zahnerhalt.

Klinisches Vorgehen

In der ersten Sitzung wurde die vorhandene Krone an Zahn 25 entfernt. Anschließend wurde nach Anlegen von Kofferdam der Stift mit Ultraschall (ProUltra® Endo 1, Dentsply Sirona) gelockert und entfernt. Dazu wurden zuerst die Zementreste im koronalen Bereich mithilfe von Muncie Discovery Burs (HanChaDent) gelöst. Anschließend wurde der Ultraschallansatz an den Radix-Anker gehalten und mit mittlerer Einstellung gegen den Uhrzeigersinn rotiert. Das restliche Wurzelfüllmaterial konnte in einem Stück mittels einer Hedström-Feile entfernt werden. Es erfolgte ein präendodontischer Aufbau und das Anfertigen der provisorischen Krone, die adhäsiv eingesetzt wurde (Protemp™ 4, RelyX™, beide 3M Deutschland).

Nach der Trepanation und erster ausgiebiger Spülung mit Natriumhypochlorid (5,5%) war unter dem Mikroskop im palatinalen Bereich eine kleine Öffnung erkennbar (Abb. 3), die mit einem Micro-Opener (Dentsply Sirona) sondiert wurde. Es handelte sich um einen zweiten, pa-

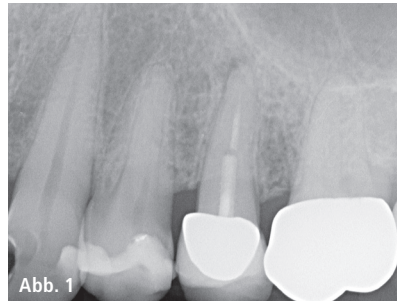

Abb. 1: Ausgangsröntgenbild des Zahns 25, apikale Parodontitis mit insuffizienter Wurzelfüllung und Stift in situ, Sekundärkaries an Zahn 24 distal. – **Abb. 2:** Entfernter Radix-Anker.

latinalen Kanal, der nicht mit dem bukkalen Kanal in Verbindung stand. Ohne entsprechende optische Vergrößerungshilfen wäre es nicht möglich gewesen, diesen zu erkennen, zumal die Aufsicht auf den bukkalen, schon stark aufbereiteten Kanal zuerst nur einen zentralen Kanal vermuten ließ. Der palatinale Kanal wurde anschließend initial mit der SX Feile des ProTaper® Systems (Dentsply Sirona) erweitert, um anschließend einen Gleitpfad mit K-Feilen ISO 06, 08, 10 und 15 (VDW) anzulegen. Die weitere Aufbereitung erfolgte unter Zuhilfenahme der elektronischen Messlängenbestimmung (VDW.GOLD® RECIPROC®, VDW) mittels ProGlider® (Dentsply Sirona) und ProTaper Next® X1, X2 auf volle Arbeitslänge bzw. ProTaper Next® X3 (alle Dentsply Sirona) 0,5mm kürzer (Abb. 4–6).

Während der gesamten Aufbereitung des Kanalsystems wurde mit erwärmtem Natriumhypochlorid (5,5%) ausgiebig gespült und die Spülung zusätzlich mit EDDY™ (VDW; Abb. 7) schallaktiviert. Diese spezielle Polyamidspitze erlaubt eine sehr sichere Vorgehensweise. Selbst wenn 1–2mm der Spitze „abbrechen“, kann diese sehr leicht wieder aus dem Kanal herausgespült werden. Wichtig ist, dass der EDDY™ auf die Arbeitslänge –1 mm in den Wurzelkanal eingeführt und ständig auf und ab bewegt wird. Die dünne Spitze (25.04) wird mittels Airscaler betrieben und verursacht laut Herstellerangaben einerseits eine „Kavitation“ und andererseits das sogenannte „acoustic streaming“ – beide Effekte bekannt aus der passiven Ultraschallaktivierung.¹

Für die Abschlussspülung wurde zur Entfernung des Smearlayers EDTA (17%) verwendet, anschließend noch einmal erwärmtes Natriumhypochlorid (5,5%), schallaktiviert mit EDDY™, um die Reinigungswirkung in den durch das EDTA freigewordenen Dentintubuli noch zu verstärken. Aufgrund der großen apikalen Aufhellung und der Tatsache, dass aus dem palatinalen Kanal viel zerfallenes Gewebe entfernt werden konnte, wurde eine medikamentöse Einlage mit ApexCal® (Ivoclar Vivadent) vorgenommen, diese mit sterilem Teflonband abgedeckt und ein provisorischer, bakteriendichter Verschluss mit Venus® Flow Baseline (Kulzer) gemacht.

Nach zwei Wochen erfolgte die definitive Wurzelfüllung, wiederum mit ausgiebiger Spülung und Entfernung der medikamentösen Einlage mit erwärmtem Natriumhypochlorid (5,5%), zusätzlich schallaktiviert mit EDDY™. Das Apical Gauging erfolgte mit K-Flexo-

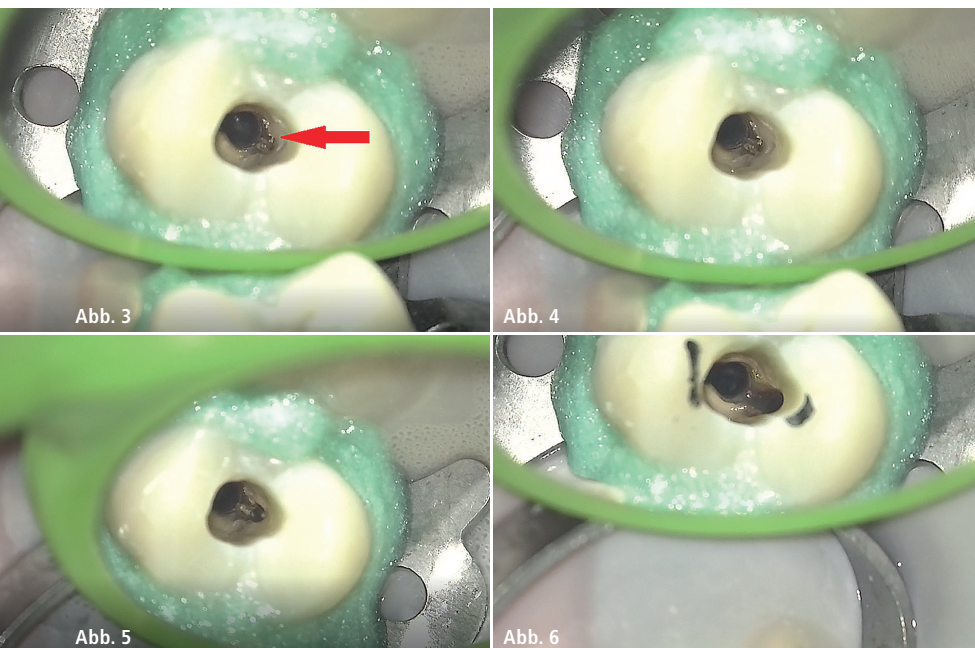


Abb. 3: Darstellung nach erfolgreicher Stiftentfernung und Revision. Palatinal lässt sich ein zweiter Kanal erkennen (Pfeil). – **Abb. 4:** Palatinaler Kanal nach Anlegung des Gleitpfads. – **Abb. 5:** Palatinaler Kanal nach Aufbereitung mit ProTaper Next® X1 (Dentsply Sirona). – **Abb. 6:** Zahn 25 nach vollständiger Aufbereitung.

feilen, anschließend wurden die Mastercones angepasst (30.04 für beide Kanäle). Nach der Abschlusspülung (s.o.) wurden die Wurzelkanäle mit abgemessenen sterilen Papierspitzen getrocknet. Es erfolgte eine warm-vertikale Wurzelfüllung mittels AH Plus™ (Dentsply Sirona) und der Mastercones bzw. des Backfills mithilfe des Calamus® Systems (Dentsply Sirona).

Nach Reinigung der Kanäle und der Pulpakammer mit AH Plus Cleaner wurde die Kavität mit dem Airsonic® Mini Sandblaster (Hager & Werken) und Aluminiumoxidpulver sandgestrahlt. Der postendodontische Verschluss der Zugangskavität erfolgte mit SDR® (Dentsply Sirona) und Tetric® White (Ivoclar Vivadent). Auf der Abschlussaufnahme (Abb. 8) zeigt sich, dass durch die damalige Insertion des Radix-Ankers ein großer Defekt im Wurzelkanalsystem gesetzt wurde. Dieser wurde mittels SDR® sehr tief im Kanal verschlossen. Der Zahn wurde für sechs Monate mit dem adhäsiv eingegliederten Provisorium belassen, bevor eine mit dem CEREC-System angefertigte e.max® CAD-Krone eingegliedert wurde.

17 Monate nach erfolgter Wurzelfüllung wurde eine Kontrollaufnahme angefertigt (Abb. 9). Die apikale Parodontitis ist deutlich rückläufig und der Zahn absolut beschwerdefrei.

Epikrise

Einige der häufigsten Ursachen für einen endodontischen Misserfolg sind insuffiziente mechanische Aufbereitung bzw. Übersehen von Wurzelkanälen, Persistenz von Bakterien in den Kanälen bzw. apikal, nicht adäquate Obturationsqualität, zu kurze und/oder

zu lange Wurzelkanalfüllungen und koronales Leakage.² Es gibt zwar keinen einheitlichen Konsens, wie genau Misserfolg in der Endodontie definiert wird, jedoch sollten nach einer endodontischen Therapie keine erneuten klinischen Symptome auftreten und röntgenologisch keine apikale Parodontitis mehr zu diagnostizieren sein.³

In vorliegendem Fall gab es keine klinische Symptomatik, sodass es ein Zufallsbefund war. Anhand des Röntgenbilds wurde als Grund für den Misserfolg sowohl die insuffiziente Wurzelfüllung als auch das koronale Leakage diagnostiziert. Das Vorhandensein eines zweiten, nicht aufbereiteten Wurzelkanals ließ sich aus der Übersichtsaufnahme nicht ersehen.

Fazit

Die Anatomie von Oberkieferprämolaren kann sehr unterschiedlich sein. Während bei den ersten Oberkieferprämolaren in ca. 90 Prozent der Fälle zwei Wurzeln und auch zwei Wurzelkanäle vorkommen,⁴ so ist dies beim zweiten Oberkieferprämolaren anders verteilt. Die Mehrzahl besitzt eine Wurzel, jedoch kommen dort häufig zwei Kanäle vor.^{4,5} In seiner Untersuchung an 2.400 extrahierten Zähnen gab Vertucci⁶ an, dass der obere, zweite Prämolare in 5,5 Prozent der Fälle zwei von der Pulpakammer bis zum Apex separat verlaufende Kanäle hat. Da diese Morphologie eher übersehen wird, sollte man schon bei der Zugangskavität darauf achten, diese mehr oval in bukkoraler Richtung anzulegen, um einen eventuellen zweiten Kanal zu finden. Auch ist bei diesen eher seltenen Fällen eine adäquate Vergrößerungshilfe,

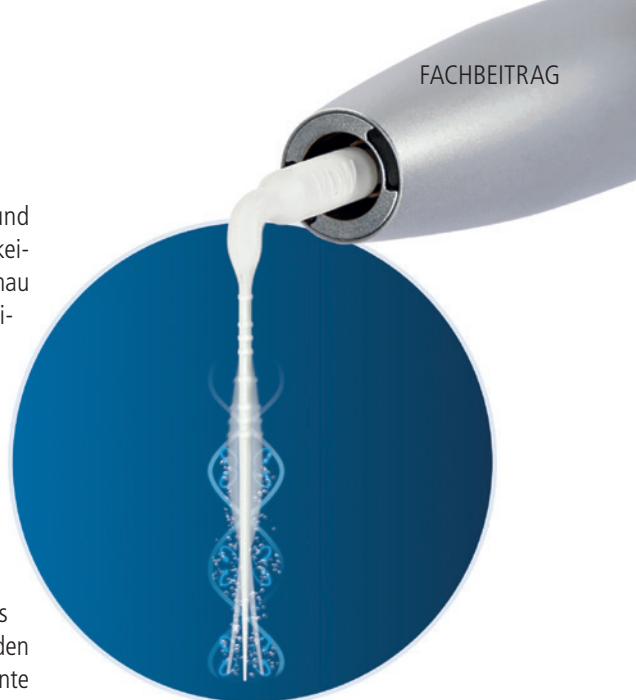


Abb. 7: Die schallaktivierte Spülspitze EDDY™ (VDW). Foto: © VDW GmbH

z. B. durch ein Operationsmikroskop, sehr hilfreich.

Bei einer Revision mit vorliegendem infiziertem Wurzelkanalsystem ist es wichtig, dass neben der Aufbereitung aller anatomischen Strukturen vor allem der chemomechanischen Desinfektion große Aufmerksamkeit geschenkt wird. Die Entfernung von Debris und der Schmier-schicht ist eines der wichtigsten Ziele. Durch die mechanische Aufbereitung allein werden oftmals nur 50 Prozent der Wurzelkanäle instrumentiert, sodass der Einsatz von adäquaten Spülflüssigkeiten in Verbindung mit einer Aktivierung derselben für eine Reduktion der Bakterienflora notwendig sind.^{7,8} In diesem Fall lagen gerade Kanal anatomien vor, sodass das Einbringen der Spülkanüle und auch der EDDY™-Spitze unproblematisch war. In stark gekrümmten Kanälen sollte dieses System den Vorteil bieten, dass die flexible Schallspitze leichter den apikalen Anteil erreicht, ohne Schaden an den Kanalwänden zu verursachen.⁸ Jedoch gibt es hierzu noch keine ausreichende Studienlage.

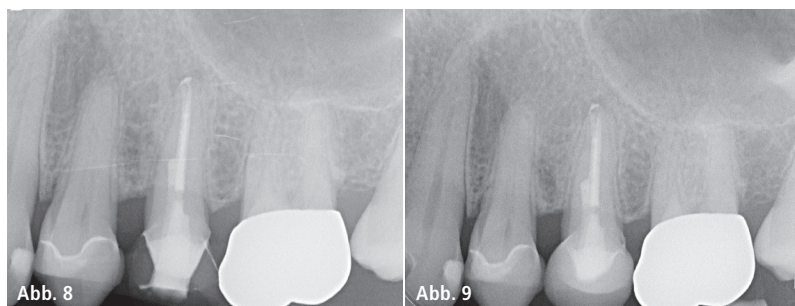


Abb. 8: Abschlussaufnahme des Zahns 25 mit tiefem intrakanalärem Kompositkern im bukkalen Kanal. – **Abb. 9:** Röntgenkontrolle nach 17 Monaten mit neuer CEREC-Krone in situ.

Kontakt

Dr. Veronika Walter, MSc
 PRODENS32
 Watmarkt 1
 93047 Regensburg
 Tel.: 0941 55229
 praxis@prodens32.de
 www.prodens32.de