


Das Spülen mit Natriumhypochloritlösungen zählt zu den elementaren Schritten bei einer Wurzelkanalbehandlung. Dadurch wird der Kanal bestmöglich desinfiziert, bevor er verschlossen werden kann. Jeder Zahnarzt hat dabei sein eigenes Spülprotokoll. Der folgende Beitrag stellt eine hilfreiche Variante mit einer „All-in-one“-Lösung vor.



Wurzelkanalbehandlungen erleichtern und verbessern

Marcel Hörmann

Dual Rinse HEDP basiert auf einer durch die Firma smartodont (Spin-off der Universität und ETH Zürich) patentierten und an Medcem lizenzierten Technologie. Das Etidronatpulver soll vor der Wurzelkanalbehandlung direkt in die zu verwendende Natriumhypochlorit-(NaOCl)-Lösung zugegeben und darin aufgelöst werden (Abb. 1). Man erhält dadurch eine mild entkalkende klare Lösung, welche alle gewünschten NaOCl-Eigenschaften zur Desinfektion

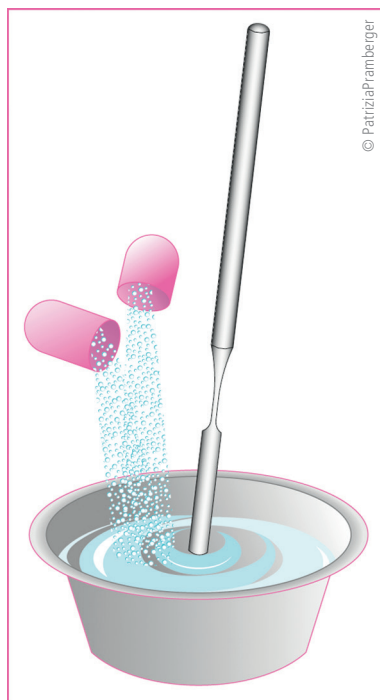


Abb. 1: Schematische Darstellung des Mischvorgangs.

des Wurzelkanals beibehält, nämlich die Auflösung von nekrotischem Weichgewebe, der Bakterien und Biofilmmatrix. Diese Lösung sollte innerhalb von zwei Stunden verwendet und nicht erwärmt gelagert werden.¹ Es entfallen somit die traditionellen Wechselfüllungen, welche mit aggressiv entkalkenden und nicht NaOCl-kompatiblen Spülmitteln wie EDTA oder Zitronensäure notwendig sind. Im Gegensatz zu diesen konventionellen Spülprotokollen, in welchen der Einsatz einer reinen NaOCl-Lösung während der Kanalaufbereitung propagiert wurde,² werden durch den Zusatz von Dual Rinse HEDP Hartgewebsspäne bereits während der Wurzelkanalaufbereitung herausgespült. So entstehen weniger Smearlayer und Debris.

Es gibt mittlerweile viele Studien zu Dual Rinse HEDP, welche folgende Vorteile gegenüber konventionellen Wechselfüllungen aufzeigen konnten:

- Trotz verkürzter Gesamtspülzeit kann die Dentindesinfektion durch NaOCl verbessert werden.³
- Die Adhäsion von biokeramischen Materialien wird verstärkt.⁴
- Das koronale Dentin ist nach der Wurzelkanalbehandlung ideal für einen adhäsiven Verschluss konditioniert.⁵
- Bei Revisionsbehandlungen können biokeramische Sealer besser herausgespült werden.⁶

Auch zur Sicherheit des Etidronatpulvers gibt es positive Daten. Die Zytotoxizität des NaOCl wird durch Zugabe von Dual Rinse HEDP nicht erhöht.⁷ Klinisch zeigten sich mit der Kombinationslösung nicht häufiger postoperative Beschwerden oder periapikale Entzündungsmarker als mit einer reinen NaOCl-Kontrolllösung.⁸ Zusammenfassend darf somit gesagt werden, dass Dual Rinse HEDP in Kombination mit der NaOCl-Lösung Ihrer Wahl eine ideale „All-in-one“-Spülflüssigkeit ergibt, welche die endodontische Behandlung nicht nur offensichtlich erleichtert, sondern sogar verbessern kann.

Anwendung und häufig gestellte Fragen

Zum Mischen von Dual Rinse HEDP in die entsprechende NaOCl-Lösung kann grundsätzlich jedes sterile Gefäß verwendet werden. Wir empfehlen einen kalibrierten Mischbecher, der auch dazu verwendet werden kann, die Guttaperchaspitzen vor der Wurzelkanalfüllung im NaOCl zu sterilisieren.⁹ Der Inhalt einer Kapsel wird pro 10 ml NaOCl-Lösung verwendet. Mittels eines Spatels oder Ähnlichem kann nun gemischt und gewartet werden (intermittierend), bis sich das gesamte Pulver gelöst hat (Abb. 1). Es kann bis zu zwei Minuten dauern, bis die kombinierte Lösung klar und

somit gebrauchsfertig wird. Dieser Punkt scheint einige Neuanwender vor Probleme zu stellen, wenn sie die Lösung ad hoc mitten in der Behandlung nutzen wollen. Es empfiehlt sich daher, die Spüllösung von der Dentalassistentin bereits vor Behandlungsbeginn, z. B. wenn der Kofferdam angelegt wird, in der gewünschten Menge präparieren zu lassen. Sobald die Lösung bereit ist, kann man ausschließlich damit spülen. Es sind keine Wechselspülungen notwendig. Die Menge richtet sich nach der Komplexität des Kanalsystems und dessen Infektionsgrad. Vor einer medikamentösen Einlage oder der Wurzelkanalfüllung kann das Kanalsystem wie gewohnt mittels den Aufbereitungsgrößen entsprechenden Papierspitzen getrocknet werden.

Fallbericht (Dr. Shengjile Deari, Universität Zürich)

Eine systemisch gesunde 81-jährige Patientin stellte sich nach erfolgter Schmerzbehandlung an Zahn 27 (Brückenpfeiler) vor. Ihr war im Schmerzdienst mitgeteilt worden, dass ein Instrument beim Einbringen der medikamentösen Einlage abgebrochen sei. Seither hatte sie allerdings keine Schmerzen. Zum Zeitpunkt der Befundaufnahme war der Zahn 27 weder perkussions- noch palpationsdolent und hatte keine erhöhten parodontalen Sondierungswerte. Ein zu dem Zeitpunkt angefertigtes Einzelzahnbild zeigte ein röntgenopakes Objekt in der mesiobukkalen Wurzel, das als abgebrochene Lentulo-Spirale identifiziert wurde (Abb. 2). Aufgrund des klinisch-radiologischen Erscheinungsbilds wurde ein Status nach symptomatischer apikaler Parodontitis diagnostiziert.

In der ersten Behandlungssitzung wurde das Instrument dargestellt und dann mittels Hedström-Feile entfernt. Hierbei wurde mit einer kombinierten Dual Rinse HEDP/1 % NaOCl-Lösung gespült. Dies half, einerseits das noch im Kanalsystem vorhandene Calciumhydroxid zu entfernen und andererseits das frakturierte Instrument deutlicher darzustellen. Nachdem das Instrument entfernt war, wurden die Arbeitslängen

Hinweis

Weitere häufig gestellte Fragen und deren Antworten finden Sie auf unserer Website: www.medcem.eu/de/produkte/dual-rinse-hedp/faq.html

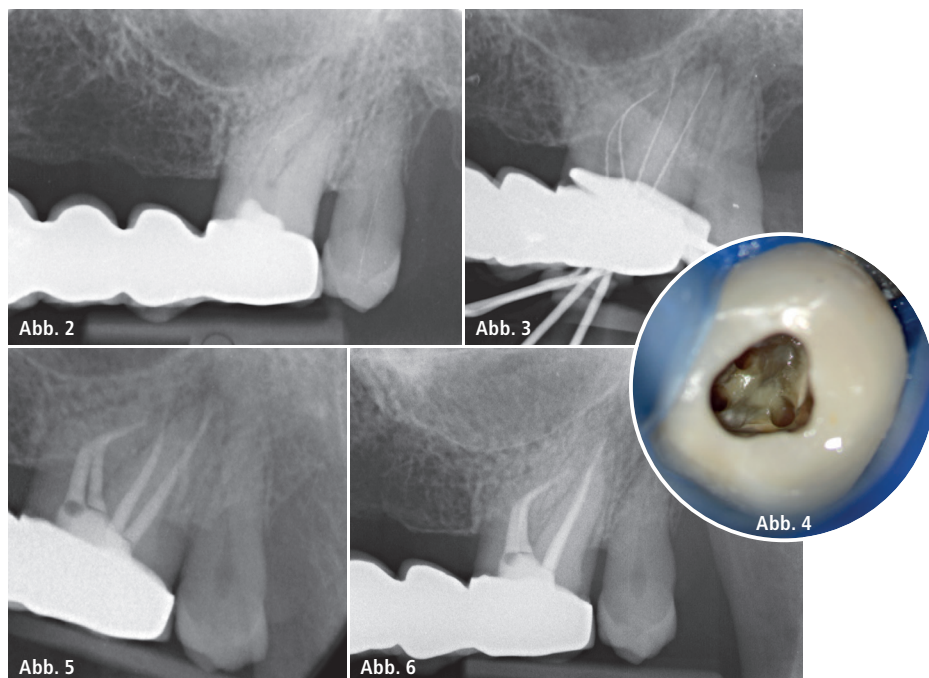


Abb. 2: Anfangsröntgenbild: Die röntgenopake Struktur in der mesiobukkalen Wurzel stellte sich später als abgebrochene Lentulo-Spirale heraus. – **Abb. 3:** Röntgenkontrastaufnahme nach Entfernung des Fremdkörpers zur Bestätigung der zuvor elektronisch festgelegten Arbeitslängen. – **Abb. 4:** Klinische Situation nach fertiger chemomechanischer Reinigung des Kanalsystems (im Bild: die beiden mesiobukkalen Kanäle links und der distobukkale Kanal rechts). – **Abb. 5:** Exzentrisches Einzelzahnrontgenbild zur Überprüfung der Wurzelkanalfüllung. – **Abb. 6:** Parallel aufgenommenes Einzelzahnrontgenbild zur Jahreskontrolle. Die röntgenopaken, mit Knochen vereinbaren Strukturen in den periapikalen Bereichen haben im Vergleich zum Anfangsbild (Abb. 2) zugenommen. Fotos: © Medcem GmbH

bestimmt und radiologisch überprüft (Abb. 3). Es erfolgte die Wurzelkanalaufbereitung mittels rotierender Nickel-Titan-Instrumente. Hierbei wurde darauf geachtet, die Kanäle konstant mit oben genannter Spülflüssigkeit geflutet zu halten. Die Abschlusspülung erfolgte mit passiv schallaktiviertem Dual Rinse HEDP/1 % NaOCl. Eine Calciumhydroxideinlage wurde eingebracht und der Zugang provisorisch verschlossen.

In der zweiten Sitzung drei Wochen später war die Patientin weiterhin beschwerdefrei. Das Calciumhydroxid wurde mittels Dual Rinse HEDP/1 % NaOCl entfernt, die Kanäle nochmals sorgfältig mit eben dieser Kombinationslösung gespült und dann getrocknet (Abb. 4). Die Wurzelkanalfüllung erfolgte mittels warm-vertikaler Kompaktion der Guttapercha. Es wurde ein epoxidharzbasierter Sealer verwendet

und der Zugang anschließend adhäsiv verschlossen (Abb. 5).

Zum Zeitpunkt der Jahreskontrolle war die Patientin beschwerdefrei und der Zahn 27 klinisch unauffällig. Das Kontrollröntgenbild zeigte Anzeichen von Restrukturierung des periapikalen Hartgewebes im Sinne einer Ausheilung der apikalen Parodontitis (Abb. 6).

Kontakt

Medcem GmbH

Pichlergasse 3–4
1090 Wien, Österreich
Tel.: +43 1 9346684
info@medcem.eu
www.medcem.eu