Dr. Naotake Akimoto

Elementare Arbeitsschritte bei einer Klasse II-Füllung

ANWENDERBERICHT Die vier „Vierer“ stellen hohe Ansprüche in jeder Kategorie: Direkte Restaurationen für die vorderen Prämolaren brauchen hohe Stabilität genauso wie Ästhetik, und wenn auch der Interdentalraum involviert ist, kommen weitere Anforderungen hinzu. Der folgende Beitrag zeigt anhand eines klinischen Falls Lösungen für den Umgang mit diesen Anforderungen auf.

Die neue Flowable-Generation Beautifil Flow Plus X bietet Vorzüge, die sich gerade auch im schwer zugänglichen, schlecht einsehbaren Approximalbereich besonders bewähren. Wie kaum eine andere Füllungskategorie müssen direkte Restaurationen, die in den Interdentalraum reichen, dauerhaft beste Voraussetzungen für die tägliche Mundhygiene des Patienten schaffen.
Neben hoher Stabilität und Ästhetik bietet Beautifil Flow Plus X darum praxisgerechte Verarbeitungsvorteile für eine Wiederherstellung der anatomischen Form mit korrektem Approximalkontakt. Je nach Arbeitsschritt im Rahmen der Restauration sind unterschiedliche Eigenschaften eines Füllungsmaterials besonders wichtig. So soll es einerseits gut anfließen, andererseits aber besonders standfest und auch in kleinsten Details leicht modellierbar sein und keinesfalls am Instrument kleben.
Um das geforderte Eigenschaftsprofil perfekt abzudecken, hat SHOFU die idealen rheologischen Materialvorzüge in zwei sich ergänzenden Viskositätsvarianten realisiert. Beautifil Flow Plus X F03 und F00 harmonieren perfekt und lassen sich von Arbeitsschritt zu Arbeitsschritt frei wählbar miteinander kombinieren. Für den Kavitätenboden und den gingivalen Rand bietet sich die fließfähige Viskosität F03 an. Mit der standfesten Version F00 lassen sich die anatomischen Einzelheiten wie auch die Randleiste besonders vorteilhaft gestalten. Eine glatte Oberfläche und ein glatter Übergang am Füllungsrand sind unverzichtbar, wenn eine Plaquebesiedelung weitgehend vermieden werden soll.
Die Approximalfläche unterhalb des Kontaktpunktes darf keine Nischen für Speisereste und Beläge bieten. Mit Beautifil Flow Plus X lassen sich überstehende Füllungsränder vermeiden, zugleich zeichnet sich das innovative Hybridkomposit durch eine hohe Oberflächenglätte aus, selbst bei frei zugänglichen Flächen erübrigt sich das Polieren. Durch sein einzigartiges Giomer-Schutzkonzept reduziert Beautifil Flow Plus X zudem in allen seinen Viskositäten das Kariesrisiko.

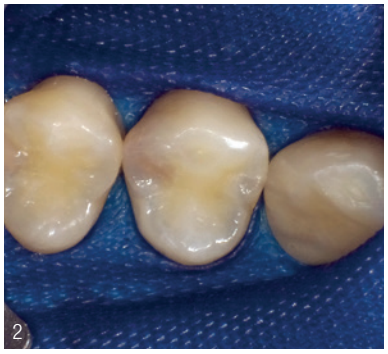

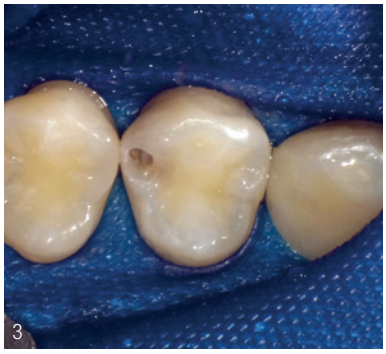

Klinisches Fallbeispiel

Der folgende klinische Fall aus der Praxis von Dr. Naotake Akimoto präsentiert die elementaren Arbeitsschritte einer Klasse II-Füllung eines Prämolaren von der Präparation bis zum Finish. Die etwas komplexe Lage der vorliegenden Läsion zeigt, wie es gelingt, die Kavität nicht unnötig auszudehnen und die kariöse Substanz dennoch vollständig zu entfernen.

Klasse II-Füllung eines Prämolaren: Elementare Arbeitsschritte

Abb. 1 Präoperativ – Asymptomatische Karies an der distalen Approximalfläche von Zahn 24. Die Karies betrifft nur die distale Approximalfläche, nicht die okklusalen Grübchen und Fissuren. Bei genauerer Betrachtung der

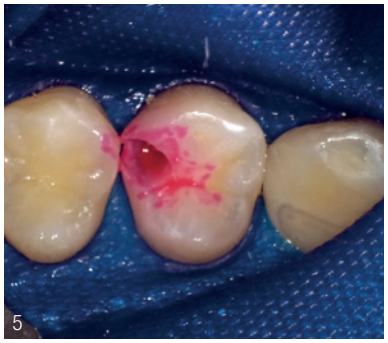

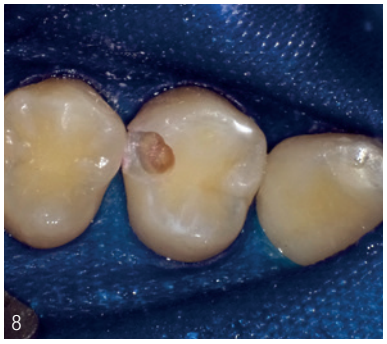

distalen Randleiste reicht die Karies von der Kontaktfläche nach zentral. Alle Aufnahmen mit Intraoralspiegel sind so dargestellt, wie sie vom Behandler im Spiegel gesehen wurden.

Abb. 2 Vier Zähne mit dem kariösen Zahn werden mittels Kofferdam isoliert. Auf eine Lokalanästhesie wird verzichtet.

Abb. 3 Die Karies wird eröffnet. Da sie von der Kontaktfläche nach zentral reicht, erfolgt die Eröffnung von bukkomarginal mit einem runden Diamantinstrument (MI-1R, MiCD Diamond Set).

Abb. 4 Der kariöse Schmelz wird weiter exkaviert. Die Karies erstreckt sich von direkt unter dem distalen Kontaktpunkt nach bukkal.

Abb. 5 Nach Eröffnung der Läsion wird das kariöse Dentin mit einem Kariesdetektor angefärbt und exkaviert.

Abb. 6 Der Detektor färbt das kariöse Dentin und den gingivalen Schmelz rot. Der gingivale Schmelz ist teilweise demineralisiert.

Abb. 7 Bei genauerer Betrachtung des Inneren der Kavität reicht das vom Detektor rot gefärbte kariöse Dentin auch nach bukkal.

Abb. 8 Das rot gefärbte kariöse Dentin wird mit einem runden Edelstahlbohrer und einem Löffelexkavator sorgfältig entfernt. Der Bohrer wird mit niedriger Drehzahl und sanftem Druck angewandt. Mit dem scharfkantigen Löffelexkavator wird die kariöse Substanz behutsam sukzessive entfernt, möglichst ohne zu starken Druck auf das Dentin auszuüben.

Abb. 9 Abschluss der Kavitätenpräparation – Die kariösen Schmelz- und Dentinbereiche wurden exkaviert. Bei Kompositfüllungen sollte man möglichst wenig okklusalen Schmelz entfernen und die Kavität nicht unnötig ausdehnen. Der gingivale Schmelzrand ist hier durch den Kofferdam gut vor einer Kontamination mit Feuchtigkeit geschützt. Approximale Karies entsteht meist direkt unter dem Kontaktpunkt. Verunreinigen Speichel oder andere Körperflüssigkeiten die Haftfläche einer Füllung am gingivalen Rand, so kann es sehr leicht zu Sekundär-

ANZEIGE

calaject™

für schmerzfreie Injektionen

CALAJECT™ hilft schmerzfrei zu injizieren. Das Geheimnis ist ein intelligentes und sanftes Verabreichen von Lokalanästhetika. Sogar palatinale Injektionen können so ausgeführt werden, dass der Patient keinen Schmerz spürt.

- Das Handstück verbessert die Taktilität und sorgt dafür, dass Sie in einer entspannten und ergonomischen Haltung arbeiten können.
- Drei Injektionseinstellungen für die Infiltrations-, Leitungs- und intraligamentäre Anästhesie.
- Einfach und Kostengünstig in der Anwendung - keine Mehrkosten für zusätzliche Einweg-Verbrauchsmaterialien.

reddot award 2014
winner

Infokontakt: Tel. 0 171 7717937 • www.calaject.de

RØNVIG Dental Mfg. A/S

Gl. Vejlevej 59 • DK-8721 Daugaard • Tel.: +45 70 23 34 11
Fax: +45 76 74 07 98 • email: export@ronvig.com

www.ronvig.com

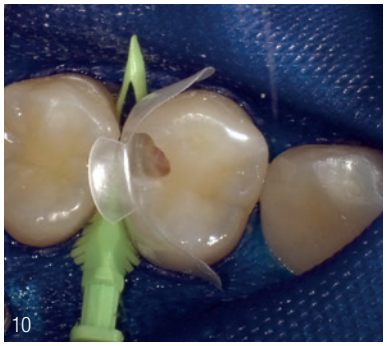

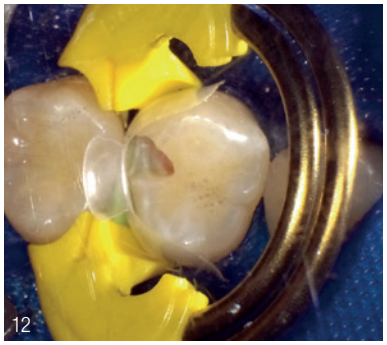

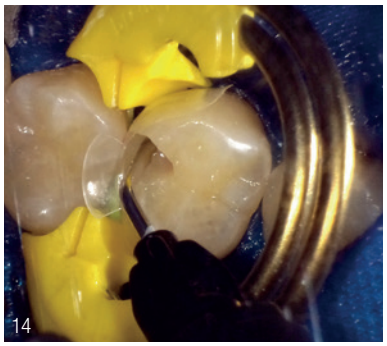

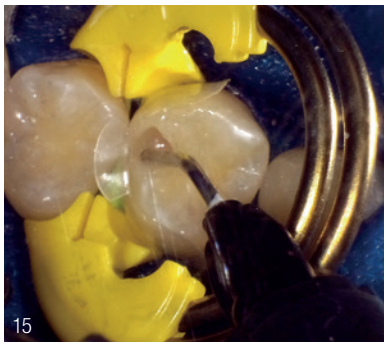

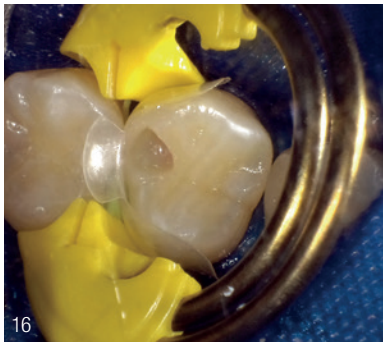

karies kommen. Ein verlässliches Bonding ist daher äußerst wichtig.

Abb. 10 Herstellung einer temporären Wand mittels Kunststoffmatrize und Keil.

Abb. 11 Nach dem Anlegen von Matrize und Keil ist unbedingt zu kontrollieren, ob die Matrize gut an die Kontur des gingivalen Randes angepasst ist. Zwischen Matrize und Schmelz darf kein Spalt vorhanden sein.

Abb. 12 Ein Separierring drückt die Matrize zur Anpassung an die anatomische Form gegen den Zahn und sorgt für genügend Platz zwischen dem zu behandelnden Zahn und dem Nachbarzahn. Nach dem Anlegen des Rings wird die Matrize mit einem Kompositinstrument o. Ä. gegen die Approximalfläche des Nachbarzahns gedrückt und ihre Form weiter angepasst.

Abb. 13 Auf die Kavitätenfläche wird BeautiBond Multi (Ein-Flaschen-Adhäsiv) appliziert. Es wird getrocknet und vollständig lichtgehärtet.

Abb. 14 Die Kavität wird mit Beautifil Flow Plus X F03 vom gingivalen Rand her gefüllt, wobei nicht zu viel oder zu wenig Material verwendet werden sollte. Erst wird approximal bis zum Kontaktpunkt gefüllt. Dann wird der Kavitätenboden bedeckt und vollständig lichtgehärtet. Die Kavität darf noch nicht ganz gefüllt werden. Approximal ist sie nämlich vier bis fünf Millimeter tief. Für eine vollständige Lichthärtung muss also das Komposit geschichtet werden.

Abb. 15 Die Randleiste wird mit Beautifil Flow Plus X F00 aufgebaut. Dank der Standfestigkeit von F00 nach dem Ausbringen lässt sich mit einer Sonde gut die Randleiste formen und das obere Interdentaldreieck wiederherstellen. Dann wird lichtgehärtet.

Abb. 16 Randleiste und Kavitätenboden sind komplett wiederhergestellt. Nun wird die Okklusalfläche mit F00 restauriert. Erst wird die bukkale Seite gefüllt, dann die palatinale. Zu beachten ist, dass die beiden Pasten für verschiedene Aufgaben verwendet werden: für Kavitätenboden und gingivalen Rand das fließfähige F03, und für Bereiche mit anatomischen Details das standfeste F00.

Abb. 17 Die Okklusalfläche ist fertiggestellt und die Matrize entfernt. Approximal sind Überschüsse sichtbar. Diese können mit einem Sichel-Scaler oder einem spitzen superfeinen Diamantinstrument entfernt werden.

Abb. 18 Die Überschüsse werden von der Approximalfläche entfernt.

Abb. 19 Nach dem Abnehmen des Kofferdams wird die Okklusion geprüft. Konturierung und okklusale Anpassung erfolgen mit einem superfeinen Diamantinstrument.

Abb. 20 Das Konturieren ist abgeschlossen. Auch ohne Politur glänzt die Füllungsoberfläche.

Abb. 21 ***Ansicht von mesial*** – Randleiste und Höckerabhang wurden perfekt reproduziert. Dank seiner Fließfähigkeit passte sich das Komposit gut an den Kavitätenrand (Schmelz) an.

Fazit

Auch schon vor dem Härten ist das Material bestens in Form: Es ist charakteristisch für die Arbeit mit Beautifil Flow Plus X, dass anatomische Details im ungehärteten Zustand schon weitgehend realisiert werden können. Die Überschussentfernung nach der Härtung sowie die Konturierung und okklusale Anpassung nach dem Entfernen des Kofferdams beschränken sich auf ein Minimum. Darüber hinaus reduziert die einzigartige Giomer-Technologie des injizierbaren Hybridkomposits von SHOFU dauerhaft das Kariesrisiko: Bioaktive S-PRG-Füllerpartikel können Fluoride freisetzen und aufnehmen, zudem puffern und neutralisieren sie Säuren. Gerade auch für den schwer erreichbaren Interdentalraum leistet Beautifil Flow Plus X durch seine Karieshemmung einen besonders wichtigen Beitrag zur langfristigen Zahn- und Parodontalgesundheit.

INFORMATION

SHOFU Dental GmbH
Am Brüll 17
40878 Ratingen
Tel.: 02102 8664-0
info@shofu.de
www.shofu.de

Infos zum Unternehmen

ANZEIGE

Kein Außenstand in der Buchhaltung?
Dann kennen wir uns wohl schon...!

TEAMFAKTOR IST AUF DEUTSCHLAND TOUR **2,5%**
Einstiegspreis für Messebesucher
id infotage dental
München
Stand: G 47

Prämiert und spezialisiert auf Zahnarztpraxen · 100% Sofortauszahlung mit Ausfallschutz