

Glasionomerversiegler für vorausschauenden Schutz

Dr. Fay Goldstep

Okklusale Karies und ihre Auswirkungen schaden der Zahngesundheit unserer Patienten erheblich. Die weltweit häufigste chronische Kinderkrankheit¹ hat lebenslange Folgen. Molaren und Prämolaren sind speziell in der Eruptionsphase verletzlich. Tiefe Grübchen und Fissuren bieten ein ideales Milieu, in dem Bakterien gedeihen, Kohlenhydrate abbauen und Säuren produzieren, was zur Demineralisation der empfindlichen unreifen Zahnflächen führt. Die wirksamste Prävention von Karies in Grübchen und Fissuren ist der Schutz der verletzbaren Zahnflächen vor kariogenen Bakterien und nach dem Kauen auf den Zähnen verbliebenen fermentierbaren Kohlenhydraten. Dazu eignet sich am besten eine physikalische Barriere, das heißt eine Versiegelung der Fissuren.²

Jahrelang suchte die Zahnmedizin nach substanzschonenden, minimalinvasiven Konzepten zum Schutz von Grübchen und Fissuren. Dr. Michael Buonocore regte 1955 an, Karies durch Fissurenversiegelung mit einem adhäsiven Kunststoff vorzubeugen. Geeignete Materialien entstanden aber erst später, und Buonocore publizierte dann 1967 einen weiteren Artikel zu Fissurenversiegeln.³

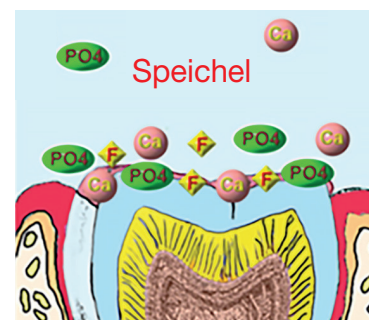
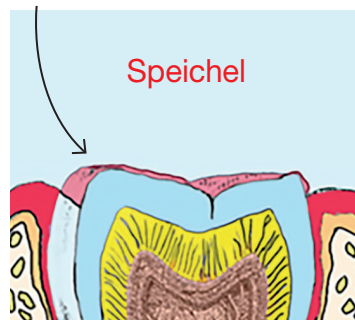
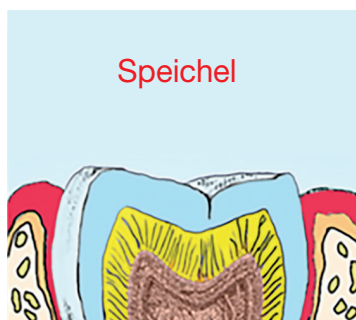
Die ersten bleibenden Molaren sind der Grundstein für die Entwicklung der Erwachsenenzähne. Häufig brechen erste bleibende Molaren schon durch, bevor Patient und/oder Eltern sich dessen bewusst sind. Teilweise durchgebrochene erste bleibende Molaren sind in der Eruptionsphase sehr schwer kariesfrei zu halten. Erst nach zwölf bis 18 Monaten sind sie ganz durchgebrochen und zusammen mit den vorhandenen Zähnen des Bogens in

Glasionomerversiegler und Oberflächenschutz

1 Unreifer, frisch durchgebrochener Schmelz besteht aus leicht löslichem Carbonatapatit.

2 GI werden als dünner Film auf freien oder vom Operculum bedeckten Schmelz aufgetragen.

3 GI bilden eine semipermeable Membran, also eine „Haut“, die Ca und PO₄ aus dem Speichel in den Schmelz diffundieren lässt ...



4 ... Ca und PO₄ reagieren mit dem vom GI abgegebenen F zu Fluorapatit, der den Schmelz kariesresistenter macht.

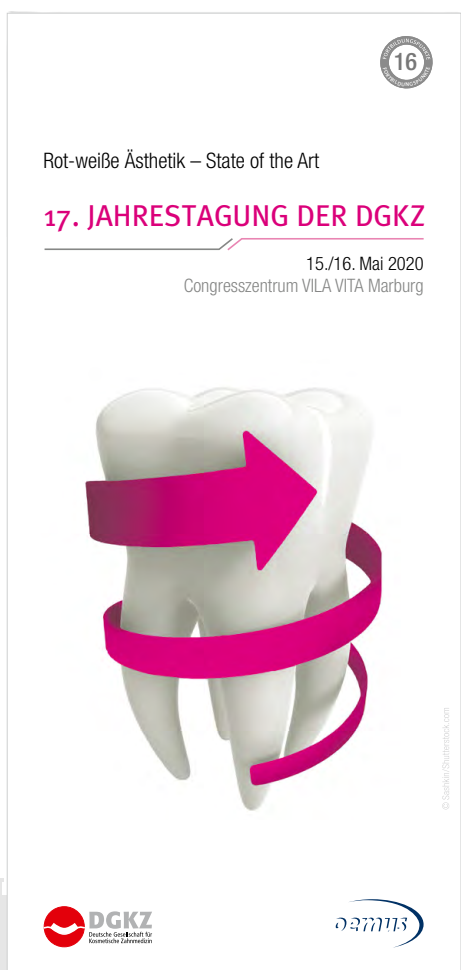17. JAHRESTAGUNG DER DGKZ

15. und 16. Mai 2020
Congresszentrum VILA VITA Marburg

ONLINE-ANMELDUNG/
KONGRESSPROGRAMM



www.dgkz-jahrestagung.de



Thema:

Rot-weiße Ästhetik – State of the Art

Wissenschaftliche Leitung/ Kongressmoderation:

Professor Invitado Universität Sevilla
Dr. med. dent. Martin Jörgens

Veranstalter:

OEMUS MEDIA AG
Holbeinstraße 29 | 04229 Leipzig | Deutschland
Tel.: +49 341 48474-308 | Fax: +49 341 48474-290
event@oemus-media.de | www.oemus.com

Faxantwort an +49 341 48474-290

Bitte senden Sie mir die Programminformation für die 17. JAHRESTAGUNG DER DGKZ zu.

Titel, Name, Vorname

E-Mail-Adresse (Für die digitale Zusendung des Programms.)

Stempel

CD 4/19

Okklusion.⁴ Prämolaren erreichen in nur drei bis sechs Monaten die volle okklusale Höhe.

In dieser Zeit sind erste bleibende Molaren wegen ihrer geringen Höhe für die Patienten schwer mit der Zahnbürste zu erreichen und zu reinigen, wenn sie sich nicht große Mühe geben. Das ist aber bei kleinen Kindern eher unwahrscheinlich. Die Okklusalfäche wird also nur selten geputzt und ist häufig mit Plaque und Nahrungsresten im niedrigen pH-Bereich bedeckt.⁵ Noch problematischer wird es, falls der Zahn längere Zeit vom Operculum (Gewebelappen über durchbrechendem Zahn) bedeckt bleibt. Aufgrund dieser Faktoren kann bis zum vollen Zahndurchbruch die Okklusalfäche oft schon kariös sein.⁵

Geeignete Materialien

Fissurenversiegler müssen den behandelten Bereich gut abdichten, die Zahnfläche kariesresistent machen und einfach anzuwenden sein.⁶ Dass Versiegler ein wirksames präventives Mittel gegen okklusale Karies sind, ist gut dokumentiert.⁷ Am häufigsten werden Komposite verwendet. Sie versiegeln Grübchen und Fissuren durch mikromechanische Retention mittels Kunststoffzapfen im angeätzten Schmelz. Eine Verunreinigung der Zahnfläche mit Speichel kann aber die Bildung dieser Zapfen leicht zunichtemachen und so letztendlich zum Versagen des Versieglers führen.⁸ Weniger feuchtigkeitsempfindlich als die hydrophoben Komposite sind die hydrophilen Glasionomere (GI). Sie eignen sich daher im feuchten Milieu der Mundhöhle als einfacher anwendbare Alternative zu Kompositen.⁹

Kompositversiegler haben eine höhere Retention an Grübchen und Fissuren als GI-Versiegler. Bei einem Versagen der Retention verlieren Komposite aber nachweislich fast ihre gesamte Schutzwirkung.^{10,11}

Dagegen bleiben bei GI noch kleine Mengen in situ, selbst wenn das Material klinisch teilweise oder ganz verloren scheint. In tieferen Fissurenbereichen halten sich nämlich Materialreste, weil GI chemisch an den Zahn gebunden ist, und so bleibt ein gewisser Versiegelungseffekt erhalten.⁶ Die Reste bilden eine Barriere gegen Bakterien und fördern zudem durch Fluoridabgabe die Remineralisation.^{10,11}

In den meisten Studien ist „Retention des Versieglers“ der Endpunkt für die Effektivität von Fissurenversiegler. Viele Studien setzen auch nur einen völlig intakten Versiegler (keinen ganz oder teilweise verlorenen) als Kriterium für wirksame Kariesprävention und klinischen Erfolg voraus.¹² Nach Literaturanalysen ist die Retentionsrate jedoch nicht aussagekräftig für den klinischen Erfolg.¹² Die Leistungsfähigkeit von Versiegler bei der Kariesprävention sollte also nicht daran gemessen werden.

Zwei Literaturanalysen zufolge^{10,11} sind Komposite und GI in der Kariesprävention bei Kindern ähnlich effektiv. Wichtiger für die Produktwahl sind also wohl Anwenderfreundlichkeit, Feuchtigkeitskontrolle und Patientencompliance.¹³

Hydrophobe Kompositversiegler sind nicht die beste Lösung für erste bleibende Molaren, weil diese längere Zeit nur teilweise durchgebrochen sind und sich so nicht einwandfrei trockenlegen lassen.⁵ Und mangelhafte Versiegelungen mit Komposit können nachweislich undicht werden, sodass sich darunter unbemerkt Karies entwickelt.¹⁴ Viele Zahnärzte versiegeln Fissuren nicht mehr mit Komposit; unter misslungenen Versiegelungen finden sich einfach zu viele böse Überraschungen – große kariöse Läsionen, die sich über lange Zeit ungestört ausbreiten konnten.

Kompositversiegler blockieren zudem die Einlagerung von Fluorid, Calcium, Phosphat und anderen Mineralien aus dem Speichel in die untermineralisierte unreife Zahnfläche.⁵ Schmelz braucht für die vollständige Mineralisation fast drei Jahre. Ist er in dieser Zeit mit Komposit versiegelt, so reift er nur unvollständig und ist anfälliger für Demineralisation bei niedrigen pH-Werten.¹⁵

Vorteile von Glasionomeren bei der Fissurenversiegelung

Glasionomere haben bei der Fissurenversiegelung mehrere große Vorteile gegenüber Kompositen, insbesondere bei teilweise durchgebrochenen Zähnen. Hier ein Überblick:⁵

- GI sind hydrophil und binden sich im feuchten Milieu chemisch an die Zahnschmelz. Dies hilft gerade bei kleinen Kindern, bei denen die Isolation je nach Zahn und/oder Verhalten schwierig sein kann. Komposite haften nur mechanisch am Zahn. Dies erfordert eine perfekt isolierte, absolut trockene Zahnfläche.
- GI und Komposite bilden eine bakteriedichte Barriere, aber GI können zusätzlich Fluorid abgeben und aufnehmen. GI haften an Schmelz und Dentin durch ionische und polare Bindungen.¹⁶ Dies sorgt für einen sehr engen Kontakt, bei dem Fluoridionen die Hydroxylionen im Hydroxylapatit des angrenzenden Schmelzes ersetzen, sodass festerer und säurebeständigerer Fluorapatit entsteht (siehe Grafik oben).
- GI erlauben eine leichte Diffusion von Calcium- und Phosphationen (zusätzlich zu den Fluoridionen) aus dem Speichel in den Zahn. Dies erleichtert eine schnelle, vollständige Mineralisation und Reifung der Schmelzfläche. Die für Mineralien undurchlässigen Komposite stehen dagegen dem Ionenaustausch mit dem Zahn im Wege. GI sind porös, mit großen Zwischenräumen, durch die Calcium, Phosphat, Fluorid und andere Ionen diffundieren und so den Schmelz

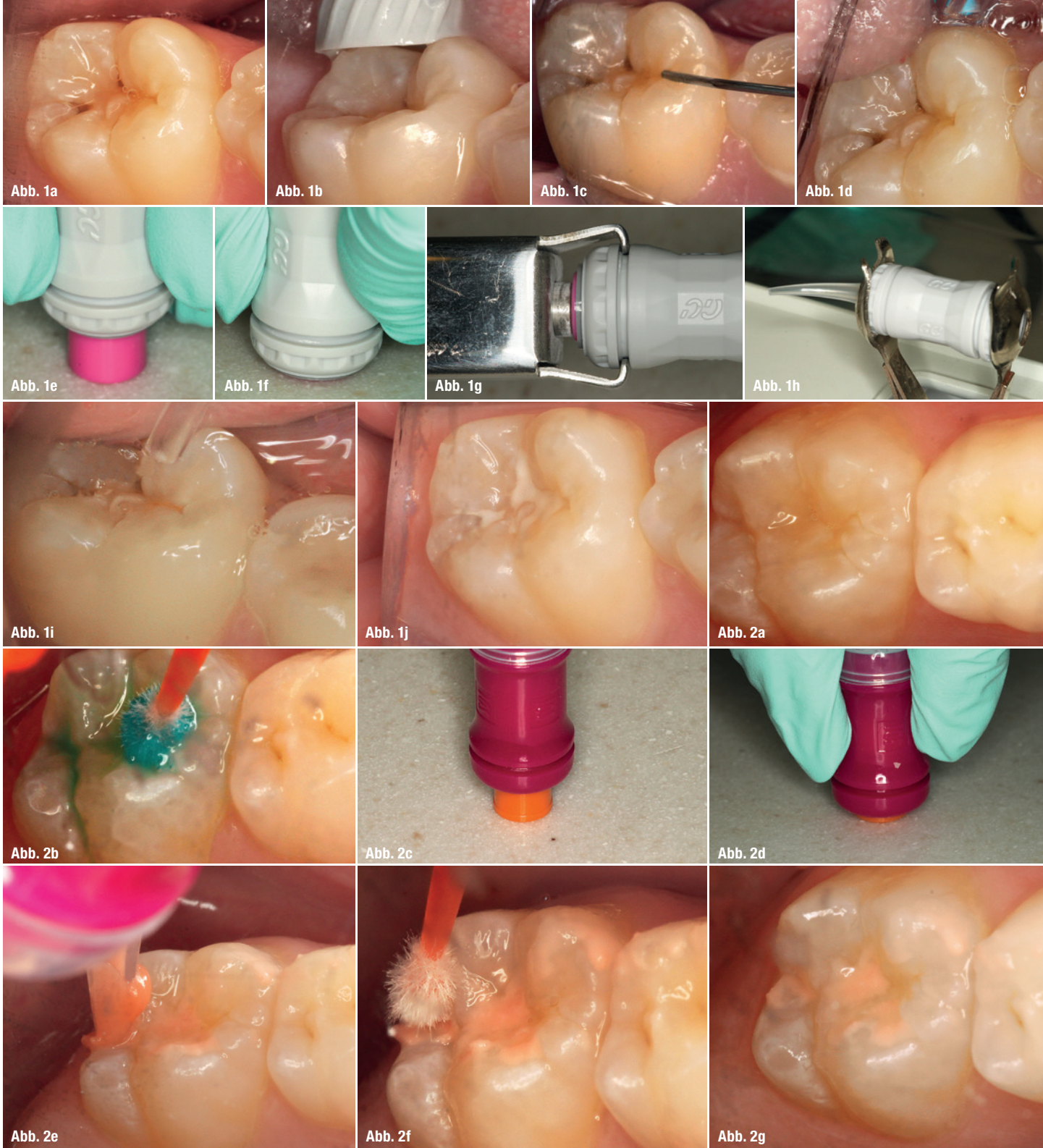

Abb. 1a: Ein durchbrechender unterer erster Molar wird mit GC Fuji TRIAGE versiegelt. Der Zahn vor der Behandlung. **Abb. 1b:** Der Molar wird mit Bimsstein professionell gereinigt und gründlich gespült. **Abb. 1c:** Mit 37%iger Phosphorsäure wird fünf Sekunden angeätzt. **Abb. 1d:** Gründlich spülen. Überschüssiges Wasser wird entfernt. Der Zahn sollte noch feucht sein. **Abb. 1e:** Mit der GI-Kapsel wird leicht gegen eine harte Oberfläche geklopft, um den Inhalt zu lockern. **Abb. 1f:** Zur Aktivierung wird der Kolben in die Kapsel gedrückt. **Abb. 1g:** Die Kapsel wird in den Applikator gegeben und durch einen Klick zusätzlich aktiviert. **Abb. 1h:** Der Kapselinhalt wird im Mischgerät zehn Sekunden gemischt. **Abb. 1i:** Die Kapsel wird in den Applikator gegeben, und dieser wird so lange betätigt, bis Paste austritt. Die Paste wird auf den vorbereiteten Zahn appliziert. **Abb. 1j:** Wenn das Material nicht mehr glänzt, wird ein Tropfen GC Fuji COAT LC appliziert und gehärtet. Die fertige Versiegelung wird kontrolliert. **Abb. 2a:** Ein durchbrechender oberer erster Molar wird mit riva protect versiegelt. Der Zahn vor der Behandlung. **Abb. 2b:** Nach der Reinigung mit Bimsstein und Spülen. Cavity Conditioner wird mit dem Mikropinsel für zehn Sekunden appliziert und gründlich abgespült. Überschüssiges Wasser wird entfernt. Der Zahn sollte noch feucht sein. **Abb. 2c:** Mit der GI-Kapsel wird leicht gegen eine harte Oberfläche geklopft, um den Inhalt zu lockern. **Abb. 2d:** Zur Aktivierung wird der Kolben in die Kapsel gedrückt. Bei riva protect muss die Kapsel nicht noch zusätzlich im Applikator aktiviert werden. **Abb. 2e:** Nach zehn Sekunden im Mischgerät wird die Kapsel in den Applikator gegeben, und dieser wird so lange betätigt, bis Paste austritt. Die Paste wird auf den vorbereiteten Zahn appliziert. **Abb. 2f:** Mit einem Mikropinsel gelangt die Paste verlässlich in alle Grübchen und Fissuren. **Abb. 2g:** Wenn das Material nicht mehr glänzt, wird ein Tropfen SDI riva coat appliziert und gehärtet. Die fertige Versiegelung wird kontrolliert.

mineralisieren können.⁵ Unreifer, frisch durchgebrochener Schmelz besteht aus leicht löslichem Carbonatapatit. GI-Versiegler werden als dünner Film auf freien oder, bei teilweise durchgebrochenen Zähnen, vom Operculum bedeckten Schmelz aufgetragen. Sie bilden sozusagen eine semipermeable Membran, also eine „Haut“, die Calcium und Phosphat aus dem Speichel in den Schmelz diffundieren und mit dem abgegebenen Fluorid zu Fluorapatit reagieren lässt. Der so entstehende reife, mineralisierte Schmelz ist karies-resistenter (siehe Grafik oben).

- GI dringen laut einer Studie tiefer als Komposite in Schmelzfissuren ein und fließen auch in komplexer aufgebaute Fissuren.¹⁷ Deshalb sind GI bei klinischen Untersuchungen nicht immer erkennbar. Schnitte durch Zähne für diese Studie zeigten aber, dass GI-Versiegler tief in den Fissuren verbleibt und genau dort für maximalen Schutz sorgt, wo er am nötigsten ist.

Klinische Anwendung

Ein junger Patient erschien zu seiner Sechs-Monats-Kontrolle mit durchbrechenden ersten bleibenden Molaren in allen vier Quadranten. Angesichts seiner Kariesvorgeschichte und tiefer Grübchen und Fissuren auf den Kauflächen wurden alle durchbrechenden Zähne mit selbsthärtenden GI-Fissurenversiegler behandelt.

GC Fuji TRIAGE (GC America), Farbe Weiß, wurde bei den unteren Molaren angewandt (Fall 1; Abb. 1a bis j), riva protect (SDI), Farbe Pink, bei den oberen (Fall 2; Abb. 2a bis g). Zur Illustration der Technik für diesen Artikel und für Fortbildungszwecke wurden hier verschiedene Produkte verwendet – beide sind in Weiß und Pink erhältlich.

Technik in Fall 1 und 2, Schritt für Schritt:

1. Vor der Behandlung werden die frisch durchgebrochenen Molaren mit Bimsstein professionell gereinigt und gründlich gespült.
2. Mit Watterollen und einem dreieckigen Schild werden Wange und Zunge sowie Feuchtigkeit abgehalten.
3. Es folgt ein Auftrag von Cavity Conditioner mit 20%iger Polyacrylsäure (zehn Sekunden) oder Ätzelgel mit 37%iger Phosphorsäure (fünf Sekunden), dann wird gründlich gespült. Dies optimiert die Haftung des GI am Zahn. Überschüssiges Wasser wird entfernt. Die Zahnoberfläche sollte feucht glänzen.
4. Mit der GI-Kapsel wird leicht gegen eine harte Oberfläche geklopft, um den Inhalt zu lockern. Danach wird zur Aktivierung der Kolben in die Kapsel gedrückt. (Bei GC Fuji TRIAGE muss die Kapsel zusätzlich durch einen Klick im Applikator aktiviert werden.)
5. Der Kapselinhalt wird im Mischgerät zehn Sekunden gemischt.
6. Die Kapsel wird in den Applikator gegeben, und dieser wird so lange betätigt, bis Paste austritt.

7. Der GI-Fissurenversiegler wird auf den vorbereiteten Zahn appliziert. Mit einem Mikropinsel gelangt die Paste verlässlich in alle Grübchen und Fissuren.
8. Wenn das Material nicht mehr glänzt, wird ein Tropfen Schutzlack (GC Fuji COAT LC oder SDI riva coat) auf die behandelte Fläche gegeben und gehärtet.
9. Der Behandlungsbereich wird auf vollständige, lückenlose Versiegelung kontrolliert.

Fazit

Fissurenversiegelung ist eine exzellente präventive Zahnbehandlung. Sie wird aber zu selten genutzt, da bei Kompositversiegler die Isolation heikel ist und misslungene Versiegelungen mitunter unliebsame Überraschungen wie fortgeschrittene Karies bereithalten. Glasionomerversiegler sind vorteilhafter; sie erleichtern die Isolation und erlauben die Einlagerung von Fluorid und anderen Mineralien in unreife Zähne. Die Fissurenversiegelung sollte als vorausschauender Schutz für unsere jungen Patienten wieder vermehrt Anwendung finden, nun aber mit patientenfreundlichen Glasionomeren.

Kontakt



Dr. Fay Goldstep

ist Zahnärztin, Autorin und Referentin. Sie hält national und international Vorträge zu präventiver/minimalinvasiver Zahnmedizin, Weichgewebslasern, elektronischer Kariesdiagnostik, ganzheitlicher Zahnmedizin und Innovationen in der Zahnhygiene. Sie berät verschiedene Dentalunternehmen und praktiziert in Toronto, Kanada.

SDI Germany GmbH

Hansestraße 85
51149 Köln
Tel.: 02203 9255-0
germany@sdi.com.au
www.sdi.com.au/de-de/

Infos zum Unternehmen



Literatur



Giornate Veronesi

Implantologie & Allgemeine Zahnheilkunde

1./2. Mai 2020, Verona/Valpolicella (Italien)

ONLINE-ANMELDUNG/
KONGRESSPROGRAMM



www.giornate-veronesi.info

Programm Zahnärzte:

- Team-Workshops
- Übertragung Live-OP | 13.00 – 14.00 Uhr
- Table Clinics
- Wissenschaftliche Vorträge
Podium ① Implantologie
Podium ② Allgemeine ZHK

Programm Helferinnen:

- Team-Workshops
- Übertragung Live-OP | 13.00 – 14.00 Uhr
- Table Clinics
- Hygieneseminar/alternativ wiss. Vorträge

Workshops und Seminar:

Freitag, 10.00 – 12.00 Uhr

WS 1: Herstellung von autologem Knochen aus natürlichen Zähnen

WS 2: Grundlagen und Herstellung von PRF

Samstag, 09.00 – 16.00 Uhr

Seminar: Hygiene in der implantologisch-chirurgischen Praxis

Table Clinics*:

- TC ① ACTEON
- TC ② Bicon
- TC ③ Champions-Implants
- TC ④ Kulzer
- TC ⑤ Schneider Dental
- TC ⑥ Schütz Dental
- TC ⑦ OMNIA
- TC ⑧ Sunstar Guidor
- TC ⑨ Argon
- TC ⑩ Thommen
- TC ⑪ mectron
- TC ⑫ curasan
- TC ⑬ Prof. Arweiler
- TC ⑭ Geistlich
- TC ⑮ OSSTEM Implant
- TC ⑯ Henry Schein

Ablauf:

Freitag, 15.00 – 17.45 Uhr

1. Staffel, 15.00 – 15.45 Uhr

2. Staffel, 16.00 – 16.45 Uhr

3. Staffel, 17.00 – 17.45 Uhr

Referenten:

Prof. Dr. Nicole B. Arweiler/DE, Prof. Dr. Thorsten M. Auschil/DE, Prof. Dr. Andrea Cicconetti/IT, apl. Prof. Dr. Christian Gernhardt/DE, Prof. Dr. Dr. Shahram Ghanaati/DE, Prof. Dr. Dr. Knut A. Grötz/DE, Prof. Dr. Mauro Labanca/IT, Prof. (Jiaoshou, Shandong University, China) Dr. Frank Liebaug/DE, Prof. Dr. Andrea Mombelli/CH, Dr. Armin Nedjat/DE, Prof. Dr. Georg-H. Nentwig/DE, Dr. Theodor Thiele, M.Sc., M.Sc./ Prof. Dr. Marcel Wainwright/DE u. v. a. m.

Rahmenprogramm:

Donnerstag, 18.00 – 19.30 Uhr

Weinseminar | Gebühr: 50,- € zzgl. 19% MwSt.

Freitag, ab 18.00 Uhr

Get-together | Für Teilnehmer in der Gebühr enthalten

Samstag, ab 20.00 Uhr

Dinnerparty | Für Teilnehmer in der Gebühr enthalten

| Für Begleitpersonen 95,- € zzgl. 19% MwSt.

Kongressgebühren:

Zahnarzt 595,- €

Zahnarzthelferin 275,- €

(inkl. Get-together und Dinnerparty, alle Preise zzgl. MwSt.)

* Bitte tragen Sie die Nummer der von Ihnen gewählten Table Clinics (TC) auf dem Anmeldeformular ein.

www.villaquaranta.com

Giornate Veronesi

Implantologie & Allgemeine Zahnheilkunde

Anmeldeformular per Fax an
+49 341 48474-290
oder per Post an

OEMUS MEDIA AG
Holbeinstraße 29
04229 Leipzig
Deutschland

Für die Veranstaltung **Giornate Veronesi** am 1. und 2. Mai 2020 in Verona/Valpolicella (IT) melde ich folgende Personen verbindlich an:

	<input type="checkbox"/> Zahnarzt	① ___ ② ___ ③ ___	<input type="checkbox"/> Workshop 1	<input type="checkbox"/> Live-OP
	<input type="checkbox"/> Zahnarzthelferin	(Bitte Nr. der Table Clinics eintragen)	<input type="checkbox"/> Workshop 2	<input type="checkbox"/> Podium ①
			<input type="checkbox"/> Hygieneseminar	<input type="checkbox"/> Podium ②
Titel, Name, Vorname, Tätigkeit	Teilnahme	Table Clinics (max. 3)	Workshops/Seminar	Programmpunkte
	<input type="checkbox"/> Zahnarzt	① ___ ② ___ ③ ___	<input type="checkbox"/> Workshop 1	<input type="checkbox"/> Live-OP
	<input type="checkbox"/> Zahnarzthelferin	(Bitte Nr. der Table Clinics eintragen)	<input type="checkbox"/> Workshop 2	<input type="checkbox"/> Podium ①
			<input type="checkbox"/> Hygieneseminar	<input type="checkbox"/> Podium ②
Titel, Name, Vorname, Tätigkeit	Teilnahme	Table Clinics (max. 3)	Workshops/Seminar	Programmpunkte

Abendveranstaltung (Samstag) Teilnehmer ___ Begleitpersonen ___ (Bitte ankreuzen und Personenzahl eintragen!)

Weinseminar (Donnerstag) Teilnehmer ___ (Bitte ankreuzen und Personenzahl eintragen!)

Stempel

Die Allgemeinen Geschäftsbedingungen der OEMUS MEDIA AG (abrufbar unter www.oemus.com/agb-veranstaltungen) erkenne ich an.

Datum, Unterschrift

E-Mail (Bitte angeben! Sie erhalten Rechnung und Zertifikat per E-Mail.)