

Laser zur Kariesdetektion: für okklusale und proximale Läsionen geeignet?

Die Diagnostik kariöser Defekte hat sich durch bestimmte Veränderungen der Läsionscharakteristika und durch das Verhalten der Patienten zu einer der großen Herausforderungen in der Zahnmedizin entwickelt. Um das visuelle und radiologische Auffinden von Karies zu unterstützen, wurden neuartige, auf Fluoreszenz basierende Methoden entwickelt und im letzten Jahrzehnt untersucht.

Dr. med. dent. Jonas Almeida Rodrigues/Bern, Schweiz; Dr. Michele Baffi Diniz/São Paulo, Brasilien; Prof. Adrian Lussi, Dr. Klaus Neuhaus/Bern, Schweiz

■ Die Zahnkaries ist ein wichtiges globales Problem der öffentlichen Gesundheit. Das Auffinden von Karies ist ein Schlüsselement in der Prävention und Behandlung von Läsionen, stellt aber eine Herausforderung in der Zahnmedizin dar.³ Daher ist die Früherkennung besonders wichtig, um einen Behandlungsplan aufzustellen, der gleichzeitig so wirksam und konservativ wie möglich ist, um die Zahnhartsubstanz so weit als möglich zu schonen.

Durch den weitverbreiteten Gebrauch von Fluoriden, die die Bildung einer oberflächlichen Remineralisationsschicht fördern und so eine Kavitation verzögern, wird das Auffinden beginnender okklusaler kariöser Läsionen erschwert. Die Schwierigkeit, diese okklusalen Läsionen präzise zu entdecken, hängt auch mit anderen Faktoren zusammen. Dies ist zum einen die komplexe Anatomie von Grübchen und Fissuren,²⁵ zum anderen die Überlagerung dieser Strukturen im Röntgenbild. Darüber hinaus können Veränderungen der Läsionsmorphologie zur Ausbildung einer versteckten okklusalen Dentinkaries führen, die unter einer intakten Fissur mit bloßem Auge nicht entdeckt werden kann.

Grundsätzlich imponiert eine frühe Schmelzläsion klinisch als Kreidefleck, der durch bakterielle Säuren verursacht wird. Diese beginnende Schmelzläsion schreitet langsam voran und kann remineralisiert werden, ohne dass eine invasive Therapie notwendig wird.^{22,26} Kreideflecken sind opak, weil ihre Kristalle ihre physikalischen und chemischen Eigenschaften verändert haben, sodass deren Raumausrichtung unterschiedlich von gesundem Zahnschmelz ist. Durch das Vorhandensein von Wasser wird Licht von einer gesunden Schmelzoberfläche anders gebro-

chen als von einem Kreidefleck. Die Früherkennung einer Glattflächenkaries ist wichtig für ein geeignetes Kariesmanagement, d.h. man vermeidet eine verfrühte invasive Therapie und beobachtet und überwacht die Karies über die Zeit.

Kariöse Läsionen an Approximalflächen sind mit visuell-taktilen Methoden schwer zu entdecken, sofern die Läsion nicht bereits weit fortgeschritten und ein beachtlicher Hartsubstanzverlust eingetreten ist.^{5,6} Bissflügel-Röntgenaufnahmen werden gemeinhin als diagnostisches Hilfsmittel zur Diagnostik approximaler kariöser Läsionen empfohlen. Dennoch hat auch diese Methode ihre Einschränkungen. Die eigentliche Läsionsgröße kann unter- oder überschätzt werden. Eine alternative Methode, die ein besseres Erkennen und Beobachten solcher Läsionen erlaubt, wäre von großem klinischen Nutzen.

Die Schwierigkeit des Erkennens von Karies führte zu vermehrter Forschung und Entwicklung neuer diagnostischer Methoden. In den letzten Jahren wurden eine Reihe von neuartigen Techniken wie etwa die elektrische Widerstandsmessung oder fluoreszenzbasierte Methoden zur Karieserkennung eingeführt.¹² Diese Übersichtsarbeit stellt eine kurze Erläuterung von Geräten mit laserinduzierter Fluoreszenzmessung und ihrem Nutzen für okklusale und proximale Zahnoberflächen dar.

Laserinduzierte Fluoreszenzmethoden

Das erste Laserfluoreszenzgerät (DIAGNOdent, KaVo, Biberach, Deutschland) wurde 1998 vorgestellt. Es ist ein laserbasiertes Gerät, das Licht von 655 nm Wellen-




Abb. 1: a) DIAGNOdent 2095, b) Spitze A für okklusale Oberflächen; c) Spitze B für Glattflächen.




Abb. 2: a) DIAGNOdent 2190 (DIAGNOdent pen); b) Zylindrische Spitze für Okklusalflächen; c) Keilförmige Spitze für Approximalflächen.

länge aus einem Fiberglasbündel emittiert und in der Lage ist, die rückwärtige Streufluoreszenz oraler bakterieller Metabolite aus kariösen Läsionen zu registrieren. Dies erlaubt eine quantitative Messung der Kariesentwicklung. Dieses Gerät beruht auf dem Prinzip, dass kariöse Zahnhartsubstanz stärker fluoresziert als gesunde. Ein Photodetektor quantifiziert die rückwärtige Fluoreszenz, die einen Filter passiert hat, und gibt einen momentanen und einen Spitzenwert auf einem Display an. Veränderungen dieser Fluoreszenz werden als numerische Veränderungen auf dem Display angezeigt. Diese Methode erlaubt eine quantifizierbare, nichtinvasive Beurteilung der Zahnoberfläche. Dadurch können fragliche Stellen früher erkannt und beobachtet werden, was eine adäquate Präventionsstrategie zur Verhinderung der Kariesprogression ermöglicht.²⁵

Als neuere Entwicklung ist der DIAGNOdent pen (DIAGNOdent 2190, KaVo) für okklusale und proximale Karieserkennung getestet worden. Dieses System funktioniert nach dem gleichen Prinzip wie oben beschrieben.^{17,18} Nur werden exzitiertes und rückwärtiges Licht in der gleichen soliden Glasfaserspitze in gegensätzliche Richtungen geleitet.¹⁷ Dies ist der Hauptunterschied zum ersten Gerät, welches unterschiedliche Glasfasern zur Lichtleitung benutzt.¹⁹ Um dem Benutzer die Verwendung der Lichtsonde in mesialen und distalen Approximalräumen von bukkal oder von oral zu ermöglichen, kann die Messspitze um die eigene Achse rotieren. Ein Drehknopf erlaubt die Rotation der Messspitze, ein roter Punkt zeigt die Richtung des Lichtstrahls an.

Für beide Geräte werden vom Hersteller standardisierte Kalibrierungen mit einem Keramikstandard mit bekannter Fluoreszenz empfohlen (Standardkalibrierung). Eine zusätzliche Messung an einer gesunden Stelle auf der Bukkalfläche des zu messenden Zahns sollte ebenfalls durchgeführt werden, um eine automatische Subtraktion des Nullwertes zu erlauben (individuelle Kalibrierung).^{7,8,11} Einige Autoren ziehen es aber vor, den an einer gesunden Stelle ermittelten Nullwert nach Erhebung der fraglichen Stelle manuell abzuziehen (Nullwertsubtraktion).^{13,14,16,18}

Diejenigen Studien, welche die individuelle Kalibrierung evaluiert haben, sind kontrovers. Während Braun et al. vorschlugen, dass eine individuelle Kalibrierung wegen Unterschieden von sechs Einheiten bei Fluoreszenzmessungen notwendig sei, konnten Brage et al.

keinen Einfluss des Kalibrierungsprozesses bei Messungen an Milchzähnen feststellen.^{7,8} Jüngst haben Rodrigues et al. eine Abnahme der Sensitivität des DIAGNOdent-Geräts nach Nullwertsubtraktion beobachtet.²⁴ Sie folgerten, dass Messungen ohne Nullwertsubtraktion durchgeführt werden können, ohne die empfohlenen Grenzwerte (cut-offs) zu verändern. Jedoch sollte sie beim DIAGNOdent pen nicht ausgelassen werden, da sich die Sensitivität und die Spezifität messbar verändern.

Effizienz bei Okklusalflächen

Rodrigues et al. verglichen verschiedene Methoden zur Kariesdetektion bei Okklusalflächen.²⁵ DIAGNOdent zeigte eine höhere Spezifität und eine geringere Sensitivität als die von Lussi und Hellwig gefundenen Werte,¹⁸ während DIAGNOdent pen eine geringere Spezifität und praktisch die gleiche Sensitivität im Vergleich zu diesen Werten zeigte. Ein anderer Vergleich des DIAGNOdent mit visueller und radiologischer Beurteilung wurde neulich in vivo durchgeführt. Die Autoren schlussfolgerten, dass er eine sinnvolle Ergänzung zur visuellen Untersuchung darstellt, da seine di-

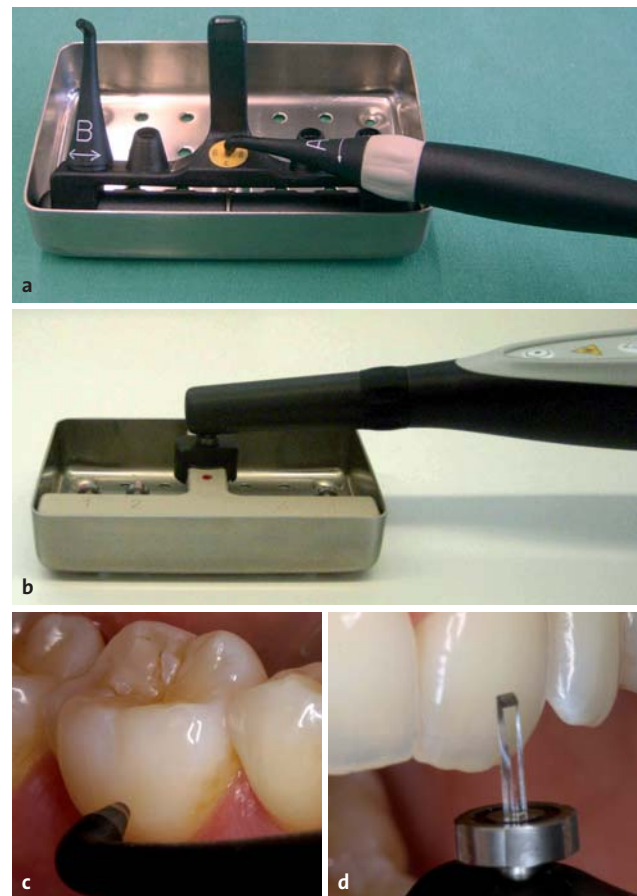

Abb. 3: Kalibrierungsvorgang: a) und b) Standardkalibrierung; c) und d) Individuelle Kalibrierung mit dem DIAGNOdent (Okklusalspitze) bzw. dem DIAGNOdent pen (keilförmige Spitze für approximal).

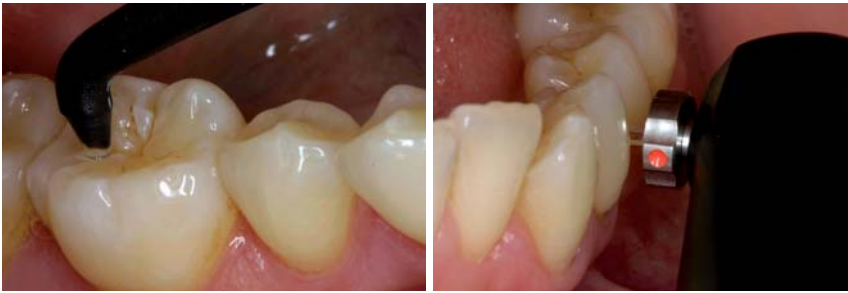

Abb. 4: Messung einer Okklusalfäche mit dem DIAGNOdent. – **Abb. 5:** Messung einer approximalen Zahnfläche mit dem DIAGNOdent pen. (Abbildung aus Neuhaus et al.)²⁰

agnostische Effizienz gut geeignet zur Erkennung okklusaler Karies zu sein schien.³ Eine andere In-vivo-Studie demonstrierte, dass das Gerät auch zum Auffinden von Dentinkaries geeignet ist.¹⁰

Darüber hinaus kann ein hoher gemessener Fluoreszenzwert neben Karies als Ursache für veränderte physikalische Eigenschaften des Zahns auch auf das Vorhandensein von Zahnstein, Zahnentwicklungs- oder Mineralisationsstörungen zurückzuführen sein. Keines der beiden Geräte funktioniert gut bei verfärbten Oberflächen. Diese können vielmehr zu falsch positiven Ergebnissen führen.

Eine systematische Übersichtsarbeit zeigte, dass DIAGNOdent dazu tendiert, zum Erkennen okklusaler Dentinkaries sensitiver zu sein als die visuelle Inspektion.³ Das bedeutet, dass mehr kariöse Läsionen entdeckt werden. Dagegen war das Gerät weniger spezifisch als die visuelle Diagnostik, das heißt, es wurden mehr gesunde Stellen fälschlicherweise als krank identifiziert. Weiter war das Gerät in Bezug auf Schmelzkaries weniger sensitiv, aber spezifischer als bei Dentinkaries. Das bedeutet, dass das Gerät im Schmelz schlechter funktioniert als im Dentin. Aus diesem Grund sollte das Gerät am besten als zusätzliches Hilfsmittel zum Auffinden okklusaler Karies verwendet werden.

Andere Einschränkungen beider Geräte liegen darin, dass der Untersucher die Messspitze in verschiedenen Winkeln über die zu messende Stelle führen muss, bis der höchste Wert erzielt wird. Dies garantiert, dass auch der höchste Messwert von den Fissurenwänden abgegriffen wird, an denen die Karies häufig zuerst beginnt. Eine Kalibrierung mit einem Keramikstandard sollte wie oben beschrieben durchgeführt werden.

Effizienz bei Approximalflächen

Daten zur Effizienz von DIAGNOdent-Geräten bei Approximalflächen sind spärlich. Das erste Gerät identifiziert Approximalkaries mit einer hohen Sensitivität, aber einer geringen Spezifität. Darüber hinaus sind die Messungen an Approximalflächen nicht gleich reproduzierbar wie bei Okklusalfächen.^{26,27} Das kann daran liegen, dass die Spitze für das erste Gerät in den Approximalraum kaum bis gar nicht eindringen kann.

Daher wurde für den DIAGNOdent pen eine spezielle Messspitze für Approximalflächen entwickelt. Seine geringe Breite (0,4 mm) und sein Design erlauben ein besseres Eindringen in den Approximalraum und eine

akkurate Lichtreflexion. So kann eine bessere Beurteilung des Approximalraums ermöglicht werden.⁴ Lussi et al. zeigten, dass dieses Gerät In-vitro-Approximalflächen akkurat messen kann.¹⁷ Wegen der Reproduzierbarkeit der Messwerte könnte es auch zum Monitoring von Approximalläsionen verwendet werden. Novaes et al. beurteilten Milchzähne in vivo und fanden heraus, dass sowohl der DIAGNOdent pen als auch Bissflügelaufnahmen eine ähnliche Effizienz in Bezug auf das Auffinden approximaler Läsionen aufwiesen.²¹

Andere Anwendungsmöglichkeiten

Die hier besprochenen Geräte wurden auch für andere klinische Situationen getestet, z.B.

- Entdecken von Sekundärkaries^{4,5}
- Restkariesbestimmung während der Exkavation¹⁵
- Kariesbestimmung um kieferorthopädische Brackets¹⁹
- Wurzelkaries²⁸
- Karies und Versieglern^{9,23}

Schlussfolgerungen

Aufgrund der vorliegenden Literatur wird belegt, dass DIAGNOdent-Geräte zur Kariesdetektion an okklusalen und approximalen Zahnoberflächen gut geeignet sind. Sie können jedoch nicht als solitäre Kariesdiagnostik-Instrumente angesehen werden, sondern sollten als Zweitmeinung fungieren. Zu guter Letzt sollten sich Zahnärzte im Umgang mit laserfluoreszenzbasierten Geräten der Bedeutung des Kariesrisikos, der Läsionsaktivität, des Auffindens, der Diagnostik und der daraus resultierenden Gesamtbeurteilung kariöser Läsionen erinnern, um die bestmögliche Therapie für den individuellen Patienten zu finden. ■

ZWP online
Eine Literaturliste steht ab sofort unter www.zwp-online.info/fachgebiete/laserzahnmedizin zum Download bereit.

■ KONTAKT

Dr. med. dent. Jonas Almeida Rodrigues
Klinik für Zahnerhaltung, Kinder- und Präventivzahnmedizin
Zahnmedizinische Kliniken Universität Bern
Freiburgstr. 7
3010 Bern, Schweiz
E-Mail: jorodrigues@hotmail.com