

# Schientherapie im parodontal vorgeschädigten Gebiss

Der Einsatz von Aligner-Systemen in der Erwachsenen-KFO hat sich für die Korrektur von leichten Zahnfehlstellungen im Frontzahnbereich bewährt. Ein Fallbericht von Dr. med. dent. Rudolf Schiefelbein, M.Sc., Jade, Deutschland.

Patienten treten immer häufiger an Zahnärzte und Kieferorthopäden heran, um ästhetisch motivierte Behandlungen durchführen zu lassen. Hier hat sich der Einsatz von Aligner-Systemen bewährt. Auch Stellungskorrekturen im parodontal vorgeschädigten Gebiss sind mit Alignern wie der in-line®-Schientherapie (RKSortho) effektiv zu erzielen. Das zeigt der vorliegende Fall.

Dass die Aligner-Systeme bei Erwachsenen für die Korrektur einfacher Zahnfehlstellungen beliebt sind und sich bewährt haben, hat mehrere Gründe:

- Die Kunststoffschienen sind bequem zu tragen, herausnehmbar und einfach zu reinigen.
- Die tägliche Zahnpflege kann wie gewohnt durchgeführt werden.
- Die Schienen sind im Mund nahezu unsichtbar, schränken die Phonetik nicht ein und sind damit für Erwachsene im Berufs- und Privatleben alltagstauglich.

Zu berücksichtigen ist jedoch, dass der Kraftansatz der Schienen limitiert ist. In meiner Praxis kommen von RKSortho die in-line®-Schienen zum Einsatz, wenn Patienten die Korrektur der Zahnfehlstellung aus ästhetischen Gründen wünschen.

Fortschreitende parodontale Destruktion sowie früh eingetretener Zahnverlust können bei Patienten mit schweren Parodontitiden oft zu pathologischen Zahnbewegungen führen. Zahnkippen, -elongationen und Lückenbildungen können die Folgen sein. Alle Veränderungen führen zu ästhetischen, phonetischen und funktionellen Problemen, die die tägliche Mundhygiene des Patienten und auch die restaurative Versorgung erheblich erschweren. Die Kieferorthopädie kann nach erfolgreich durchgeführter Parodontal-

therapie einen erheblichen Beitrag zur Optimierung der Gesamtsituation leisten. Wesentlich ist jedoch, dass vor Beginn einer in-line®-Schientherapie die Parodontitis und ihre Ursachen erfolgreich therapiert werden müssen.

Eine parodontale Reinfektion sollte unter der KFO-Therapie durch einen engmaschigen Recall in der unterstützenden Parodontitistherapie (UPT) vermieden werden. Die herausnehmbaren in-line®-Schienen sind im Vergleich zu festsitzenden Apparaturen bei parodontal vorgeschädigten Patienten vorteilhafter, da sie eine effektive Mundhygiene ermöglichen.

## Ausgangssituation

Dieser Fall eines 52-jährigen Patienten soll die Möglichkeit des Zahnerhalts anhand parodontologischer und kieferorthopädischer Massnahmen zeigen und die frühzeitige Extraktion vermeintlich hoffnungsloser Zähne verhindern.

Anfang November 2016 stellte sich ein 52-jähriger Patient in der Praxis vor. Er war Nichtraucher und zeigte eine generalisierte schwere chronische Parodontitis. In der Vergangenheit war bereits eine geschlossene Parodontaltherapie erfolgt, wobei allerdings ein regelmässiger Recall mit Mundhygieneinstruktionen und professioneller Zahnreinigung unterblieben war. Der Patient klagte über Mundgeruch, einen schlechten Geschmack und die Fehlstellung der Zähne 32 bis 42. Er nannte ästhetische, phonetische und funktionelle Probleme durch die Zahnwanderung in der Unterkieferfront. Diese waren infolge der parodontalen Destruktion gelockert. Zahn 41 hatte sich hinter 31 bewegt; zwischen 41 und 42 hatte sich eine störende Lücke gebildet (Abb. 1–3). Er erhoffte sich eine Veränderung der Zahnstellung

im Unterkiefer und dadurch eine Optimierung der Ästhetik in der Unterkieferfront.

Der Patient wies ein konservierend insuffizient versorgtes Gebiss auf: Bis auf die Zähne 16, 15, 24, 25 reagierten alle Zähne sensibel auf den CO<sub>2</sub>-Kältestest. Die prothetischen Restaurationen an 14, 16, 24–26, 34, 35, 36–38, 45, 46, 47 waren soweit intakt. Die Kompositfüllungen waren verfärbt und wiesen Randimperfectionen ohne Zeichen einer Karies auf. Wurzelkaries war an 17 und 18 zu finden. Die endodontisch versorgten Zähne waren soweit unauffällig.

Interdental und oral zeigte sich viel Plaque. Lokalisiert waren Zahnstein und Konkreme sichtbar. Die Gingiva war gerötet und lokalisiert livide geschwollen. Die Sondierungstiefen waren generalisiert pathologisch erhöht. Es trat generalisiertes Bluten auf Sondieren (BOP) auf. Der Röntgenbefund zeigte einen ungleichförmigen generalisierten horizontalen Knochenabbau um bis zu zwei Drittel der Wurzellänge im Ober- und Unterkiefer (Abb. 8a). Die Werte der Mundhygiene-Indizes ergaben einen gingivalen Blutungsindex (GBI) von 55 Prozent und einen Plaque-Index (PCR) von 45 Prozent. Die Zähne 17, 12 bis 22 und 42 wiesen eine pathologische Beweglichkeit von Grad 1 auf, die Zähne 18, 41 und 31 einen Grad 2. An den Zähnen 12 und 42 trat beim Sondieren putrides Exsudat aus. Die Sondierungstiefen waren generalisiert pathologisch erhöht. Im Frontzahnbereich fanden sich Sondierungstiefen bis zu 14 mm, im Seitenzahnbereich bis zu 10 mm.

Es wurde ein Erhaltungsversuch aller Zähne mit Ausnahme von 18 vorgeschlagen. Die Zähne 12, 41, 42 wurden aufgrund des fortschreitenden Knochenrückgangs langfristig

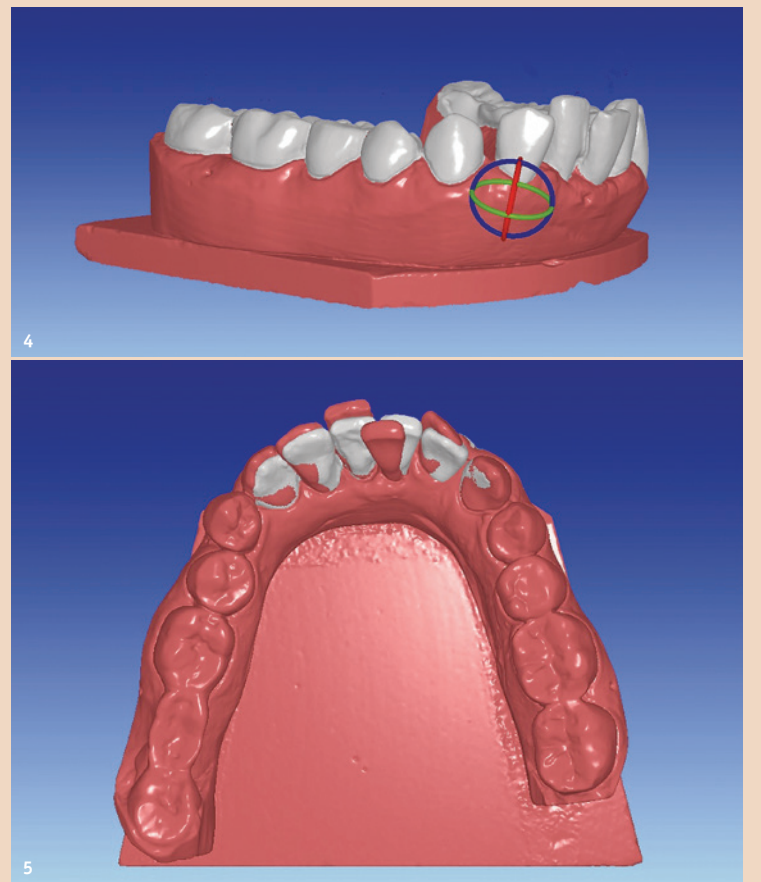


Abb. 4: Die Behandlungsplanung erfolgt digital anhand der Abformung. Die Korrekturschritte werden präzise festgelegt. – Abb. 5: Digital wird die Ausformung des Zahnbogens (grau) geplant. (Fotos: RKSortho)

als fraglich eingestuft. Die vorgesehene Therapie umfasste folgende Einzelmassnahmen:

- Antiinfektiöse Therapie aller Zähne.
- Extraktion von Zahn 18.
- Semipermanente Schienung von 32 bis 42.
- Reevaluation der klinischen Situation nach acht bis zwölf Wochen.
- Gegebenenfalls weiterführende parodontalchirurgische Massnahmen.
- Lebenslange unterstützende Parodontitistherapie.
- Kieferorthopädische Umstellung der Unterkieferfront 32 bis 42 aus phonetischen, ästhetischen und funktionellen Gründen.

## Therapieentscheidung

Dem Patienten wurde eine erneute Parodontitistherapie vorgeschlagen. Anfang Februar 2017 begann die antiinfektiöse Therapiephase. Dem Patienten wurde zunächst die Bedeutung der bakteriellen Plaque für die Ätiologie und Pathogenese der Parodontitis sowie in Bezug auf den Behandlungserfolg erläutert. Es wurden die harten und weichen supragingivalen Beläge entfernt sowie die Mundhygieneinstruktionen mit der Anwendung von Interdentalraumbürsten und Zahnseide demonstriert. Dem Patienten wurde die modifizierte BASS-Technik erläutert.

Die antiinfektiöse Therapie umfasste drei Sitzungen, einschliesslich der Entfernung des Zahns 18 und der semipermanenten Schienung von 32 bis 42. Aufgrund weiterer purulenter Suppuration wurde eine unterstützende systemische Einnahme von täglich 3 x 500 mg Amoxicillin und 3 x 400 mg Metronidazol über

sieben Tage verordnet. Ende März 2017 erfolgte ein Full-Mouth-Scaling und Root Planing. Während der gesamten Behandlungsdauer wurde der Patient angewiesen, die häusliche Mundhygiene fortzuführen und zu intensivieren. Das Wichtigste für eine erfolgreiche Ausheilung und eine Verminderung der Reinfektion ist die Plaquekontrolle von und mit dem Patienten. Nach Abschluss der aktiven Therapie wurde der Patient in die UPT aufgenommen. Es ergab sich ein mittleres Risiko, sodass aber auf Wunsch des Patienten (umfangreiche Umstellung der UK-Front, Mundhygieneunterstützung) ein Dreimonatsintervall festgelegt wurde. Seitdem befindet sich der Patient in einem engmaschigen Recall.

Nach Beendigung der Parodontitistherapie wurden mit dem Patienten die möglichen weiteren Therapieoptionen diskutiert. Eine Option war die Extraktion der Zähne 32 bis 42 mit einer prothetischen Brückenlösung von 33 bis 43. Eine implantologische Lösung kam für den Patienten nicht infrage. Alternativ wurde die Möglichkeit einer KFO-Behandlung besprochen. In diesem Fall sollte die Zahnfehlstellung von 32 bis 42 im parodontal vorgeschädigten Gebiss mit fraglicher Prognose durch in-line®-Schienen korrigiert werden.

Der Patient wollte die eigenen Zähne unbedingt erhalten und entschied sich sehr motiviert für die in-line®-Schientherapie im Unterkiefer.

Im Vergleich zu festsitzenden KFO-Apparaturen, zum Beispiel Brackets, ist die Zahnpflege aufgrund der herausnehmbaren in-line®-Schienen deutlich einfacher. Auch dieser Aspekt sprach im vor-

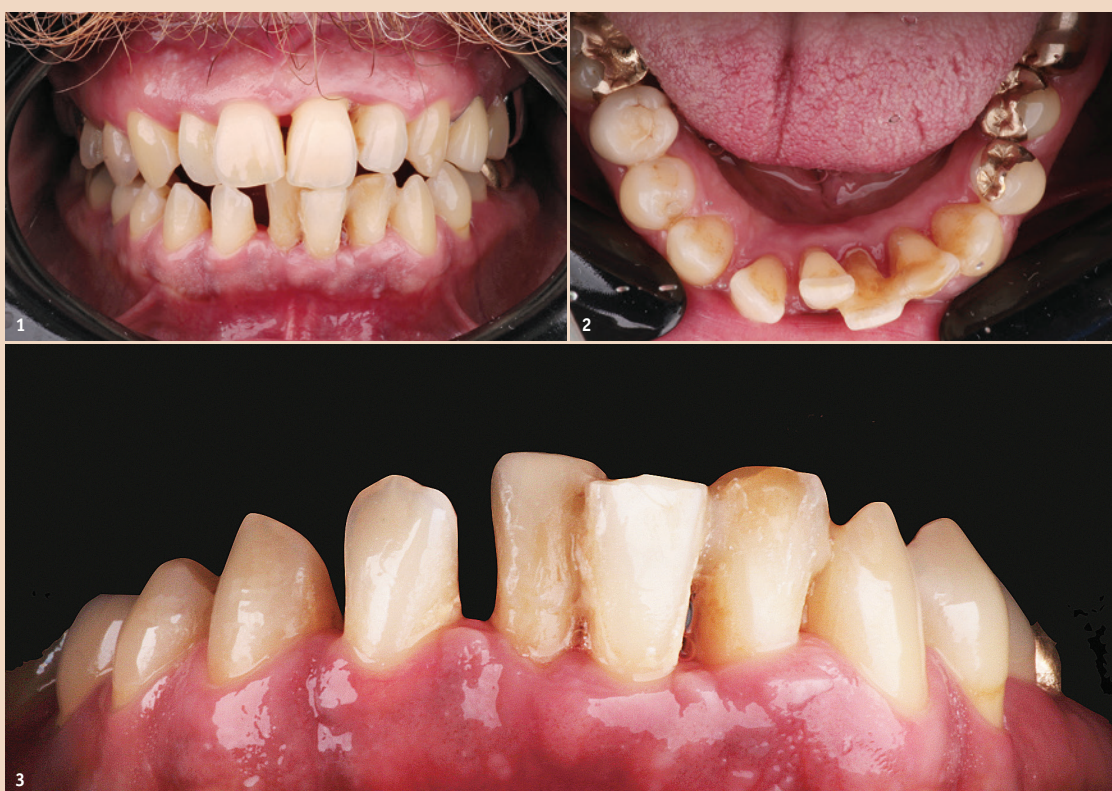

Abb. 1: Patient mit einer generalisierten schweren chronischen Parodontitis. Im Unterkiefer ist eine Zahnfehlstellung erkennbar, die ihn ästhetisch, phonetisch und funktionell beeinträchtigt. – Abb. 2 und 3: Fehlstellung 41 und 42 mit unschöner Lücke im Frontzahnbereich. (Fotos: RKSortho)



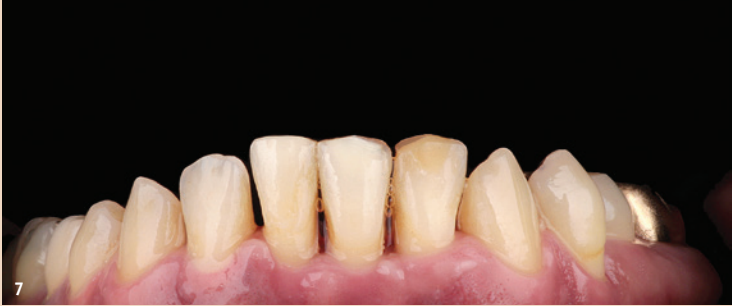
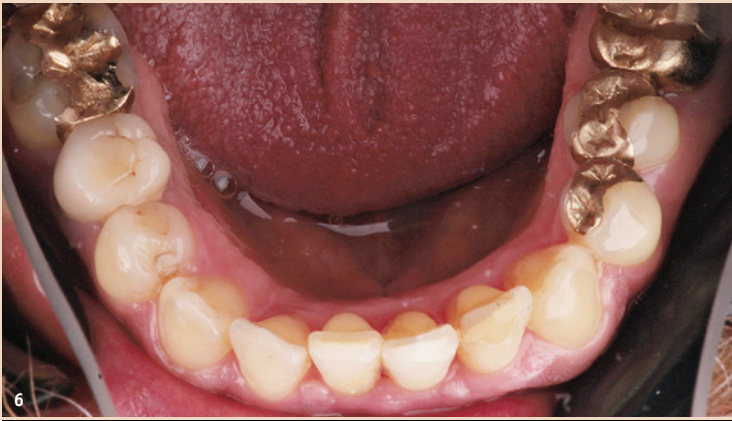
Abb. 6 und 7: Die Zähne 32 und 41 sind in den Zahnbogen integriert, der wie geplant sehr gut ausgeformt wurde. (Fotos: RKSortho)

liegenden Fall für die Behandlung mit den nahezu unsichtbaren Alignern.

### Therapieplanung

Die Zahntechniker bei RKSortho errechneten auf Basis der Abformung (Alginat) des Unterkiefers die erforderlichen Korrekturschritte für den Unterkiefer (Abb. 4 und 5) und prognostizierten, dass sich die gewünschte Korrektur der Zahnfehlstellung von 32 bis 42 mit insgesamt sieben in-line®-Schienen problemlos erzielen liesse. Dabei wurde der Patient darauf hingewiesen, dass das Ergebnis in erster Linie von seiner Compliance abhängen würde. Die empfohlene Tragedauer für die Schienen lag bei circa 18 Stunden täglich. Dies war dem Patienten vor Therapiebeginn bewusst.

Mit den in-line®-Schienen ist die Behandlung von Zahnfehlstellungen vorwiegend im Front- und Eckzahnbereich möglich. Beispiele dafür sind: Rotationsstände, Engstände und Lückenschluss einzelner Zähne im Frontzahnbereich, Re- und Protrusion sowie Kreuzbissüberstellung der Frontzähne, kleine Korrekturen der Prämolaren (abhängig von der Okklusion), für die begrenzte Ex-/Intrusion einzelner Frontzähne und als präprothetische Massnahme.

### Therapie

Der Patient erhielt im Juli 2017 seine erste in-line®-Schiene. Zu Beginn der Behandlung wurde er alle

zwei Wochen zur Kontrolle der Mundhygiene und seiner Trage-Compliance einbestellt. Der Patient empfand das Tragen der Schienen als nicht störend und hielt sich von Anbeginn an die empfohlene Tragedauer. So konnten, wie geplant, die in-line®-Schienen im Zeitabstand von vier Wochen gewechselt werden. Aufgrund der Zahnbewegung der Unterkieferfront erfolgte eine regelmässige Okklusionskontrolle, um eventuelle Frühkontakte durch die Zahnbewegungen zu eliminieren. Trägt der Patient weniger konsequent die Schiene, kann sich deren Tragedauer auf bis zu sechs Wochen verlängern. Die Schiene übt während des Tragens einen kontinuierlichen, elastischen Druck auf die Zahnoberfläche aus. So werden die Zähne in die geplante Stellung bewegt.

In diesem Fall waren die Korrekturschritte pro Schiene im Durchschnitt auf 0,55 mm programmiert. Mitte Januar 2018 erfolgte die Eingliederung der letzten (siebten) Schiene.

### Ergebnis

Die geplante Korrektur der Zahnfehlstellung wurde innerhalb von einem halben Jahr wie erwartet erreicht. Der Zahnbogen ist sehr gut ausgeformt. Die Zähne 32 und 41 sind in den Zahnbogen integriert (Abb. 6 und 7). Die Zähne 42, 41 und 31 wurden in ihrer Stellung erheblich korrigiert: Zahn 42 mit einer

Retrusion von 2,7 mm, 41 mit einer Distalbewegung von 2,3 mm und Zahn 31 mit einer Retrusion von 3,0 mm. Dadurch entstand jedoch ein Frühkontakt an Zahn 42, der leicht eingeschliffen wurde. Der Patient ist mit dem Ergebnis sehr zufrieden. Seit Mitte März 2018 trägt er einen Retainer, um die Zähne zu stabilisieren und das Resultat langfristig zu wahren. Das Röntgenbild zeigt, dass durch die Therapie sogar ein leichtes Knochen-Remodelling (Abb. 8a und b) stattgefunden hat. Trotz der Einschätzung der Zähne 32 bis 42 mit einer sehr fraglichen Prognose wurde von einer Extraktion abgesehen und der Erhalt der geschlossenen Zahnreihe zur Vermeidung eines prothetischen Ersatzes in den Vordergrund gestellt.

Nimmt der Patient weiterhin regelmässig die Recall-Termine wahr und setzt täglich die häusliche Mundhygiene um, ist eine gute Prognose für den Zahnerhalt gegeben. Ein positiver Nebeneffekt der Therapie war ebenso, dass die korrigierte Zahnstellung die selbstständige häusliche Mundpflege des Patienten erleichtert.

### Fazit

Ästhetische Korrekturen und parodontologisch indizierte Stellungskorrekturen sind in meiner Praxis das Hauptanwendungsfeld für den Einsatz der in-line®-Schienen. So lassen sich Zähne mit einer Fehlstellung aufgrund parodontaler Vorschädigung mit den Schienen vorhersagbar korrigieren. Zudem können Zähne – je nach Ausgangssituation – intrudiert werden, um ein Knochen-Remodelling zu erhalten. So finden gelockerte Zähne trotz schwieriger Prognose wieder mehr Halt.

Im Bereich der ästhetisch motivierten Korrekturen von Zahnfehlstellungen ist eine steigende Nachfrage zu bemerken. Die Patienten sind mit dem Ergebnis nach einer erfolgreichen in-line®-Schientherapie sehr zufrieden und berichten über ihre positiven Erfahrungen im Bekannten- und Freundeskreis. Aufgrund dieser positiven Berichte kommen vermehrt Patienten in die Praxis, die gezielt nach einer Behandlung mit den transparenten Schienen fragen. Die in-line®-Therapie ist für uns eine zuverlässige Behandlungsoption. [DT](#)

### Kontakt



Dr. Rudolf Schiefelbein, M.Sc.

Zahnarztpraxis Dr. Schiefelbein und Kollegen  
Bussardstr. 9  
26349 Jade, Deutschland  
Tel.: +49 4454 1551  
info@zahnarzt-schiefelbein.de  
www.zahnarzt-schiefelbein.de

ANZEIGE



DANUBE PRIVATE UNIVERSITY  
Fakultät Medizin/Zahnmedizin

*Für das Wertvollste das Beste*

ZAHNMEDIZIN ZUM DR. MED. DENT.

HUMANMEDIZIN ZUM DR. MED. UNIV.

AN EINER UNIVERSITÄT MIT TOP-WISSENSCHAFT, HERAUSRAGENDEN  
PROFESSOREN IN EINER WELTKULTUR- UND NATURERBEREGION  
ÖSTERREICHS STUDIEREN.



ÜBER DAS FACHLICHE HINAUS SIND DIE STUDIERENDEN DER DANUBE PRIVATE UNIVERSITY IN EINE GEMEINSCHAFT MIT ANSPRUCHSVOLLEN ANGEBOTEN IN SPORT UND KULTUR IM COLLEGECHARAKTER EINGEBUNDEN.

Danube Private University (DPU), Fakultät Medizin/Zahnmedizin  
Steiner Landstraße 124, 3500 Krems-Stein, Österreich  
www.DP-Uni.ac.at

Interessenten wenden sich an: Katharina.Stoeller@DP-Uni.ac.at, Tel.: +43 676 842 419 312

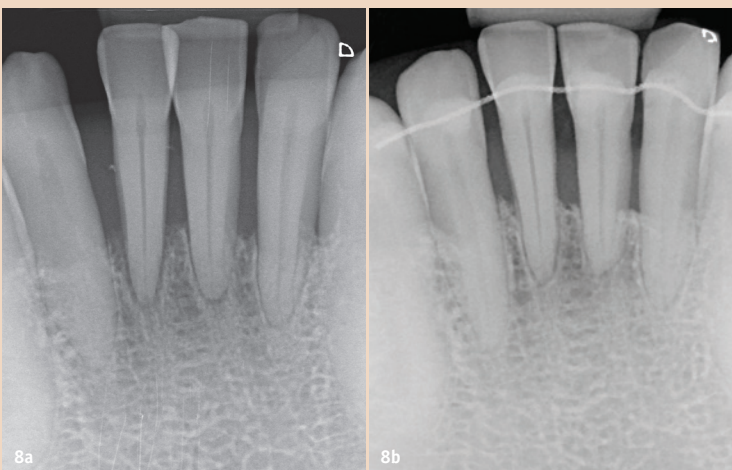


Abb. 8a und b: Nach Parodontaltherapie und Korrektur der Zahnfehlstellungen ist ein leichtes Knochen-Remodelling zu beobachten. Die Prognose der Zähne bleibt dennoch weiter abzuwarten. (Foto: Dr. Schiefelbein)