

KN Aktuelles

Herbst mit VILA

Dr. Tahmina Allrath und Co-Autoren stellen die Ergebnisse einer Studie vor, welche die Okklusionsstabilität nach Herbst-Behandlung in Kombination mit Lingualtechnik untersucht hat.

Wissenschaft & Praxis [Seite 26](#)

Digitale Praxis

Im letzten Teil seiner Artikelserie zur Gründung einer komplett digitalen KFO-Praxis geht Yong-min Jo, Ph.D., insbesondere auf zu berücksichtigende juristische Aspekte ein.

Wirtschaft & Recht [Seite 20](#)

Align Summit

Mit einem informativen Programm – sowohl für Behandler als auch Praxisteammitglieder – fand Mitte November in München das Align DACH Summit statt.

Veranstaltungen [Seite 24](#)

KN Kurz notiert

220 Mio. Euro

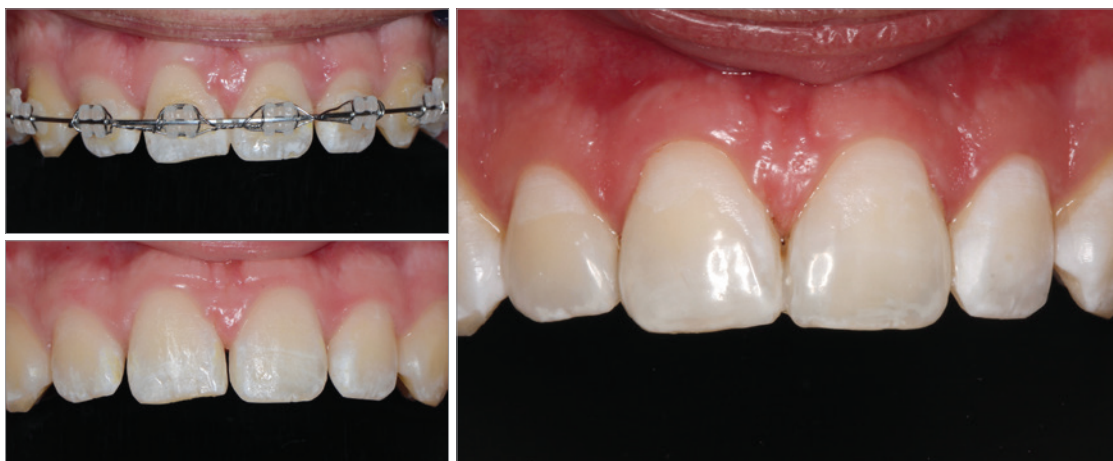So viel entgeht gesetzlich Versicherten an Krankenkassenzuschüssen pro Jahr durch nicht regelmäßig wahrgenommene Untersuchungen beim Zahnarzt. (Quelle: KZBV)

Patientendaten

Rund 850 Datenpannen durch Fehlversendungen von Patientenunterlagen wurden von den Datenschutzbehörden seit Inkrafttreten der Datenschutz-Grundverordnung im Mai 2018 registriert. (Quelle: NDR)

Optisch perfekte Ergebnisse

Nicht selten verbleiben nach erfolgreich abgeschlossener KFO-Therapie noch kleinere Restlücken in der Front, die den ästhetischen Eindruck trüben. Mithilfe minimalinvasiver, direkt applizierter Kompositversorgungen lassen sich Zähne und Lächeln optimal in Form bringen.



Zur Realisierung eines optisch perfekten Behandlungsergebnisses können postkieferorthopädische Situationen eine Nachbehandlung durch eine restaurative Versorgung erforderlich machen. Direkte Kompositversorgungen sind nicht nur minimalinvasiv, sondern bieten darüber hinaus eine exzellente Reparaturfähigkeit von Zähnen. (Fotos: © Prof. Dr. Diana Wolff)

Immer mehr Patienten, die sich heutzutage einer kieferorthopädischen Behandlung unterziehen, wünschen sich neben der Korrektur ihrer Zahn- und Kieferfehlstellungen insbesondere auch eine Verbesserung der dentalen und fazialen Ästhetik.

Kieferorthopädische Behandlungen tragen zur (Wieder-)Herstellung optimaler Zahn- und Kieferstellungen bei und unterstützen somit die Lebensdauer des Gebisses. Neben der Erzielung bestmöglicher okklusaler Beziehungen werden dabei

auch stabile Langzeitergebnisse sowie eine ansprechende Ästhetik angestrebt. Insbesondere die dentale Ästhetik bzw. der Wunsch nach dem perfekten Lächeln stehen heutzutage ganz oben auf der Wunschliste potenzieller Patienten

und haben einen großen Einfluss auf deren Bereitschaft, sich einer kieferorthopädischen Therapie zu unterziehen. Modernste technische Tools stehen hilfreich zur Seite, indem sie das angestrebte Lächeln und die bis dahin erforderlichen Therapieschritte vorab visualisieren.

Auf dem Weg zum ästhetisch perfekten Lächeln können auch restaurative Maßnahmen zur Form-

ANZEIGE

TADmatch™
powered by
OnyxCeph3™

DIGITALE PLANUNG
für die skelettale Verankerung

www.orthodontie-shop.de

A. Ahnfeldt GmbH
Marienhütte 15
57080 Siegen
0271 - 31 460-0

PROMEDIA
MEDIZINTECHNIK

bzw. Proportionsveränderung von Zähnen eine wichtige Rolle spielen. Ob Keramikveneers, Kronen oder direkte kompositbasierte Versorgungen – Möglichkeiten gibt es viele. Welche Vorteile insbesondere die minimalinvasiven, direkt applizierten Kompositversorgungen bieten, zeigt Prof. Dr. Diana Wolff.

[Seite 10](#)

Ästhetische Behandlungsalternative

Dass ein perfektes Behandlungsergebnis nach kieferorthopädischer Therapie längst keine Garantie auf Beständigkeit hat, ist allgemein bekannt. Ob Einhaltung von Eckzahndistanz, Zahnbogenform, Alterung des Gebisses oder X-Effekt bei geklebten Lingualretainern – zu viele Faktoren spielen bei der Erhaltung des erreichten klinischen Zustands eine Rolle. Das Auftreten von Rezidiven nach erfolgter KFO-Behandlung ist daher kein

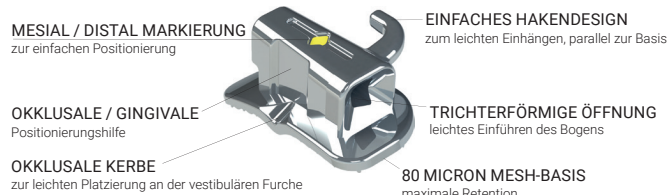
seltenes Ereignis, sondern fester Bestandteil des kieferorthopädischen Praxisalltags. Insbesondere bei Rezidivfällen, aber auch für die Korrektur einfacher bis moderater Engstände bei vorliegender Klasse I-Verzahnung steht Kieferorthopäden und Patienten mit orthodontischen Minitubes eine weitere Behandlungsoption zur Verfügung. Bei richtiger Indikationsstellung eingesetzt, lassen sich mithilfe dieser bracketähnlichen, nicht programmierten Tubes ästhetische Ergebnisse erzielen. Durch eine Kombination mit Alignern, wobei die Minitubes nach dem Ausnivellieren des Zahnbogens und nach Bogenentfernung als Attachment belassen werden, ist zudem eine Erweiterung des Therapie-spektrums möglich.

Dr. Sachin Chhatwani, Dr. Minh-Dan Hoang und Yong-min Jo, Ph.D., stellen das Tube-o-Dontics® System vor und berichten von ihren ersten klinischen Erfahrungen.

ANZEIGE

Brilliant Klebe-Bukkalröhrchen einfach, nicht konvertierbar

NEU



www.dentalline.de

[Seite 14](#)

Ormco™
Your Practice. Our Priority.

PERFEKTE ZÄHNE
SEIT 1960.

ORMCO
WÜNSCHT
FROHE WEIHNACHTEN!

Ormco B.V. • Basicweg 20, 3821 BR Amersfoort, Niederlande
Kundendienst • Tel.: 00800 3032 3032, Fax: 00800 5000 4000
E-Mail: customerservice@ormco.com
Besuchen Sie uns auf unserer Website www.ormco.de