

2

CME-Punkte

Der digitale Workflow in der Implantatprothetik hat zu mehr Präzision und Vorhersehbarkeit der Behandlungsergebnisse geführt. Die dreidimensionale Datenerfassung der Ausgangssituation stellt die Grundlage für den Einsatz der CAD/CAM-Technologie zur Planung und Fertigung des Zahnersatzes dar und ermöglicht auf diese Weise eine minimalinvasive Sofortversorgung mit festsitzendem implantatgetragenen Zahnersatz. Insbesondere bei komplexen Patientenfällen mit stark kompromittiertem Knochenlager sind die Verkürzung der Behandlungsdauer, die Reduktion der notwendigen Anzahl chirurgischer Interventionen sowie der Zugewinn an Sicherheit des Therapieverlaufs von hohem Nutzen.

Dr. Kleantis Manolakis
[Infos zum Autor]



Dr. Alexandros Manolakis
[Infos zum Autor]



Literatur



Digitale Technologie für ästhetische Restauration

Vier-Jahres-Follow-up

Dr. Kleantis Manolakis, Dr. Alexandros Manolakis, Dr. Nikos Kournetas,
Dr. Pantelis Petrakakis, Diamantis Tsifoutakos

Die 56-jährige Patientin ist seit 2008 in Behandlung. Negative Erfahrungen mit vorbehandelnden Zahnärzten hatten dazu geführt, dass sich

bei ihr im Laufe der Jahre ausgeprägte Behandlungsängste entwickelt hatten. Infolge einer generalisierten Parodontitis profunda waren im Ober- und

Unterkiefer zudem zahlreiche Zähne verloren gegangen, die in der Praxis implantatprothetisch 2012 (Oberkiefer links) und 2014 (rechter Ober- und Unterkiefer) versorgt wurden (Abb. 1). Die Patientin wünschte nun eine implantatprothetische Rehabilitation im Oberkieferfrontzahnbereich, da infolge der chronischen Parodontopathie und dem damit verbundenen, klinisch und röntgenologisch sichtbaren, hohen Attachmentverlust (Abb. 2 und 3) Zahnlockerungen mit einem Lockerungsgrad von II bis III eingetreten waren. Der Umstand, dass die Patientin eine starke Raucherin ist (mehr als 20 Zigaretten pro Tag), stellte dabei einen zusätzlichen Risikofaktor für den Implantaterfolg dar. Da jedoch die Weich- und Hartgewebsverhältnisse im Bereich der bereits vorhandenen Implantate stabil waren und die Patientin sowohl eine zufriedenstellende Mundhygiene als auch eine gute Allgemeingesundheit

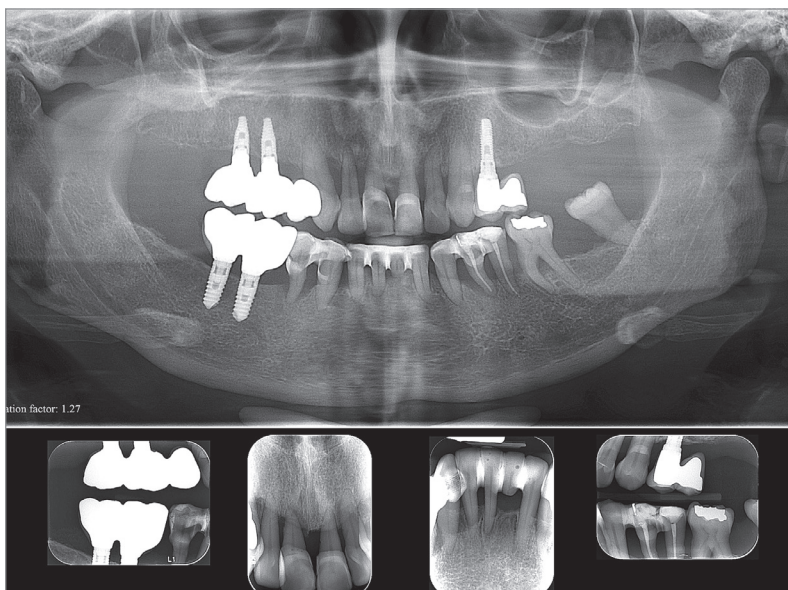


Abb. 1: Röntgenologische Ausgangssituation.

EXZELLENZ IN DER SOFORTVERSORGUNG

Straumann® BLX

Sicherheit und Vertrauen über
die Sofortversorgung hinaus.



DYNAMIC BONE MANAGEMENT

Intelligentes Implantat-
Design unterstützt Sofort-
versorgungsprotokolle
unabhängig von der
Knochenklasse



ESTHETIC EASE CONCEPT

Nur eine Verbindung
und unterkonturierte
Prothetikkomponenten
als Lösung für mühelose
Ästhetik



ECHTES VERTRAUEN

Untermauert durch
langfristige wissenschaftliche
Studien für die Technologien
Roxid® Material und
SLActive® Oberfläche

Das BLX Implantatsystem vereint ein progressives funktionales Design mit unserem Hochleistungsmaterial Roxid® und der klinisch erprobten SLActive® Oberfläche – entwickelt für Zuverlässigkeit in allen klinischen Situationen. Innovationen wie das VeloDrill™ System, Straumann® Dynamic Bone Management und unser Esthetic Ease Concept zielen auf signifikante Verbesserungen der chirurgischen und prothetischen Workflows.

Informieren Sie sich bei Ihrem zuständigen Straumann Kundenberater oder besuchen Sie unsere Website unter www.straumann.com.



40 Jahre

Straumann Deutschland
4 Millionen Lächeln!

straumann

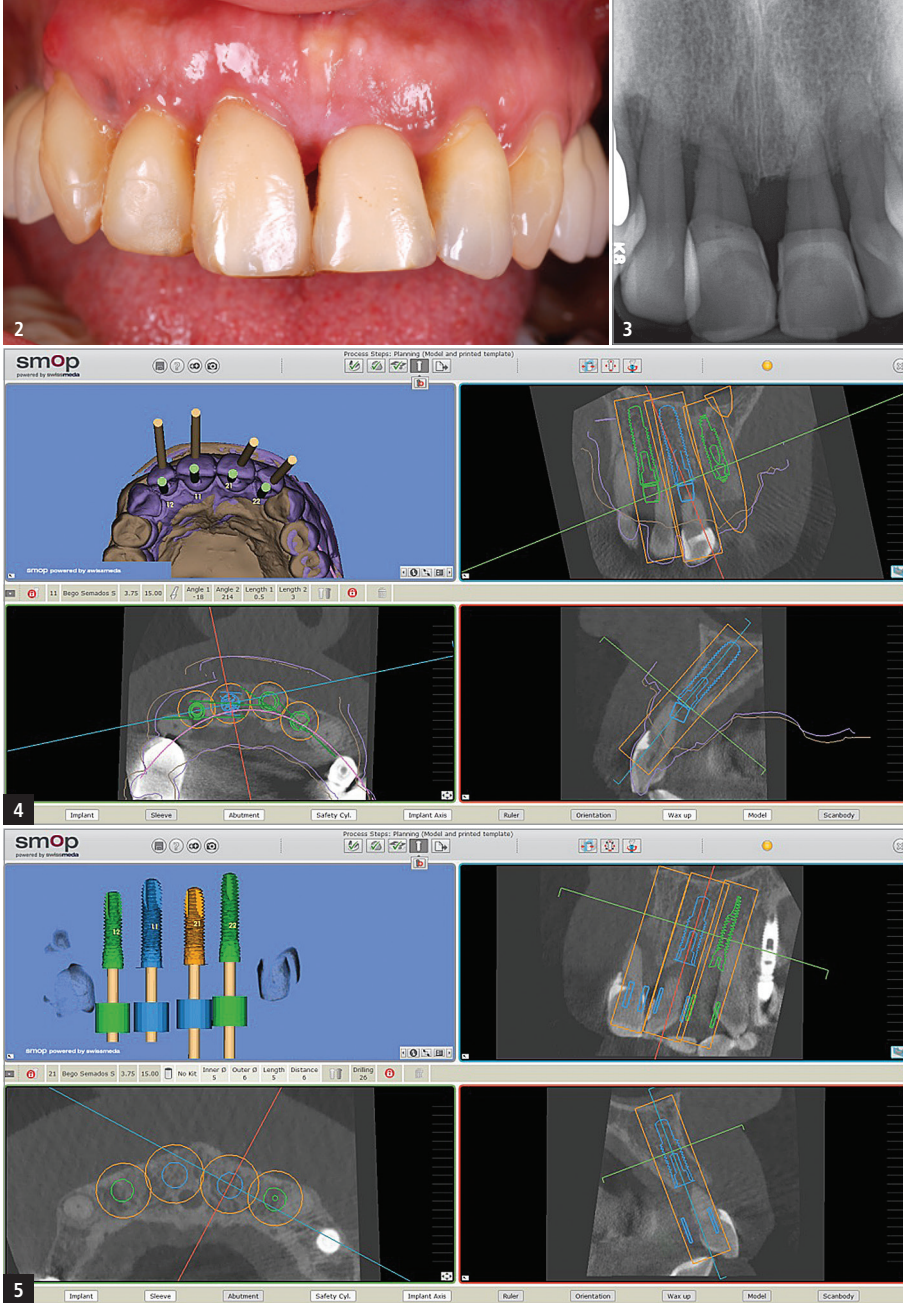


Abb. 2: Klinische Ausgangssituation. – **Abb. 3:** Röntgenologisch sichtbarer krestaler Knochenverlust im Bereich der Oberkieferfrontzähne. – **Abb. 4 und 5:** Dreidimensionale Planung der optimalen Implantatpositionen mit der Software SMOP.

und eine entsprechende Motivation für regelmäßige Nachsorgemaßnahmen hatte, wurde eine Implantattherapie durchgeführt.

Diagnostik und Therapieplanung

Die präoperative bildgebende Diagnostik erfolgte mittels digitaler Volumentomografie (NewTom VGi, QR Verona, Italien). Die digitale Planung der Implantatpositionen wurde mit der Software SMOP (Swissmeda, Zürich) durchgeführt (Abb. 4 und 5). Die Zähne 13, 12, 11, 21 und 22 wurden aufgrund ihres hohen Lockerungsgrades II bis III als nicht erhaltungswürdig eingestuft. Lediglich Zahn 23 sollte erhalten

bleiben, da er – trotz des horizontalen Knochenabbaus von circa zwei Dritteln der Wurzellänge – keine erhöhte klinisch sichtbare Beweglichkeit aufwies. Aufgrund der auf dem Planungsmodell (Abb. 6) und klinisch erkennbaren Schachtelstellung der natürlichen Zähne und dem damit verbundenen Platzverlust (Abb. 7) wurden insgesamt vier BEGO Semados S- und RS-Implantate (BEGO Implant Systems, Bremen) in Regio 13, 11, 21 und 22 geplant, um einen ausreichend dimensionierten interimplantären Abstand zu gewährleisten. Der fehlende Zahn 22 sollte mittels Brückenglied ersetzt werden. Aufgrund der eingeschränkten Platzverhältnisse sollte die Positionierung des Implantats in Regio 13 nicht wie

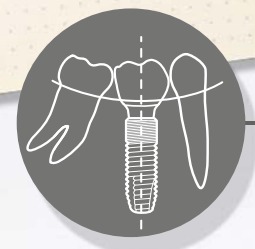
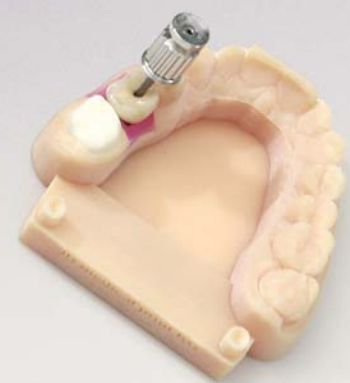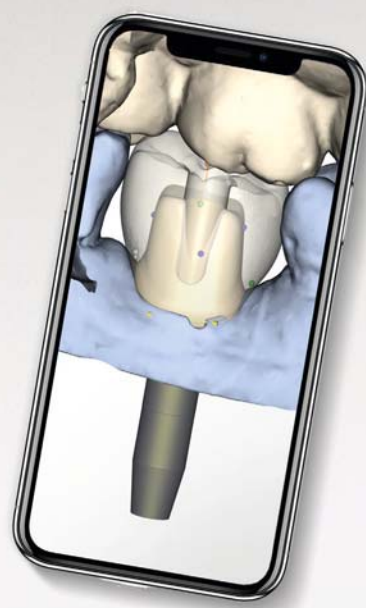
bei den anderen drei Implantaten erfolgen, die exakt in der jeweiligen Extraktionsalveole platziert wurden, sondern im Bereich des knöchernen Septums zwischen den Extraktionsalveolen der Zähne 13 und 12 (Abb. 8).

Die Dimensionen des Alveolarfortsatzes betragen in vertikaler Richtung circa 15 mm und in horizontaler Richtung circa 8 bis 9 mm.

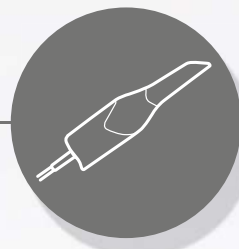
Die Bohrschablone wurde präoperativ gedruckt (Eden260V, Stratasys, USA) anhand der dreidimensionalen Daten des DVT. Der definitive Zahnersatz wurde als verschraubbare Brücke aus einem computergefrästen Zirkonoxidgerüst und einer geschichteten Keramikverblendung geplant, um die bestmögliche Ästhetik mit der größtmöglichen Sicherheit bei technischen und/oder biologischen Problemen zu verbinden. Eine Brücke aus gegossenem Nichtedelmetall (Wirobond SG, BEGO) mit einer Kompositverblendung (crea.lign, bredent, Senden) war als provisorische Sofortversorgung nach Implantatinserterung vorgesehen.

Operatives Vorgehen

Der operative Eingriff erfolgte unter Lokalanästhesie (Artikamine 1:100.000, Adipharm SA, Athen). Zunächst wurden die fünf nicht erhaltungswürdigen Zähne 13–22 unter größtmöglicher Schonung des Alveolenknochens extrahiert (Abb. 9 und 10). Nach Bildung eines minimalinvasiven Mukoperiostlappens erfolgte die navigierte Präparation für die Implantate mit einem Bohrsersatz (BEGO Guide; Abb. 11). Die Bohrschablone wurde auf den Restzähnen bzw. implantatprothetischen Rekonstruktionen befestigt und während der Präparation zusätzlich manuell abgestützt (Abb. 12). In Regio 13/12 sowie 22 wurden Implantate (BEGO Semados S) mit einem Durchmesser von 3,25 mm und einer Länge von 13 mm eingesetzt. In Regio 11 und 21 erfolgte die Implantatversorgung mit zwei Implantaten (BEGO Semados RS) mit einem Durchmesser von 3,75 mm und einer Länge von 13 mm (Abb. 13). Alle Implantate wurden ca. 1 mm subkrestal mit einem



Planung und geführte Chirurgie



Digitale Abformung



Prothetische Versorgung

Digitaler Implantologie-Workflow

Setzen Sie auf die Zukunft

Von der Datenerfassung über Planung und computergestützte Chirurgie bis hin zur endgültigen Versorgungslösung: Der digitale Implantologie-Workflow von Dentsply Sirona bietet Ihnen die passende Unterstützung, um Zeit zu sparen, Ihren Praxiserfolg zu steigern und Ihre Patienten bestmöglich zu versorgen.

www.dentsplysirona.com



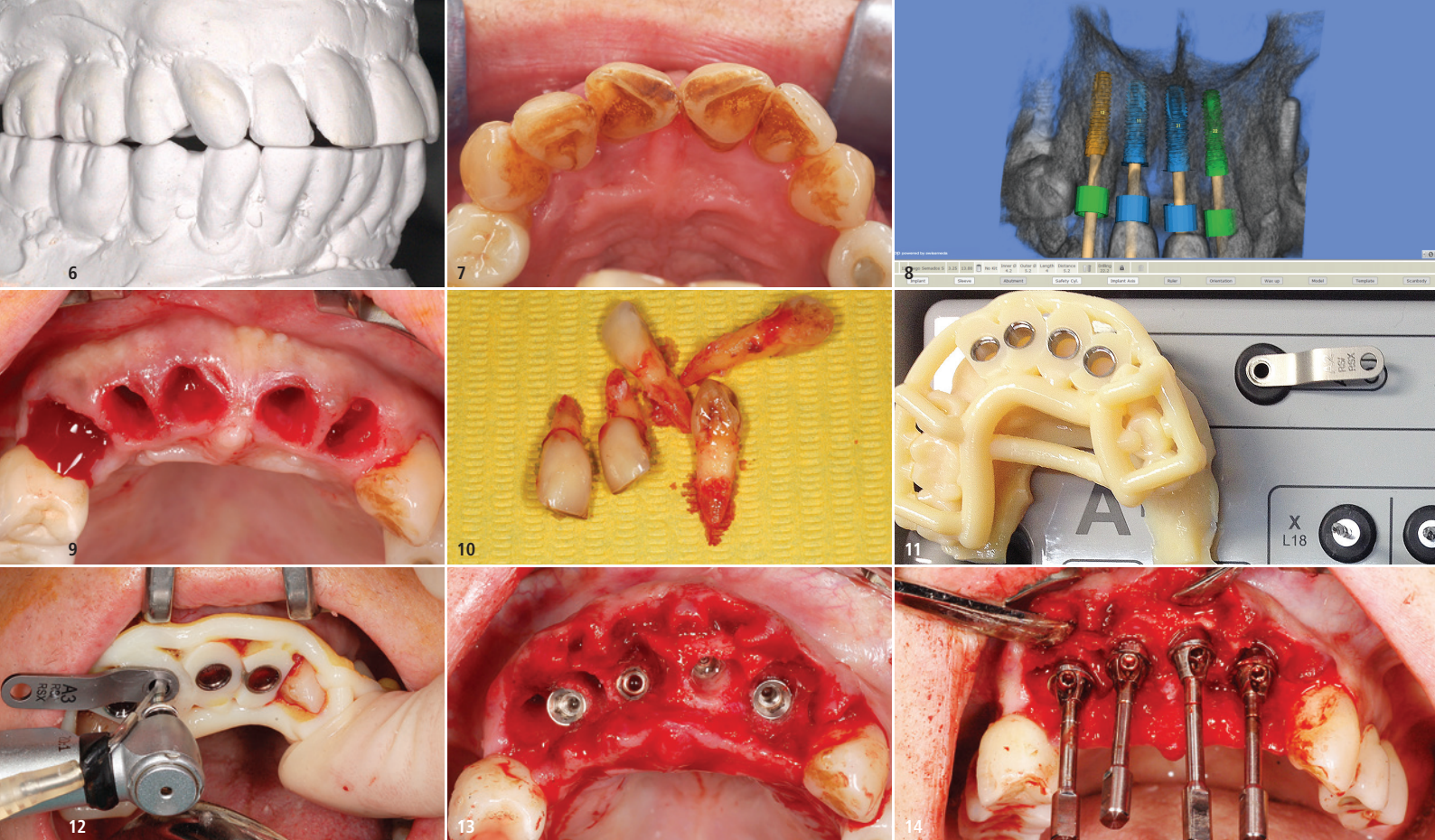


Abb. 6: Planungsmodell mit der klinischen Ausgangssituation. – **Abb. 7:** Klinische Situation intraoral. Die Schachtelstellung insbesondere der beiden mittleren Schneidezähne ist gut zu sehen. – **Abb. 8:** Planung der Position und Insertionstiefe der Implantate. Das Implantat in Regio 13 wird im Bereich des Alveolenseptums 13/12 geplant. – **Abb. 9:** Zustand der Alveolen nach schonender Zangenextraktion. – **Abb. 10:** Die extrahierten fünf Frontzähne 13, 12, 11, 21 und 22. – **Abb. 11:** Bohrschablone. – **Abb. 12:** Bohrschablone in situ. Die Abstützung auf den vorhandenen Zähnen des Oberkiefers sowie die zusätzliche manuelle Fixierung ermöglichten eine sichere und stabile Positionierung der Schablone. – **Abb. 13:** Zustand nach Implantatinsertion. – **Abb. 14:** Intraoperative Anbringen der angulierten PS MultiPlus Abutments.

Torque von 40 Ncm primär stabil inseriert. Über einen Zeitraum von fünf Tagen erfolgte eine prophylaktische postoperative Antibiotikagabe (Augmentin 625 dreimal pro Tag). Als Schmerzmittel wurde Ibuprofen 400 mg verordnet, das bei Bedarf genommen werden sollte. Es traten keine postoperativen Beschwerden oder sonstige Komplikationen ein.

Prothetische Versorgung

Wegen der unterschiedlichen Insertionswinkel der Implantate wurden

auf allen Implantaten angulierte Abutments aus Titan verwendet (PS MultiPlus, BEGO Implant Systems). Die Eingliederung der um 20° angulierten Abutments (PS MultiPlus) fand intraoperativ statt (Abb. 14). Die Abformung erfolgte unmittelbar postoperativ über die Abformpfosten konventionell im offenen Verfahren (MultiPlus open tray impression).

Als Abformmaterial diente das A-Silikon Variotime VPS (Heraeus Kulzer, Hanau), welches eine kurze Abbindezeit im Mund hat und sich durch eine sehr gute Dimensionsstabilität aus-

zeichnet. Die provisorische Versorgung und eine verschraubbare Brücke aus einem kompositverblendetem Nichtedelmetallgerüst erfolgte circa zwölf Stunden nach dem operativen Eingriff (Abb. 15). Das Kontrollröntgenbild unmittelbar nach Eingliederung der provisorischen Brücke zeigte eine gute Positionierung der Implantate und einen guten Sitz der Suprastruktur (Abb. 16). Nach einer sechsmonatigen Belastungsphase erfolgte die definitive prothetische Versorgung. Während der Belastungsphase mit der provisorischen Brückenversorgung waren weder technische noch biologische Komplikationen eingetreten. Die periimplantären Verhältnisse waren am Tag der Abformung für die Herstellung der definitiven Brücke reizlos (Abb. 17). Die Abformung erfolgte erneut konventionell mittels Variotime VPS über die systemeigenen Abformpfosten (MultiPlus open tray impression; Abb. 18). Nach der Abformung konnte die klinische Situation mittels Zahnfleischmaske und MultiPlus Modellanaloge problemlos auf das Meistermodell übertragen

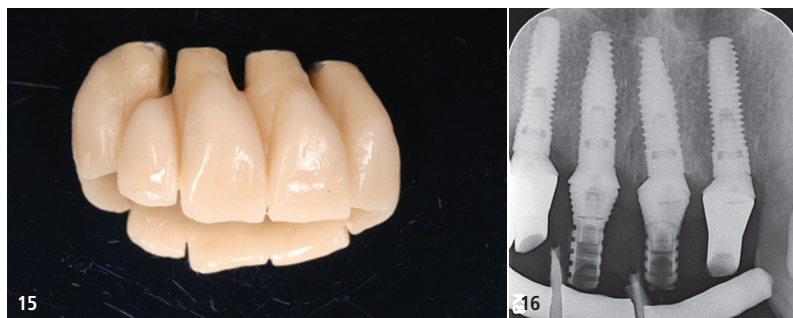


Abb. 15: Fertiggestellte verschraubbare provisorische Frontzahnbrücke aus einem Nichtedelmetallgerüst und einer Kompositverblendung. – **Abb. 16:** Kontrollröntgenbild unmittelbar nach Eingliederung der provisorischen Brücke.

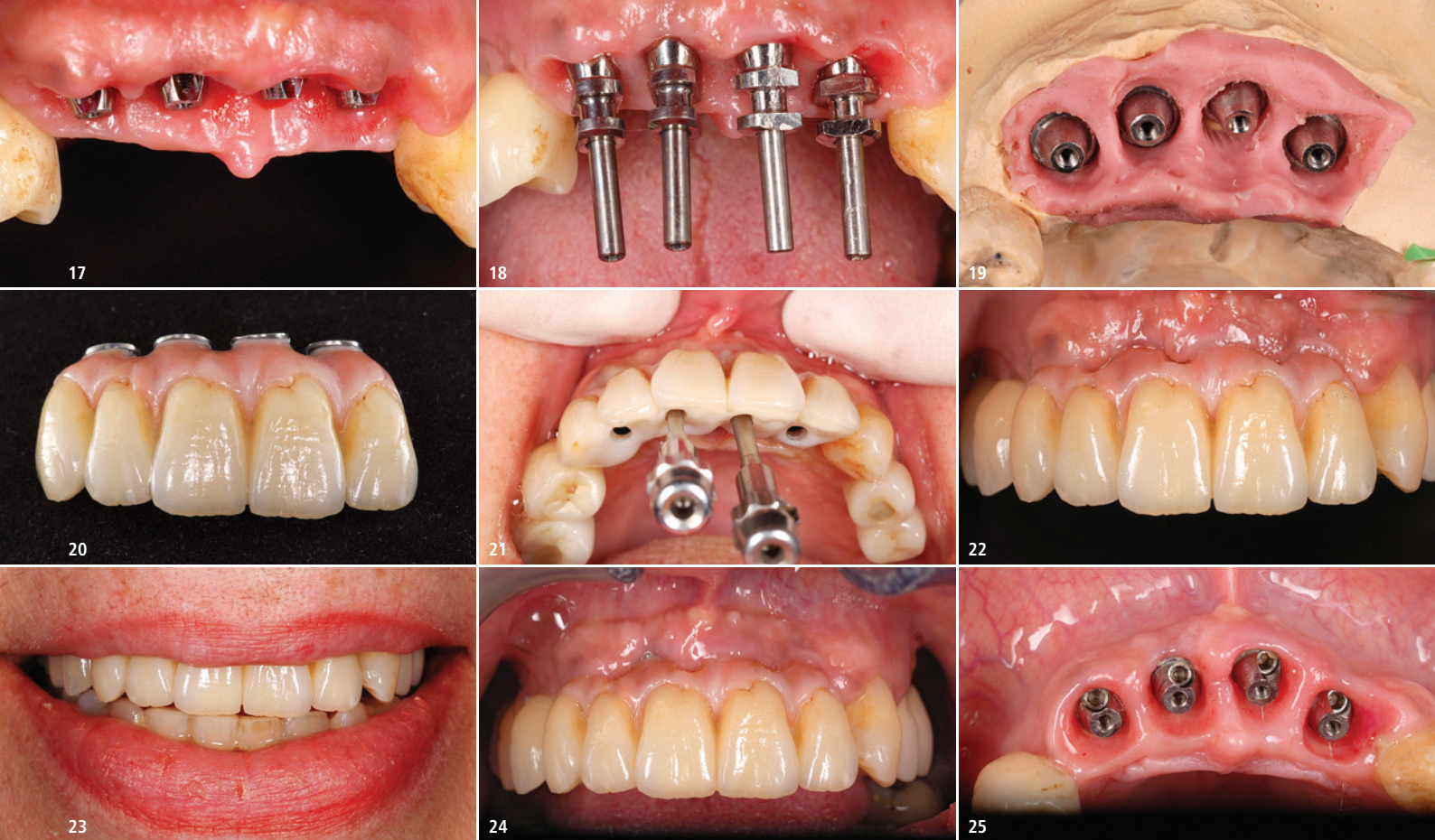

Abb. 17: Zustand nach sechsmonatiger Tragedauer des Provisoriums. Die periimplantären Weichgewebe sind reizlos. – **Abb. 18:** Eingliederung der Abformpfosten zur Herstellung der definitiven Restauration. – **Abb. 19:** Übertragung der klinischen Weichgewebssituation auf das Meistermodell mittels Zahnfleischmaske. – **Abb. 20:** Fertiggestellte definitive prothetische Restauration aus gefrästem monolithischem Zirkonoxid und einer geschichteten Verblendung aus Keramik. – **Abb. 21:** Verschraubung der Frontzahnbrücke. – **Abb. 22:** Definitive Brücke in situ. – **Abb. 23:** Die Restauration ordnet sich harmonisch und ästhetisch in die Gesamtsituation ein. – **Abb. 24:** Zustand nach vierjähriger Tragedauer: Es traten weder biologische, noch technische Komplikationen ein. – **Abb. 25:** Hervorragende Weichgewebsverhältnisse vier Jahre nach implantatprothetischer Versorgung.

werden (Abb. 19). Als Verbindungselement zwischen der Suprakonstruktion und den Abutments wurden systemeigene Titanzylinder verwendet, die im Brückengerüst integriert wurden. Die Brückenversorgung wurde aus einem Zirkonoxidgerüst gefräst (KATANA Zirconia, Kuraray Noritake Dental) und mit einer geschichteten Keramikverblendung (IPS e.max, Ivoclar Vivadent) versehen (Abb. 20). Aufgrund der fortgeschrittenen Alveolarfortsatzatrophie wurde der krestale Anteil der Brücke als marginale Gingiva gestaltet und mit rosa Keramik geschichtet. Die Verschraubung der Brücke erfolgte mittels der systemeigenen Originalschrauben aus Titan (Abb. 21). Klinisch war eine gute Passform erkennbar (Abb. 22). Die Restauration fügte sich harmonisch und ästhetisch ins Gesamtbild ein (Abb. 23). Die Patientin wurde intensiv in Bezug auf die Wichtigkeit einer täglichen Mundhygiene instruiert und erhielt individuelle Pflegeanleitungen, wie beispielsweise dem Einsatz von Interdentalbürsten.

Die periimplantären Verhältnisse und die Funktion der prothetischen Restauration waren auch nach einer vierjährigen funktionellen Belastungsphase einwandfrei, was auf die regelmäßigen Nachsorgetermine und die gute häusliche Mundhygiene der Patientin zurückgeführt werden kann (Abb. 24 und 25). Während des vierjährigen Follow-ups waren weder biologische noch technische Komplikationen eingetreten. Auf dem Abschlussröntgenbild konnten nach der Tragedauer von zwei (Abb. 26 und 27) bzw. vier Jahren keine krestalen Knochenverluste oder sonstigen röntgenologisch sichtbaren Komplikationen beobachtet werden (Abb. 28).

Diskussion

Die klinischen Voraussetzungen für die Durchführung einer implantatprothetischen Rehabilitation waren im vorliegenden Patientenfall nicht ideal. Der Umstand, dass die Patientin eine starke Raucherin ist, trug in gleich zweifacher Weise dazu bei, dass von einem hohen Risiko für biologische

Komplikationen auszugehen war, denn Rauchen gilt sowohl als hoher Risikofaktor für die Entstehung von Parodontalerkrankungen als auch von Periimplantitiden.^{5,8,17,30,33,40,42}

Eine frühere bzw. weiterhin bestehende chronische Parodontitis stellt ihrerseits ebenfalls einen hohen Risikofaktor für die Entstehung periimplantärer Erkrankungen und/oder für Implantatverluste dar.^{5,7,34,36} Kommen beide Risikofaktoren wie im vorliegenden Fall zusammen, gilt es abzuwägen, inwieweit eine implantatprothetische Therapie erfolgreich und nachhaltig durchgeführt werden kann.

Der Erfolg einer implantatprothetischen Versorgung hängt dabei nicht nur in hohem Maße von den beiden genannten systemischen Risikofaktoren ab. Neben einer regelmäßigen Nachsorge in der zahnärztlichen Praxis ist der Implantaterfolg auch insbesondere von der Motivation des Patienten und dessen Fähigkeiten zur Durchführung einer täglichen Mundhygiene abhängig.^{3,4,19,24,29,32} Zudem besteht aufgrund von Erkenntnissen aus aktuellen Über-

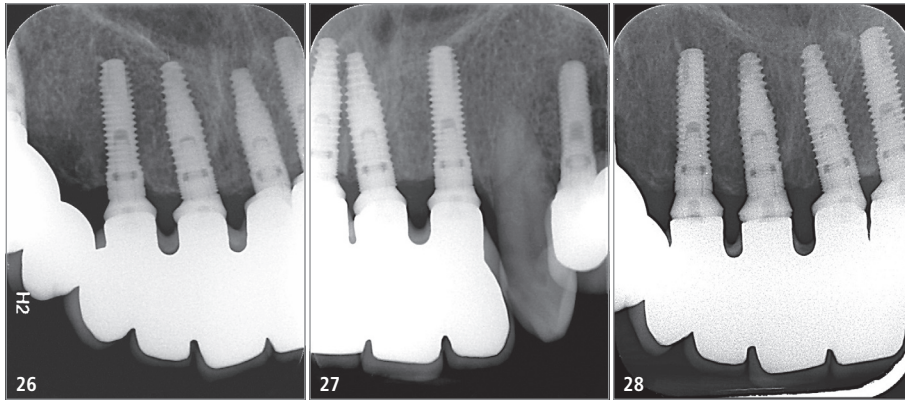


Abb. 26 und 27: Röntgenkontrollaufnahmen aus Januar 2017 nach einjähriger Belastungsphase. – **Abb. 28:** Röntgenkontrollaufnahme aus Januar 2020 nach vierjähriger Belastungsphase.

sichtsarbeiten eine problematische Sicht der Patienten in Bezug auf die Mundhygiene nach Implantattherapie. Einerseits scheinen große Wissenslücken über effektive Mundhygienemaßnahmen vorzuliegen.²⁰ Andererseits scheinen Patienten häufig davon auszugehen, dass bei Implantaten keine speziellen Hygienemaßnahmen notwendig sind.¹⁴ Die Kommunikation zwischen Behandler und Patient stellt daher einen grundsätzlichen Erfolgsfaktor dar, der nicht unterschätzt werden sollte. Der Zahnarzt ist noch vor den Medien, der Familie und dem Freundeskreis die führende und wesentliche Informationsquelle in Bezug auf zahnärztliche Behandlungs- und Nachsorgemaßnahmen.⁶ Die hohe Motivation der Patientin zur Wahrnehmung regelmäßiger Recalltermine und ihre gute häusliche Mundhygiene stellten letztendlich die Weichen zur Durchführung der geplanten Behandlung. Zusätzlich wurde die Patientin in Bezug auf die erforderlichen Mundhygienemaßnahmen instruiert und in ein Nachsorgeprogramm aufgenommen, an welchem sie regelmäßig teilnahm. Das Sofortbelastungsprotokoll und die Insertion in frische Extraktionsalveolen wurden aus mehreren Gründen gewählt. Zum einen konnte durch beide Protokolle sowohl die Behandlungszeit verkürzt als auch die Anzahl chirurgischer Eingriffe reduziert werden. Des Weiteren war bei der Patientin eine primärstabile Verankerung der Implantate mit Werten des Insertionstorque von 40 Ncm möglich, die ebenfalls eine Sofortbelastung ermöglichen.¹¹ Eine

bestehende Parodontalerkrankung gilt dabei nicht zwingend als Kontraindikation für eine Sofortbelastung, wie in mehreren klinischen Studien gezeigt werden konnte.^{9,10} Eine regelmäßige Nachsorge ist auch hier von zentraler Bedeutung für den Behandlungserfolg.²² Die gewählten Protokolle zur Sofortinsertion und Sofortbelastung der Implantate wurden nicht zuletzt infolge der dreidimensionalen bildgebenden Diagnostik und Planung der Implantatpositionen ermöglicht. Insbesondere bei Patienten, in welchen wie im vorliegenden Fall mit Komplikationen gerechnet werden kann, wird die dreidimensionale Diagnostik empfohlen.³⁵ Auch der Einsatz der navigierten Implantatchirurgie ist sehr dazu geeignet, die Komplikationsrate gering zu halten und ein minimalinvasives Vorgehen zu ermöglichen.¹⁵ Die Abstützung der Bohrschablone auf den Restzähnen führte zusätzlich zu einer guten Reproduzierbarkeit und Stabilisierung der intraoralen Position der Schablone und ermöglichte dadurch eine höhere Präzision bei der Implantatbohrung.²⁷ Die Entscheidung, Implantate unmittelbar nach Extraktion der parodontal geschädigten Zähne zu inserieren, wurde u. a. auch aus dem Grund getroffen, um eine weitere unerwünschte Resorption des Alveolarknochens zu reduzieren. Bei der sogenannten Remodellierung des Alveolarknochens nach Zahnextraktion handelt es sich um einen unvermeidbaren physiologischen Prozess, der infolge des Verlustes der spezifischen Zahnhaltegewebe (Sharpey'sche Fasern, Lamina dura) eintritt.^{2,13} Dabei

ist der Verlust des Alveolarknochens in horizontaler Richtung stärker ausgeprägt als in vertikaler Richtung.^{12,16,38,39} Das Resorptionsmuster hätte zu einer weiteren Reduktion des ohnehin bereits stark kompromittierten knöchernen Implantatlagers geführt. Durch die Sofortimplantation kann eine zufriedenstellende Erhaltung des Kieferkammes erreicht werden, sofern der Erhalt der bukkalen Wand nach Extraktion möglich ist.⁴³

Im vorliegenden Patientenfall wurde der Zahnersatz bedingt herausnehmbar (verschraubt) hergestellt, auch wenn hinsichtlich der klinischen Vor- und Nachteile der Art der prothetischen Befestigungsart auf Implantaten in der Literatur weitestgehend Unklarheit besteht. In Bezug auf klinische Parameter wie krestale Knochenverluste, Sondierungstiefen oder Blutungsindizes konnten zwischen beiden Befestigungsarten einerseits keine Unterschiede festgestellt werden, wie ein systematischer Review anlässlich der ersten Osstem Advanced Dental Implant Research and Education Center Consensus Conference in 2017 in der italienischen Stadt Avegno ergab.³⁷

In anderen systematischen Übersichtsarbeiten wird demgegenüber angegeben, dass verschraubter implantatprothetischer Zahnersatz offensichtlich sowohl zu geringeren biologischen Komplikationen als auch technischen Komplikationen führen soll.^{23,28,41} Zementierte implantatprothetische Lösungen scheinen ihrerseits zu geringeren krestalen Knochenverlusten und höheren Implantaterfolgswerten zu führen als verschraubte prothetische Suprastrukturen.¹⁸ Fest steht dabei, dass beide Befestigungsarten ihre spezifischen Probleme haben.^{21,31} Bei verschraubten Restaurationen sind beispielsweise Lockerungen der Prothetikschrabe und damit ein Retentionsverlust sowie Frakturen der Verblendung offensichtlich die häufigsten Komplikationen.^{25,28}

Es wurde die Verschraubung des implantatgetragenen Zahnersatzes gewählt, um eine regelmäßige professionelle hygienische Nachsorge der Implantate zu ermöglichen und ggf.



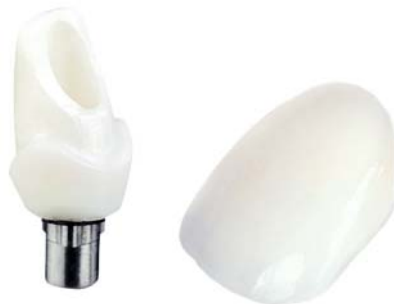PREISBEISPIEL

KRONE AUF INDIV. ABUTMENT

338,-€*

1x Digitek Hybridabutment (Zirkon/Titan),
individuell gefräst und 1x e.max Krone

*inkl. MwSt., Artikulation, Material, Modelle und Versand



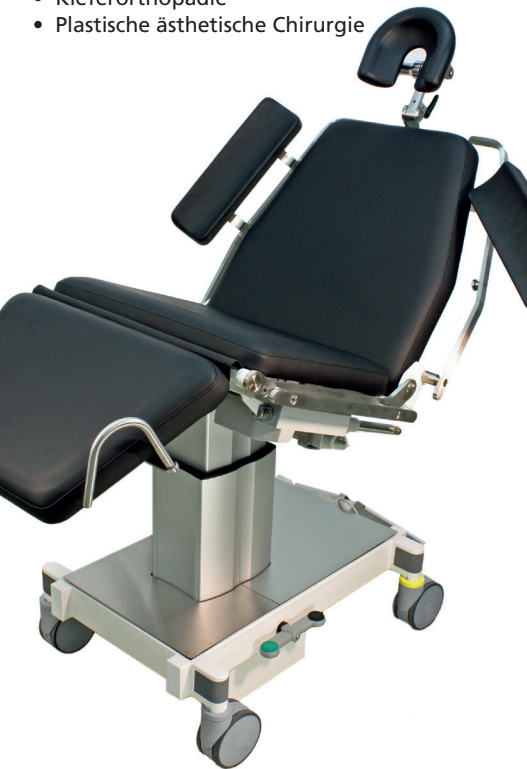Mehr Ästhetik. Nutzen Sie die Vorteile des Komplettanbieters.

Der Mehrwert für Ihre Praxis: Als Komplettanbieter für zahntechnische Lösungen beliefern wir seit über 30 Jahren renommierte Zahnarztpraxen in ganz Deutschland. *Ästhetischer Zahnersatz zum smarten Preis.*

SC 5010 HS Mobiler OP Stuhl

für

- Oralchirurgie
- Implantologie
- Kieferorthopädie
- Plastische ästhetische Chirurgie



Standard
Kopfstütze



Mehrgelenks-
Kopfstütze



Deck chair



Fuß Joystick

AKRUS GmbH & Co KG

Otto-Hahn-Str. 3 | 25337 Elmshorn
Phone: +49 4121 79 19 30
Fax +49 4121 79 19 39
info@akrus.de | www.akrus.de



CME-Fortbildung

Digitale Technologie für ästhetische Restauration


Dr. Kleanthis Manolakis,
Dr. Alexandros Manolakis, Dr. Nikos
Kournetas, Dr. Pantelis Petrakakis,
Diamantis Tsioutakos

CME-Fragebogen unter:
[www.zwp-online.info/
cme/wissenstests](http://www.zwp-online.info/cme/wissenstests)

ID: 93617



Informationen zur
CME-Fortbildung



Alle Wissenstests
auf einen Blick

bei technischen und/oder biologischen
Komplikationen frühzeitig zahnärztlich
einschreiten zu können.³¹

Ein weiterer implantatprothetischer
Faktor mit einem gewissen Risikopo-
tenzial war der Einsatz abgewinkelter
Abutments. Ihr Einfluss auf biologische
bzw. technische Komplikationen bei
implantatprothetischen Versorgungen
ist derzeit ebenfalls noch unklar. Wäh-
rend in einer systematischen Über-
sichtsarbeit kein Einfluss auf den peri-
implantären Knochenverlust oder die
Implantatüberlebensraten erkennbar
war, ergab eine aktuelle Metaanalyse,
dass der Einsatz angulierter Implan-
tate zu signifikant höheren krestalen
Knochenverlusten führt als nicht
angulierte Abutments.^{1,26} Angaben zu
technischen Komplikationen waren
sowohl im systematischen Review
als auch in der Metaanalyse aufgrund
der eingeschränkten Datenlage nach
Aussage der Autoren nicht möglich.

In der Metaanalyse wurden zudem
keine Angaben zum Ausmaß der Angu-
lation der Abutments und ihrem Einfluss
auf Komplikationen gemacht. In der
systematischen Übersichtsarbeit wur-
den Implantatangulationen zwischen
15 und 30° untersucht. Im vorliegenden
Patientenfall wurden Abutments mit
einer Angulation von 20° verwendet.
Dennoch waren keinerlei Komplika-
tionen während des vierjährigen Fol-
low-up eingetreten.

Zusammenfassung

Der vorliegende Fallbericht zeigt bei-
spielhaft, dass auch bei nicht optima-
len Voraussetzungen die Versorgung
von Patienten mit einer langzeitstabi-
len implantatprothetischen Versorgung
möglich sein kann. Mittels der dreidi-
mensionalen Planung und der navigier-
ten Implantatchirurgie können auch
komplexe Fälle in einem Sofortinsets-
und Sofortbelastungsprotokoll
vorhersehbar, effizient und ohne große
Belastung für den Patienten behandelt
werden. Neben dem Einsatz des digita-
len Workflow ist die regelmäßige hygie-
nische Nachsorge in der Zahnarztpraxis
und die regelmäßige Durchführung der
häuslichen Mundhygiene eine weitere
wichtige Voraussetzung für den Lang-
zeiterfolg der implantatprothetischen
Versorgung.

Kontakt



Dr. Kleanthis Manolakis

Tsimiski 95
54622 Thessaloniki, Griechenland
kleanthis@manolakis.net

DENTAPEN

von Septodont

Das **PERFEKTE SYSTEM**
für Ihre Praxis

NEU!



KABELLOS

LEICHTHÄNDIG

SCHMERZFREI

DENTAPEN

**Die neue Generation computergesteuerter
dentaler Injektionssysteme**

Perfekt für Ihre Praxis

Jede Lokalanästhesie sitzt, unabhängig von der Tagesform. Gut für Sie und Ihre Patienten.

Perfekt für Ihre Patienten

Weniger Schmerz, weniger Angst – ein Design, das Vertrauen schafft.

Perfekt für Ihre Praxisroutine

Einfache und komfortable Anwendung, sichere Selbstaspiration, wahlweise wie eine Spritze oder ein Stift zu halten, mit jeder Kanüle kompatibel.

MANAGING
PAIN FOR
YOUR
PRACTICE



www.septodont.de