

# Nachhaltige Geweberegeneration ohne Lappenbildung

Emdogain® FL „flapless“ im Fokus von Parodontologen und Implantologen.

Seit mehr als 20 Jahren wird Emdogain erfolgreich in der Parodontalchirurgie eingesetzt. Der neue Therapie-Ansatz mit Emdogain® FL, den Straumann zur IDS 2019 vorgestellt hat, zielt auf die schonende Anwendung von Emdogain ohne Lappenoperation ab. Inwieweit Emdogain-Anwender jetzt auf den chirurgischen Eingriff verzichten und dennoch von der vollen Wirksamkeit des Präparats ausgehen können, führen die erfahrenen Parodontologen und Implantologen Prof. Dr. Dr. h.c. Adrian Kasaj, Universität Mainz, Prof. Dr. Filippo Graziani, Universität Pisa, Dr. Jochen

leichter auf den Eingriff ein“, ergänzt der erfahrene Fachzahnarzt für Oralchirurgie und Parodontologie Dr. Jochen Tunkel. „Das erleichtert es, Zähne längerfristig zu erhalten. Darüber hinaus sind zufriedene Patienten natürlich immer gut für die Außenwirkung“, ergänzt der langjährige Praxisinhaber.<sup>1,3-5,12</sup>

Voraussetzung für eine gute Außenwirkung bleibt gleichwohl in erster Linie eine erfolgreiche Therapie. Seit vielen Jahren ist Straumann Emdogain® ein gut erforschtes und einfach anzuwendendes Gel auf Propylenglycolalginat-(PGA-)Basis, dessen Applikation auf die gerei-

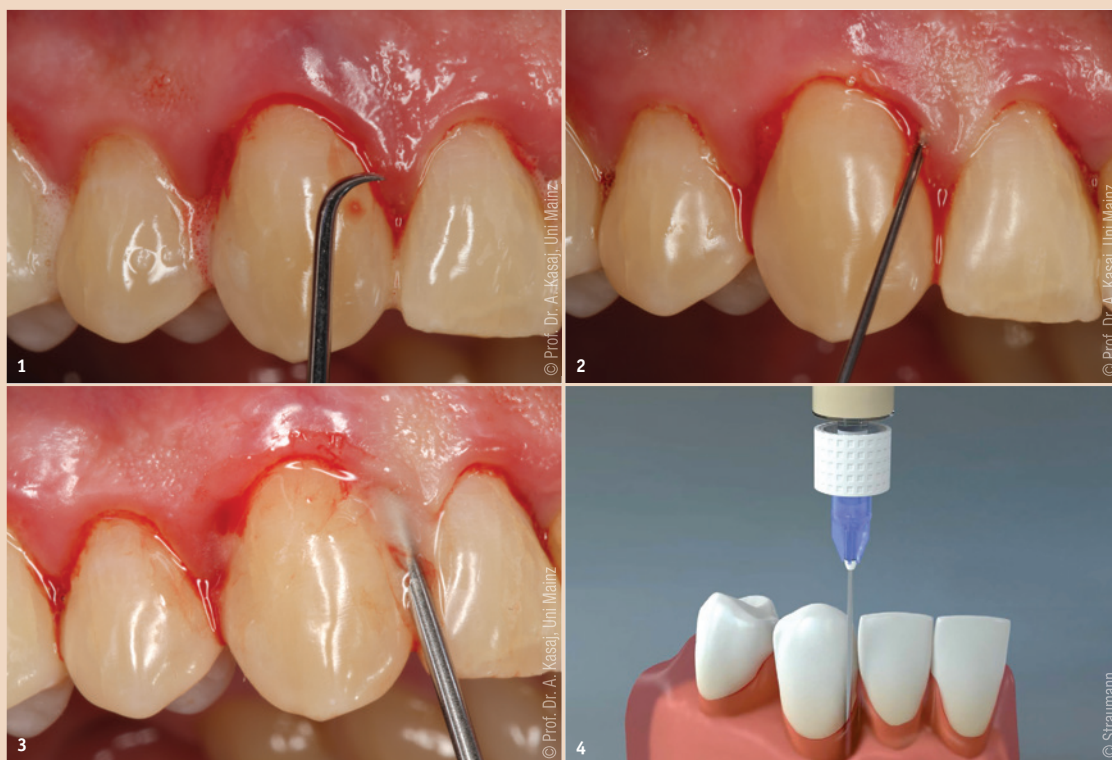
telt. Es entsteht ein neues parodontales Attachment und in den folgenden Monaten und Jahren die Regeneration des Knochendefekts. Bis zu drei Jahre setzt sich diese ‚biologische Reifung‘ fort.“ Aus diesem Grund ist ein radiologisches Ergebnis „auch bei der Methode mit Emdogain flapless nach frühestens acht, spätestens zwölf Monaten zu erwarten, und für Patient und Zahnarzt beginnt nach jedem Eingriff die ‚Geduldphase‘“, erinnert Dr. Brösel.<sup>7-10,16</sup>

Grundsätzlich ist ein entscheidendes Einschlusskriterium für den Behandlungsansatz mit Emdogain

den Multicenter-Studien während der Entwicklung von Emdogain FL beteiligt war, auf der Grundlage der Ergebnisse aktueller Untersuchungen.<sup>11</sup> Prof. Kasaj führt aus, dass die erste randomisierte kontrollierte klinische Studie, an der fünf Zentren beteiligt waren, das Ziel hatte, den Nutzen von EMD in Kombination mit Scaling and Root Planing bei der Behandlung von Residualtaschen zu untersuchen (Taschensondierungstiefen 5–9 mm und BOP positiv). Eine Patientengruppe erhielt ausschließlich ein mechanisches Debridement, die Testgruppe wurde zusätzlich mit EMD FL behandelt. Eine Nachuntersuchung erfolgte nach drei, sechs, neun und zwölf Monaten. Bei der Abschlussuntersuchung konnte innerhalb der Testgruppe mit Behandlung von Emdogain FL eine signifikante Verbesserung sowohl der Taschensondierungstiefen als auch des „Blutens auf Sondieren“ (6,1 vs. 27,2 Prozent) im Vergleich zu Scaling and Root Planing alleine festgehalten werden. Die Ergebnisse einer weiteren ebenfalls als randomisiert kontrollierten Split-Mouth-Studie angelegten Untersuchung, an der vier Studienzentren beteiligt waren, ließen den Schluss zu, dass die Kombinationstherapie mit Emdogain FL die klinischen Ergebnisse im Vergleich zur alleinigen nichtchirurgischen Parodontaltherapie weiter verbessert. So zeigte die mit EMD FL behandelte Gruppe nach zwölf Monaten eine höhere Anzahl an Stellen mit Taschensondierungstiefen <5 mm, bei denen kein parodontalchirurgischer Eingriff mehr notwendig war (79,8 vs. 65,9 Prozent). Dabei wurden 49 Patienten, die Taschensondierungstiefen von 5 bis 8 mm aufwiesen, einbezogen.

Bei einer weiteren klinischen Studie, die unter der Federführung des Präsidenten der European Federation of Periodontology (EFP), Prof. Dr. Filippo Graziani, durchgeführt wurde, ging es darum, die klinischen Ergebnisse nach einer geschlossenen Parodontitisbehandlung (SRP, Scaling and Root Planing) mit und ohne Anwendung des Schmelzmatrixderivats (EMD) zu vergleichen.<sup>6</sup> Prof. Graziani, der ebenfalls an der Entwicklung von Straumann Emdogain flapless beteiligt war, führt aus, für die Untersuchung 38 Patienten mit Parodontaltaschen (PPD, Probing Pocket Depth) ≥6 mm in zwei Gruppen randomisiert aufgeteilt zu haben. Prof. Graziani: „Die eine Gruppe erhielt SRP, die andere SRP plus EMD.“ Ein signifikanter Unterschied zwischen den Gruppen wurde für D-Dimer-Proteine beobachtet ( $p < 0,001$ ), einem Biomarker für die Fibrinolyse. „Außerdem war EMD FL mit einer besseren parodontalen Heilung verbunden, wie durch die stärkere PPD-Reduktion und eine höhere Anzahl von Fällen (30 Prozent höher) ohne verbleibende Parodontaltaschen ≥ 6 mm nach drei Monaten gezeigt wurde“, erklärt der Parodontologe und hebt

**Abb. 1:** Nach entsprechender Anästhesie erfolgt das mechanische Debridement der Wurzeloberfläche vorsichtig mithilfe feiner Ultraschallspitzen und mit Mikro-küretten. Die Wurzeloberfläche sollte möglichst sauber sein, damit Emdogain FL seine Wirkung entfalten kann. – **Abb. 2:** Es wird mit steriler Kochsalzlösung gespült. Anschließend erfolgt die Konditionierung der Wurzeloberfläche mit pH-neutralem, 24-prozentigem EDTA (Straumann PrefGel) zur Entfernung der Schmierschicht (Smearlayer). Dann wird noch einmal mit steriler Kochsalzlösung gespült. – **Abb. 3:** Der spezielle Aufsatz ermöglicht das leichte Applizieren von Emdogain FL. Anschließend wird der Gingivalsaum vorsichtig gegen den Zahn umschließen. – **Abb. 4 und 5 (Folgeseite):** Straumann Emdogain® FL für minimal-invasive Verfahren ohne Lappenbildung. Informationen zur Vorgehensweise und zur Nachsorge von Straumann: <http://ifu.straumann.com/de/home.html>



Tunkel, Praxis in Bad Oeynhausen, und Dr. Frank Brösel, Praxis in Aachen, im Gespräch mit Zahnärztin und Fachjournalistin Dr. Aneta Pecanov-Schröder, Bonn, aus.

„Ich befürworte diese Verfahrensweise stark, denn sie ist kaum traumatisch, die Behandlungszeit ist verkürzt und Patienten werden geschont. Dabei bleiben die guten Eigenschaften von Emdogain bestehen und führen zu den gleichen guten Ergebnissen!“, fasst der Spezialist für Parodontologie Dr. Frank Brösel den neuen Ansatz überzeugend zusammen und ergänzt einen weiteren wichtigen Aspekt aus Patientensicht: „In der Schmerzeinschätzung der Patienten bestehen klare Vorteile für ein weniger invasives Verfahren. Ich weiß, worüber ich spreche, denn ich arbeite schon

nigte Wurzeloberfläche des parodontal erkrankten Zahns die Regeneration aller Strukturen des Parodonts begünstigt. Das haben mehr als 1.000 Peer-Review-Publikationen und 600 Humanstudien, darunter 10-Jahres-Daten und human-histologische Untersuchungen, gezeigt.<sup>15,17-19</sup>

## Wirkprinzip, Indikationen, Studien

Auf welche Weise begünstigt Emdogain die Geweberegeneration? „Emdogain ahmt die Prozesse, die während der Zahnentwicklung stattfinden, im Sinne eines Mimirkys nach“, erklärt Prof. Dr. Dr. Adrian Kasaj und führt aus: „In der ersten Phase der Wundheilung wirkt Emdogain antibakteriell und begünstigt eine deutlich schnellere

FL, betont Dr. Tunkel, dass die Stelle, an der die gesteuerte Geweberegeneration stattfinden soll, möglichst entzündungsfrei ist. „Ist der Patient nicht gut vorbehandelt, dann wird es ein Misserfolg!“ Den geschlossenen Behandlungsansatz sieht Dr. Tunkel bei dreiwandigen Defekten: „Die bukkale, orale und die proximale Knochenlamelle müssen zu sondieren sein.“ Den Zahnmediziner hat die Therapie mit Emdogain in den vergangenen Jahren „begeistert, denn Zähne, die man schon ‚abgeschrieben‘ hatte, gewinnen deutlich an Attachment und können mit eindeutig verbesserter Prognose belassen werden. Für mich ist das zusammen mit Rezessionsdeckungen der schönste Bereich innerhalb der Parodontologie.“


**„Ich befürworte diese Verfahrensweise stark, denn sie ist kaum traumatisch, die Behandlungszeit ist verkürzt und Patienten werden geschont. Dabei bleiben die guten Eigenschaften von Emdogain bestehen und führen zu den gleichen guten Ergebnissen!“ Dr. Frank Brösel**

mehr als 20 Jahre mit Emdogain und etwa seit 2012 mit Emdogain „flapless“; schon in Hunderten von Fällen bin ich so vorgegangen.“ Patienten stehen der Therapie positiver gegenüber und „lassen sich

Fibroblastenanhaftung an die Wurzeloberfläche. Die verschiedenen Proteine schließen sich zu einer Matrix zusammen, die während der natürlichen Zahnentwicklung die Bildung von Wurzelzement vermit-

Den Einsatz des Präparats bei Parodontalbehandlungen von einwurzeligen Zähnen mit einer Taschensondierungstiefe zwischen 5 und 8 mm empfiehlt der Mainzer Hochschullehrer Prof. Kasaj, der an

5



die sich ergebenden Vorteile hervor: „Somit waren weniger chirurgische Eingriffe erforderlich. Unsere Ergebnisse deuten darauf hin, dass es höchstwahrscheinlich eine höhere Blutgerinnungsstabilität gibt, die letztlich eine bessere Heilung ergibt.“

### Anwendung praktisch und patientenfreundlich

Wenn die parodontale Vorbehandlung abgeschlossen ist, erfolgt nach entsprechender Anästhesie „eine gründliche mechanische Instrumentierung der Wurzeloberfläche mithilfe feiner Ultraschallspitzen und Mikroküretten“, beschreibt der leitende Oberarzt der Poliklinik für Parodontologie und Zahnerhaltung an der Uni Mainz den ersten Schritt in der Anwendung von Emdogain flapless. „Für eine

präzise Visualisierung kommen zudem Vergrößerungshilfen (Mikroskop, Lupenbrille) zum Einsatz.“ Nach Spülen mit steriler Kochsalzlösung, Konditionierung der Wurzeloberfläche mit pH-neutralem, 24-prozentigem EDTA (Straumann PrefGel) zur Entfernung der Schmierschicht (Smear-layer) und nochmaligem Spülen kann Emdogain FL in die Parodontaltasche appliziert werden.

Mit dem speziellen Aufsatz für Emdogain FL ist der Boden des parodontalen Defekts gut zu erreichen. „Diese feine Kanüle finde ich sehr praktisch, um das Substrat bis zum Defektboden applizieren zu können“, betont Dr. Bröseler und ergänzt: „Die aufgedehnte Gingiva adaptiere bzw. reponiere ich mit einfachem Fingerdruck. Am betreffenden Tag darf der Patient nach dem Ein-

griff nichts mehr essen und auch nicht mechanisch reinigen.“ Durch die Anwendung von Emdogain befindet sich ein stabiles Koagel in der Tasche.<sup>6</sup> Natürlich sei eine postoperative Kontrolle wie üblich indiziert.


Dr. Tunkel empfiehlt sowohl bei der offenen Herangehensweise als auch bei Emdogain FL, Patienten anzuweisen, zwölf Wochen lang zwei- bis dreimal am Tag mit CHX zu spülen. „Ich weiß, das ist sehr anstrengend. Doch CHX reduziert die Bakterienzahl in der Mundhöhle um 96 Prozent und hält sie zwölf Stunden niedrig. Das heißt, was durch den Tascheneingang in den behandelten Bereich eindringen kann, wird gering gehalten.“<sup>18,20</sup>

### Fazit für die Praxis

„Mit Emdogain FL haben wir eine interessante Alternative zur chirurgischen Behandlung von tiefen Parodontaltaschen und paro-

dontalen Knochendefekten“, sind sich die Fachleute einig. Das bewährte Präparat Emdogain hat einen angiogenen Effekt, verringert Blutungsneigung und Entzündungszeichen, fördert die Anlagerung von Zellen, den Umbau und die Konsolidierung von Gewebe und Proliferation und induziert bei der Wundheilung in der Defekttiefe die knöchernen Ausheilung.<sup>1,13,14</sup> „Ich halte den Ansatz für einen Schritt auf dem Weg, die Chirurgie innerhalb der Parodontologie weiter zu reduzieren“, greift Dr. Tunkel einen wichtigen Trend auf.

Der patientenschonende Therapieansatz mit Emdogain FL sei auf jeden Fall ein Fortschritt und eine sinnvolle Ergänzung in der regenerativen Parodontaltherapie. „Die Behandlung erfolgt nicht traumatisch“, so Dr. Bröseler, „der Patient muss nicht zur Nahtentfernung, hat Geld gespart und Zeit – und profitiert dennoch von derselben Wirkungsweise bei für ihn angenehmerem postoperativem Verlauf.“ Prof. Graziani bringt es nochmals auf den Punkt: „Ich glaube stark daran, dass die Redu-

zierung des Operationsbedarfs eines der Ziele der modernen Parodontologie ist. Niemand möchte operiert werden!“ 



### Kontakt



Dr. med. dent.  
Aneta Pecanov-Schröder

DENTinform –  
Zahnmedizin kommunizieren  
Irmtrudisstraße 9a  
53111 Bonn, Deutschland  
Tel.: +49 228 7078135  
info@dentinform.de  
www.dentinform.de



Prof. Dr. Filippo Graziani

ist Professor für Parodontologie an der Universität von Pisa (Italien), darüber hinaus Gastprofessor an der Universität von Hongkong und Dozent an der University College London (UK) sowie seit März 2019 Präsident der European Federation of Periodontology (EFP). Prof. Graziani schloss 1998 sein Studium der Zahnmedizin an der Universität von Pisa mit Auszeichnung ab und promovierte 2001 in Mund- und Kieferchirurgie an der Universität von Neapel (Italien). Seinen Facharzt in der Parodontologie hat er 2004 am Eastman Dental Institute am University College London erworben. Weitere Qualifikationen sind ein Masterabschluss in klinischer Forschung (Universität Pisa) und eine Spezialisierung für Oralchirurgie. Seine Forschungsschwerpunkte liegen in der parodontalen Chirurgie und der Parodontalmedizin. Er ist Autor zahlreicher Beiträge in internationalen Fachzeitschriften und Gutachter für verschiedene Publikationen. Prof. Graziani erhielt den zweiten Preis für die Absolventenforschung der European Federation of Periodontology (2005), den Robinson Award der American Academy of Periodontology (2013), den Jaccard Prize for Clinical Research der European Federation of Periodontology (2015) und den HM Goldman-Preis der Italienischen Gesellschaft für Parodontologie (2017). Graziani war der Koordinator des Europäischen Zahnfleischgesundheitstages 2017.

Università di Pisa  
Dipartimento di Patologia Chirurgica, Medica, Molecolare e dell'Area Critica  
Via Savi 10  
56126 Pisa, Italien  
Tel.: +39 050 992939 · filippo.graziani@unipi.it



Prof. Dr. Dr. h.c. Adrian Kasaj, M.Sc.



ist außerplanmäßiger Professor und leitender Oberarzt der Poliklinik für Parodontologie und Zahnerhaltung der Universitätsmedizin Mainz sowie Spezialist für Parodontologie (2006 DG PARO, 2007 European Dental Association, EDA). Sein Know-how und seine wissenschaftlichen Arbeiten vertiefte Kasaj während Forschungsaufenthalten am Department of Periodontology an der Goldman Dental School, Boston University und am Department of Periodontology an der Ohio State University, Columbus. Die Universität Victor Babeş in Timisoara, Rumänien, verlieh dem Zahnmediziner 2014 die Ehrendoktorwürde (Dr. h.c.). Er ist dort Gastprofessor (Professor Invitat) an der Abteilung für Parodontologie. 2010 bis 2018 war Prof. Kasaj Vorstandsmitglied der neuen Arbeitsgruppe Parodontologie (NAGP). Im Jahr 2014 erfolgte der erfolgreiche Abschluss des postgradualen Studienganges „Master of Science in Oral Implantology“ (DGI). Zu seinen Forschungsschwerpunkten zählen die Bereiche „plastisch-ästhetische Parodontalchirurgie“, „Knochenersatzmaterialien in der regenerativen Parodontalchirurgie“ sowie „adjuvante antimikrobielle Therapieansätze in der Parodontologie“.

Johannes Gutenberg-Universität Mainz  
Poliklinik für Zahnerhaltung & Parodontologie  
Augustusplatz 2  
55130 Mainz, Deutschland  
Tel.: +49 6131 177247  
kasaj@zmk.klinik.uni-mainz.de



Dr. Jochen Tunkel



ist Fachzahnarzt für Parodontologie sowie Fachzahnarzt für Oralchirurgie. Seit 2007 ist er zusammen mit Dr. Carolin Tunkel, Fachärztin für Kieferorthopädie, in Bad Oeynhausen (Ostwestfalen) niedergelassen. Nach seinem Staatsexamen an der Bayerischen Julius-Maximilians-Universität Würzburg zog es den engagierten

Zahnmediziner an die parodontologischen Polikliniken der Universitäten Würzburg (1999–2000) und Münster (2000–2003). Von 2004 bis 2015 war Dr. Tunkel Lehrbeauftragter und Gastdozent an der Poliklinik für Parodontologie des Universitätsklinikums Münster (Direktor: Prof. Dr. Benjamin Ehmke). Im Jahr 2004 erwarb der Parodontologe zudem den Tätigkeitsschwerpunkt Implantologie (DGI, BDIZ) und arbeitete bis 2006 als Weiterbildungsassistent in der Privatzahnklinik Schloss Schellenstein/Olsberg. 2006 absolvierte er den Master of Oral Medicine in Implantology (MOM) am International Medical College, Westfälische Wilhelms-Universität Münster. Sein parodontologisches und implantologisches Know-how lässt Tunkel unter anderem als Hospitations- und Supervisionsreferent der Deutschen Gesellschaft für Implantologie & Parodontologie (DGI/DGP)/APW einfließen. Dr. Tunkel ist ITI fellow und ITI speaker. Seine Praxis ist „Competence Center“ für allogene Knochenplatten in der Knochenregeneration und bei den European Centers for Dental Implantology (ECDI) angenommen. Seit 2012 ist sie Emdogain Trainingszentrum der Firma Straumann.

tunkel & tunkel Fachzahnärzte  
Königstraße 19  
32545 Bad Oeynhausen, Deutschland  
Tel.: +49 5731 288-22  
info@fachzahnarzt-praxis.de



Dr. Frank Bröseler

Nach seiner Ausbildung zum Zahntechniker (Abschluss 1981) folgte in den Jahren 1983 bis 1988 das Studium der Zahnmedizin an der Westfälischen Wilhelms-Universität Münster sowie 1988 die Promotion. Dr. Bröseler ist seit 1990 in Aachen niedergelassen, seit 2006 in Praxisgemeinschaft mit Dr. Christina Tietmann. Seine Schwerpunkte sind die Parodontologie und die Präventive sowie Restaurative Zahnmedizin. Der Spezialist für Parodontologie der Deutschen Gesellschaft für Parodontologie (2000, Neuernennungen in 2006, 2012 und 2018) arbeitet seit 2008 auf wissenschaftlicher Ebene mit der Poliklinik für Parodontologie, Zahnerhaltung und Präventive Zahnheilkunde der Universität Bonn (Direktor: Prof. Dr. S. Jepsen) zusammen. Der engagierte Zahnarzt publiziert regelmäßig zum Thema Parodontologie und Implantologie (Klinische Studien: Parodontologie, Präventive Zahnheilkunde, Erhaltungstherapie [Quality of Life], Kieferorthopädie bei Parodontitis-Vorgeschichte, Implantatprothetik) und gibt sein Know-how in Kursen u. a. zu den Themen „Regenerative Parodontalchirurgie und GBR/GTR-Verfahren“ sowie „Restaurative Zahnmedizin unter parodontologischen Aspekten“ und „Langzeitfunktion von Implantatprothetik“ weiter. Er ist mehrfacher Preisträger, u. a. des Praktikerpreises der DGP. Dr. Bröseler ist Mitglied des Fachbeirats der Zeitschrift *Parodontologie*, Quintessenz Verlag, Berlin. Seit 2010 hat Dr. Bröseler einen Lehrauftrag Regenerative Parodontologie der Akademie Praxis und Wissenschaft (APW) der DGZMK inne. Er unterhält Kooperationen in Studien und Forschungsprojekten mit diversen Universitäten und Fachhochschulen im In- und Ausland.

PARO Aachen  
Praxisgemeinschaft Drs. Bröseler, Tietmann, Wenzel  
Krefelder Straße 73, 52070 Aachen, Deutschland  
Tel.: +49 241 91845-0 · broeseler@paro-aachen.de