

# Verwendung der Evidenz für die implantologische Entscheidungsfindung

Behandlungsauftrag: Implantologische Wiederherstellung der Kaufunktion rechts: Eine Fallpräsentation von Prof. Dr. Liviu Steier, Warwick Dentistry – Warwick Medical School, UK.

Eine 43-jährige Patientin wurde an unsere Praxis überwiesen mit dem Ziel zur Wiederherstellung der Kaufunktion rechtsseitig mittels implantologischer Behandlung.

Die Rehabilitation der linken Seite sollte aus wirtschaftlichen Gründen zu einem späteren Zeitpunkt und die konservierende Weiterversorgung durch den Hauszahnarzt erfolgen (Abb. 1).

Das Lückengebiss entsprach folgender Kennedy-Klassifizierung:

- Unterkiefer
  - Kennedy Klasse I = beidseitig verkürzte Zahnreihe
- Oberkiefer
  - Kennedy Klasse III = einseitig, doppelseitig oder mehrfach unterbrochene Zahnreihe

Die allgemeinmedizinische wie auch die zahnärztliche Anamnese wies keine Auffälligkeiten auf. Die Mundhygiene war als gut zu bezeichnen und die entsprechenden Indizes im normalen Bereich. Es wurden Modelle erstellt und in einem Mittelwertartikulator montiert. Die Fixierung der Bissrelation erwies sich

als absolut problemlos. Folgende Behandlungsalternativen wurden mit der Patientin erläutert:

- Oberkiefer – Alternative 1: Kieferorthopädische Lückenöffnung Regio 16 und anschließende Implantation 14 und 16.
- Alternative 2: Brückenversorgung 13–15–17.
- Alternative 3: Implantation 14 und Brückenversorgung 15–17.
- Unterkiefer:
  - Implantation 45–46–47.

Nach reiflicher Überlegung und nicht zuletzt aus wirtschaftlichen Gründen entschied sich die Patientin für: Oberkiefer Alternative 3, bestehend aus einem Implantat und der Brückenversorgung zum Ersatz des Zahnes 16, und Unterkiefer für die 3 Implantate.

Der Autor möchte sich in dem vorliegenden Beitrag viel eher auf die Entscheidungsfindung und Behandlungsausführung zur Versorgung der Freidücke im rechten unteren Quadranten beschränken. Die Beweggründe und Überlegungen

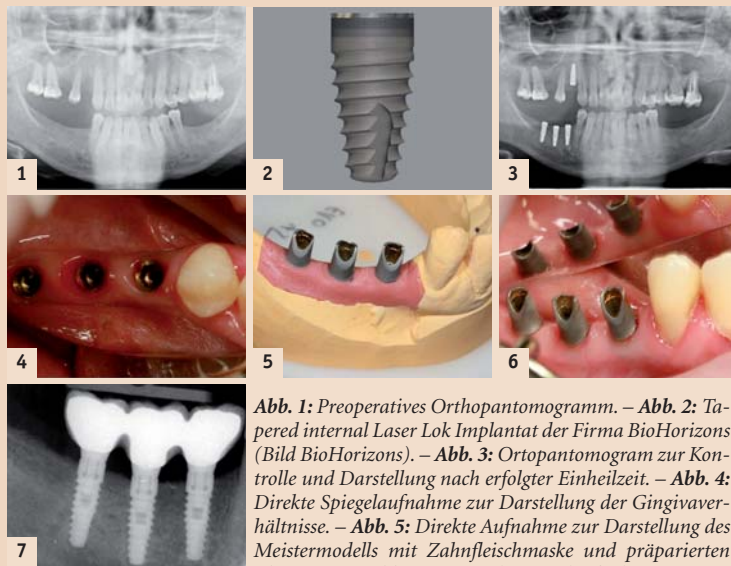


Abb. 1: Preoperatives Orthopantomogramm. – Abb. 2: Tapered internal Laser Lok Implantat der Firma BioHorizons (Bild BioHorizons). – Abb. 3: Orthopantomogram zur Kontrolle und Darstellung nach erfolgter Einheilzeit. – Abb. 4: Direkte Spiegelaufnahme zur Darstellung der Gingivaverhältnisse. – Abb. 5: Direkte Aufnahme zur Darstellung des Meistermodells mit Zahnfleischmaske und präparierten Abutments. – Abb. 6: Intraorale Spiegelaufnahme zur Darstellung der Abutments in situ vor dem okklusalen Verschluss. – Abb. 7: Intraorale Röntgenaufnahme zur Kontrolle des Sitzes der implantatgetragenen Suprakonstruktion.

werden anhand der Kontroversen in Theorie und Praxis besprochen.

Die Entscheidungsfindung zur angemessenen Auswahl des Sanierungskonzeptes der verkürzten Zahnreihe im Unterkieferbereich wirft eine Vielzahl an Konflikten auf.

- Verkürzte Zahnreihe – wie viele okkludierende Zahnpaare sind nötig?
- Elastizität der Mandibula – wie viele Implantate sind angezeigt?
- Wiederherstellung der verkürzten Zahnreihe: implantatgetragen vs. herausnehmbar.
- Zementierte vs. geschraubte Suprastruktur.
- Kronenrand und gesundes marginales Parodontium.
- Erhalt der krestalen Knochenhöhe – welche Implantatoberfläche ist die richtige?
- Erhalt der krestalen Knochenhöhe – welches Implantat/Abutment ist optimal?

Die verkürzte Zahnreihe im Unterkieferseitenzahnbereich – Walter et al. (2005)<sup>1</sup> diskutieren folgende Behandlungskonzepte für die verkürzte Zahnreihe:

- Keine Wiederherstellung, sofern ausreichende Funktion vorhanden.
- Prothetische Rehabilitation, sei es entweder festsitzend mittels Extension oder herausnehmbar mittels Prothese.
- Implantat – prothetische Versorgung.

## Die Nichtwiederherstellung der verkürzten Zahnreihe

Das Verfolgen dieser Strategie ist nur dann angezeigt, sofern ein ausreichendes „Funktionsniveau nach Käyser“ (1989)<sup>2</sup> vorhanden ist, sprich „12 oder mehr okkludierende Zahnpaare“ vorhanden sind.

## Prothetische Wiederherstellung der verkürzten Zahnreihe

- Extensionsbrücken zeichnen sich allgemein durch ein erhöhtes Risiko und eine verkürzte Lebenserwartung aus (Leempoel et al. 1995; Kerschbaum et al. 1991; Cheung et al. 1990)<sup>3</sup>.
- Herausnehmbarer Zahnersatz (Teilprothesen) mittels Klammern verankert beweist keinen Vorteil zur Wiederherstellung der Zahnreihe (Luthardt et al. 2000)<sup>4</sup>.
- Praktische Anwendung finden teleskop- oder geschiebeerankerte Prothesen jedoch mit erhöhter Gefährdung des verbleibenden Restgebisses, insbesondere der zur Verankerung genutzten Pfeilerzähne.

## Implantatverankerte Rekonstruktion

Diese Versorgungsform scheint als einzige Vorteile aufzuweisen:

- Eine Nichtbelastungsresorption des Kieferkammes kann vermieden werden.
- Schonung der verbliebenen Restbezahnung.
- Gestiegener Patientenkomfort und Akzeptanz durch festsitzenden Zahnersatz.

## Elastizität der Mandibula

Omar (1981)<sup>5</sup> berichtete, dass eine Flexion der Mandibula vorhanden sei bei jeglicher Form der Kaumuskelaktivität. Gates et al. (1981)<sup>6</sup> stellten fest, dass es zu einer Volumenverkürzung des Unterkiefers kommt bei maximaler Mundöffnung, Protrusion oder Ausföhrung anderer Kautätigkeiten. Hobkirk et al.<sup>7</sup> beschreiben eine Verschiebung von bis zu 420 µ zwischen Implantaten, wenn diese weit verstreut in dünnen Unterkiefer platziert waren. Für die Behandlungsplanung mittels Implantaten im zahnlosen Unterkieferseitenzahngbiet ergeben sich somit folgende Forderungen: Keine großen Lücken zwischen Implantatanker. Bei großen Zahnücken die Anzahl der Implantate erhöhen.

Eine grundsätzliche Forderung, welche prothetische Suprastrukturen zu erfüllen haben, lautet: „Passive fit“. Karl et al. (2004)<sup>8</sup> untersuchten 3- und 5-gliedrige Brücken, zementiert vs. geschraubt und zogen die Schlussfolgerung: „... dass konventionell erstellte Implantat-Suprastrukturen keinen spannungsfreien Sitz (passive fit) aufweisen“. Ihre Studie berücksichtigt zu allem die langfristigen Erfolge implantatgetragener Brücken und verweist auf „eine gewisse biologische Toleranz für passungsgenaue Suprakonstruktionen auf Implantaten“.

## Multiple Implantatkronen – Verbund oder Einzelement?

In ihrer fotoelastischen Studie untersuchten Guichet et al (2002)<sup>9</sup> die Auswirkungen der Verblockung, die Stärke der interproximalen Kontaktbeziehungen und den Kräfte-transfer der Implantatstrukturen. Den Autoren gelangen mehrere aufschlussreiche Schlussfolgerungen: Eine Verblockung reduziert sichtlich Stresshöhepunkte auf das mittlere Implantat (bei 3-gliedrigen Implantatbrücken). Geringe Bedeutung erhält die Kraftverteilung im Fall einer posterioren Belastung der Suprakonstruktion (Scherkraft). Für die Kräfteverteilung bei angulierten Implantaten (infolge extraaxialer Positionierung des Implantates) ist die Verblockung der Suprastruktur vorteilhaft. Mit dichteren interproximalen Kontakten sinkt die „Passivität“ der Suprastruktur.

## Welche Implantat-Abutment-Verbindung ist optimal?

Zipprich et al. (2007)<sup>10</sup> ziehen folgende Schlussfolgerungen aus ihrer Studie: „Sämtliche Implantat-Abutment-Verbindungen mit Spielpassung weisen Mikrobewegungen auf.“

ANZEIGE

# DENTISTRY

2010

Accreditation  
CME

9 - 11 November 2010 • Abu Dhabi National Exhibition Centre, UAE

The Definitive Dentistry Event in the Middle East

The conference will feature the most up-to-date information on the diagnosis and treatments available from international experts including:

Renowned Dental Personality  
Prof Nasser Barghi,  
Professor and Head of Division – Esthetic Dentistry,  
University of Texas, San Antonio, USA

Diplomate of the American Board of Oral Medicine  
Prof Juan Yepes,  
Associate Professor and Director of Radiology,  
University of Kentucky, USA

Award Winner: Excellence in Dental Education  
Prof Patricia Reynolds,  
Director of Flexible Learning – Dental Institute,  
King's College, UK

Register your delegate place today  
[www.dentistryme.com](http://www.dentistryme.com)

Supported By

Organised By

Member Of

Media Partners

+971 4 336 7334    +971 4 336 4021    [dentistry@iirme.com](mailto:dentistry@iirme.com)  
[www.dentistryme.com](http://www.dentistryme.com)



# HI-TEC IMPLANTS

## Nicht besser, aber auch nicht schlechter



**NEU**



**89,-\***

\*inkl. Verschlußschraube

VISION

### VISION

Konisches wurzelförmiges Implantat mit Tri-Lobe Rotationsschutz



**NEU**



**89,-\***

\*inkl. Verschlußschraube

LOGIC

### LOGIC

Selbstschneidendes knochenverdichtendes Implantat mit Platform-Switching und Innen-Hex

### Beispielrechnung\*

\*Einzelzahnversorgung Komponentenpreis

Implantat (Vision, Logic, Self Thread).....	89,-
Abheilpfosten.....	15,-
Einbringpfosten=Abdruckpfosten.....	0,-
Modellimplantat.....	12,-
Titan-Pfosten.....	39,-

Gesamtpreis  
zzgl. MwSt.

**€ 155,-**



**89,-\***

\*inkl. Verschlußschraube

Self Thread

### Self Thread

Konisches selbstschneidendes Doppelgewinde-Implantat



**79,-**

Tite-Fit

### Tite-Fit

Einphasiges Implantat



**59,-**

TRX

### TRX

Sofortbelastungs-Implantat



**65,-**

TRX-OP

### TRX-OP

Einteiliges Sofortbelastungs-Implantat



**65,-**

TRX-TP

### TRX-TP

Sofortbelastungs-Implantat mit abnehmbarem Kugelkopf-Attachment

ohne Abbildung: Mini-Implantate  
2,4 mm Ø mit und ohne Kugelkopf-Aufbau

Internationale Standards und Zertifizierungen **FDA, CE, ISO 9001:2000, CMDCAS**

Das HI-TEC Implantatsystem bietet allen Behandlern die **wirklich** kostengünstige Alternative und Ergänzung zu bereits vorhandenen Systemen. Kompatibel zu führenden internationalen Implantatsystemen.

HI-TEC IMPLANTS · Vertrieb Deutschland · Michel Aulich · Germaniastraße 15b · 80802 München  
Tel. 0 89/33 66 23 · Fax 0 89/38 89 86 43 · Mobil 01 71/6 08 09 99 · michel-aulich@t-online.de · www.hitec-implants.com



**HI-TEC IMPLANTS**

Bei präzise gefertigten Konusverbindungen mit Presspassung konnten keine Mikrobewegungen beobachtet werden.“ Viel früher bereits forderte Salinas (2001)<sup>11</sup> eine Indexierung der Abutments zur Rotationsicherung.

#### Erhalt der krestalen Knochenhöhe – okklusale Faktoren

Es kann allgemein festgehalten werden, dass der Neigungswinkel der Höcker sowie die Ausdehnung des okklusalen Tisches eine signifikante Bedeutung für den Kräfteaufbau und Übertragung am Interface Abutment – Implantat haben. Der wichtigere Faktor scheint hierbei sicherlich der zweite zu sein.

Hauptfaktoren, welche zu dem Verlust des im „Screw Joint“ verbundenen Implantatkörper und Abutment (Schraubenlockerung)

geführt haben, sind eindeutig mechanische Kräfte (Kaukräfte). Eine Reduktion der „Joint Separating Forces“ durch Verkleinerung des „okklusalen Tisches“ trägt in bedeutendem Maße zum Zusammenhalt der Implantatteile bei. Der Verlust des „Screw Joint“ führt automatisch zum Verlust der krestalen Knochenhöhe.

#### Zementierte vs. geschraubte Suprastruktur

Folgende mögliche Probleme sind zu beachten:

- Zementierte Suprastruktur.
- Zementüberschuss kann zu Irritationen des Periimplantgewebes führen.
- Zementüberschuss kann zur unerwünschten Passung der Implantatsuprastruktur durch Erzeugung eines hydraulischen Kissens im okklusalen Abutmentbereich führen.

Schwedhelm et al. (2003)<sup>12</sup> und Patel et al. (2009)<sup>13,14</sup> haben die etwas „verstaubte“ Idee des „Crown Ventig“ im Zusammenhang mit zementierten Implantatkonstruktionen untersucht und positive Rückschlüsse sowohl für passgenaueren Sitz als auch für Zementüberschüsse nachweisen können. Geschraubte Suprastrukturen stellen nach wie vor sehr hohe zahntechnische Herstellungsansprüche an den „Passive Fit“. Zementierte Suprastrukturen verzeihen eher und sind leichter zu manipulieren. Der Autor bevorzugt eine Kombination aus zementierbarer Suprakonstruktion mit offenem Zugang zum Schraubenkanal.

#### Welche Implantatoberfläche ist die richtige?

Pecora et al. (2009), Weiner et al. (2008), Ricci et al. (2008) und Grew et al. (2008)<sup>15</sup>

konnten nachweisen, dass eine Lasemicrotextur am Implantatthals sowohl positive Auswirkungen für das Weichgewebe als auch das Hartgewebe darstellen (Abb. 2).

#### Behandlungsablauf

Unter Lokalanästhesie wurde eine krestale Inzision von 44 bis Regio 48 platziert und der Lappen (Full Flap) angehoben.

Folgende Zahnpositionen sollten implantologisch versorgt werden: 44, 45, 46 (Biohorizons, Tapered Internal Implant RBT, Laser-Lok 3,8 x 12 mm, 3,5 Plattform). Mittels einer herkömmlichen Bohrschablone wurden die Positionsfräsungen und anschließend unter Einhaltung der vom Hersteller empfohlenen Bohrersequenz die entsprechenden Implantatalveolen geschaffen. Alle Implantate wurden mit 40 Ncm in situ fixiert. Folgende Anforderungen wurden befriedigend erfüllt:

- Abstand Zahn – Implantat, Abstand zwischen den Implantaten.
- Bukkolinquale Platzierung der Implantate mit ausreichend vorhandenem Knochenangebot.
- Adäquate Versenkung des Implantates.

Die Wunde wurde spannungsfrei verschlossen (Abb. 3).

Nach einer dreimonatigen Einheilzeit wurde die Eröffnung in klassischer Technik ausgeführt. Die Gingivaausheilung erfolgte ohne Komplikationen (Abb. 4).

Die Abformung ist entsprechend dem vom Hersteller beschriebenen Protokoll ausgeführt worden. Zur Montage der Modelle im Mittelwertartikulator wurde ein Gesichtsbogen und eine Bissregistrierung ausgeführt und das zahntechnische Labor (Labor Lubberich, Koblenz) mit der Erstellung der prothetischen Suprakonstruktion beauftragt.

Eigenschaften der prothetischen Suprakonstruktion:

- Verblockte keramisch verblendete Kronen.
- Edelmetall.
- Okklusale Schraubenzugänge offen.
- Okklusaler Tisch in Premolarenbreite.

Bei der Gerüstanprobe wurde eine Pickup-Abformung gemacht (Abb. 5).


Bedingt durch die adäquate Behandlungsplanung konnten die Originalabutments zur Anwendung kommen. Die Eingliederung der Abutments erfolgte entsprechend dem vom Hersteller angegebenen Protokoll. Die okklusale Feinabstimmung sowie die Hygieneeinweisung konnten ohne besondere Vorkommnisse ausgeführt werden (Abb. 6).

Die postoperative radiologische Kontrolle bestätigte die genaue Passung der Suprastruktur (Abb. 7).

#### Schlussfolgerung

Die Wiederherstellung einer Frendlücke kann erst nach Sichtung und Beantwortung aller beeinflussenden Kriterien und Faktoren erfolgreich geplant werden. Nur eine genaue preoperative Behandlungsplanung, einschließlich Implantatauswahl und prothetische Suprakonstruktion, führen letztendlich zu einem angemessenen Behandlungserfolg, gekrönt von der vollsten Zufriedenheit des Patienten. **II**

**ZWP online** Eine Literaturliste steht für Sie ab sofort online unter [www.zwp-online.info/fachgebiete/implantologie](http://www.zwp-online.info/fachgebiete/implantologie) zum Download bereit.



Dr. med. dent. Liviu Steier  
Kehriger Straße 12, 56727 Mayen  
Tel.: 02651 900490, [www.drsteier.de](http://www.drsteier.de)

ANZEIGE

**EMS**<sup>+</sup>  
ELECTRO MEDICAL SYSTEMS

EMS-SWISSQUALITY.COM

# 1 + 1 = 3

## DER NEUE AIR-FLOW MASTER PIEZON – AIR-POLISHING SUB- UND SUPRAGINGIVAL PLUS SCALING VON DER PROPHYLAXE NO 1

Air-Polishing sub- und supragingival wie mit dem Air-Flow Master, Scaling wie mit dem Piezon Master 700 – macht drei Anwendungen mit dem neuen Air-Flow Master Piezon, der jüngsten Entwicklung des Erfinders der Original Methoden.

#### PIEZON NO PAIN

Praktisch keine Schmerzen für den Patienten und maximale Schonung des oralen Epitheliums – grösster Patientenkomfort ist das überzeugende Plus der Original Methode Piezon, neuester Stand. Zudem punktet sie mit einzigartig glatten Zahnoberflächen. Alles zusammen ist das Ergebnis von linearen, parallel zum Zahn verlaufenden Schwingungen der Original EMS Swiss Instruments in harmonischer Abstimmung mit dem neuen Original Piezon Handstück LED.



> Original Piezon Handstück LED mit EMS Swiss Instrument PS

Sprichwörtliche Schweizer Präzision und intelligente i.Piezon Technologie bringt's!

#### AIR-FLOW KILLS BIOFILM

Weg mit dem bösen Biofilm bis zum Taschenboden – mit diesem Argu-



ment punktet die Original Methode Air-Flow Perio. Subgingivales Reduzieren von Bakterien wirkt Zahnausfall (Parodontitis!) oder dem Verlust des Implantats (Periimplantitis!) entgegen. Gleichmässiges Verwirbeln des Pulver-Luft-Gemischs und des Wassers vermeidet Emphyseme – auch beim Überschreiten alter Grenzen in der Prophylaxe. Die Perio-Flow Düse kann's!

Und wenn es um das klassische supragingivale Air-Polishing geht,

> Original Handstücke Air-Flow und Perio-Flow

zählt nach wie vor die unschlagbare Effektivität der Original Methode Air-Flow: Erfolgreiches und dabei schnelles, zuverlässiges sowie stressfreies Behandeln ohne Verletzung des Bindegewebes, keine Kratzer am Zahn. Sanftes Applizieren bio-kinetischer Energie macht's!

Mit dem Air-Flow Master Piezon geht die Rechnung auf – von der Diagnose über die Initialbehandlung bis zum Recall. Prophylaxeprofis überzeugen sich am besten selbst.

Mehr Prophylaxe >  
[www.ems-swissquality.com](http://www.ems-swissquality.com)

**"I FEEL GOOD"**