



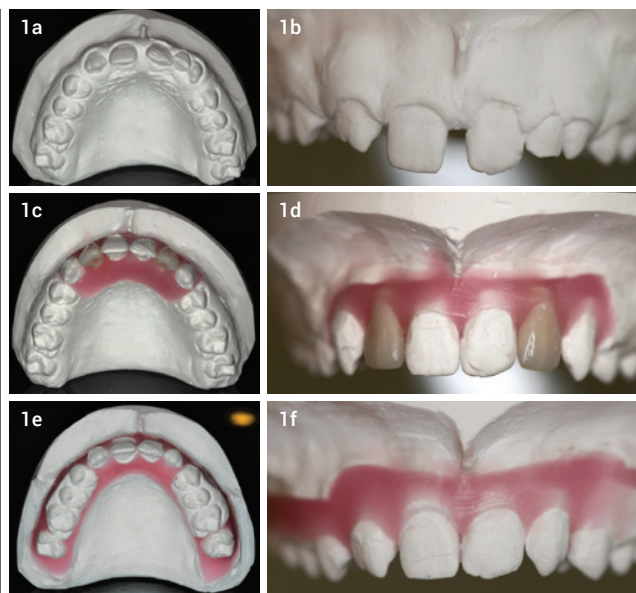
Fehlende seitliche Schneidezähne – Lückenschluss oder Lückenöffnung?

Ein Beitrag von Dr. Heiko Goldbecher und Priv.-Doz. Dr. Arne F. Boeckler.

Eine ästhetische, solide und langfristige zahnärztliche Versorgung bei fehlenden seitlichen Schneidezähnen im Oberkiefer bedarf sowohl bei jungen, jugendlichen als auch erwachsenen Patienten einer guten und vor allem vorausschauenden Planung. Der Schlüssel zum Erfolg liegt hierbei in der koordinierten Zusammenarbeit der an der Behandlung beteiligten zahnärztlichen Fachdisziplinen (Kieferorthopädie, Chirurgie, Prothetik). Anhand klinischer Fallbeispiele werden im Folgenden kieferorthopädischer Lückenschluss und Lückenöffnung gegenübergestellt.

Tabelle 1: Übersicht Vor- und Nachteile kieferorthopädischer Lückenschluss vs. Lückenöffnung. **Abb. 1a–f:** Diagnostisches Wax-up zur visuellen Verdeutlichung der Behandlungsoptionen. **Abb. 2a–f:** Patientenbeispiel 1. Klinische Ausgangssituation: extraorale (a und b) und intraorale Aufnahmen (d–f) sowie Anfangs-OPG. **Abb. 3:** Wax-up zur Visualisierung der Lückenöffnung und Oberkieferdehnung. **Abb. 4a–c:** Zustand nach Intrusion und Expansion mit Kunststoffzähnen als Lückenhalter. **Abb. 5:** Klinische Situation vor Implantation. **Abb. 6:** Knochenaugmentation. **Abb. 7a und b:** Implantatinsertion und Durchführung einer Verschiebelappenplastik. **Abb. 8:** Einheilkappen nach Implantatfreilegung. **Abb. 9a–c:** Einschrauben der Implantatprovisorien nach Entfernung der Einheilkappen. **Abb. 10a–d:** Gingivale Veränderung: Zustand unmittelbar nach Einbringung der Provisorien (a und b) und ein halbes Jahr später (c und d). **Abb. 11a und b:** Ergebnis mit ansprechender Rot-Weiß-Ästhetik. **Abb. 12a und b:** Patientenbeispiel 2. Klinische Ausgangssituation: intraorale Aufnahmen. **Abb. 13a und b:** Multibandapparat zur Aufrichtung des Eckzahns sowie zur Vergrößerung der Lücke. **Abb. 14a und b:** Endergebnis nach Einbringung der neuen Klebebrücke.

	Lückenschluss		Lückenöffnung
P R O	geringer prothetischer Aufwand (Veneer, Kompositkonturung)	K O N T	Implantation erfordert meist Augmentation und BG-Transplantat
	geringe Kosten		sehr hohe Kosten
K O N T	meist längere Behandlung	R A	Häufiger Zweitbehandlung
	keine zahngerechte Belastung		Zähne stehen anatomisch korrekt
T R A	Beschleifen „gesunder“ Zähne (Eckzahnspitze)	P R O	keine Veränderung des Gesichtsprofils
	Tabelle 1		



Einleitung

U ngefähr zwei Prozent unseres Patientenguts im Kindesalter weisen Nichtanlagen der seitlichen Schneidezähne oder nicht erhaltungswürdige Zapfenzähne im Oberkiefer auf. Wiederum etwa je ein Prozent zeigen Nichtanlagen der zweiten Prämolaren im Unterkiefer, den Verlust der Sechsjahrmolaren oder ein Fehlen sonstiger Zähne, z.B. multiple Nichtanlagen, Verlust durch Trauma etc. Bei den erwachsenen Patienten sind es ca. 10 Prozent der unter 40-Jährigen, die Lücken im Gebiss aufweisen, während es bei den über 40-Jährigen rund 80 Prozent sind.

Die Entscheidung, welcher therapeutische Weg bei fehlenden oberen seitlichen Schneidezähnen beschritten werden sollte (kieferorthopädische Lückenöffnung versus kieferorthopädischer oder prothetischer Lückenschluss), hängt von verschiedenen Kriterien ab, darunter in erster Linie der Ästhetik. Aber auch das Alter des Patienten, kaufunktionale Aspekte sowie skelettale und dentale Verhältnisse (z.B. Ausmaß vorliegender Engstände) spielen eine wichtige Rolle. In jedem Fall sollten der Patient und auch der nachbehandelnde Hauszahnarzt in die Entscheidungsfindung involviert werden, wobei die Vor- und Nachteile einer Lückenöffnung versus Lücken-

schluss genau abzuwiegen sind (Tabelle 1).

Kieferorthopädischer Lückenschluss

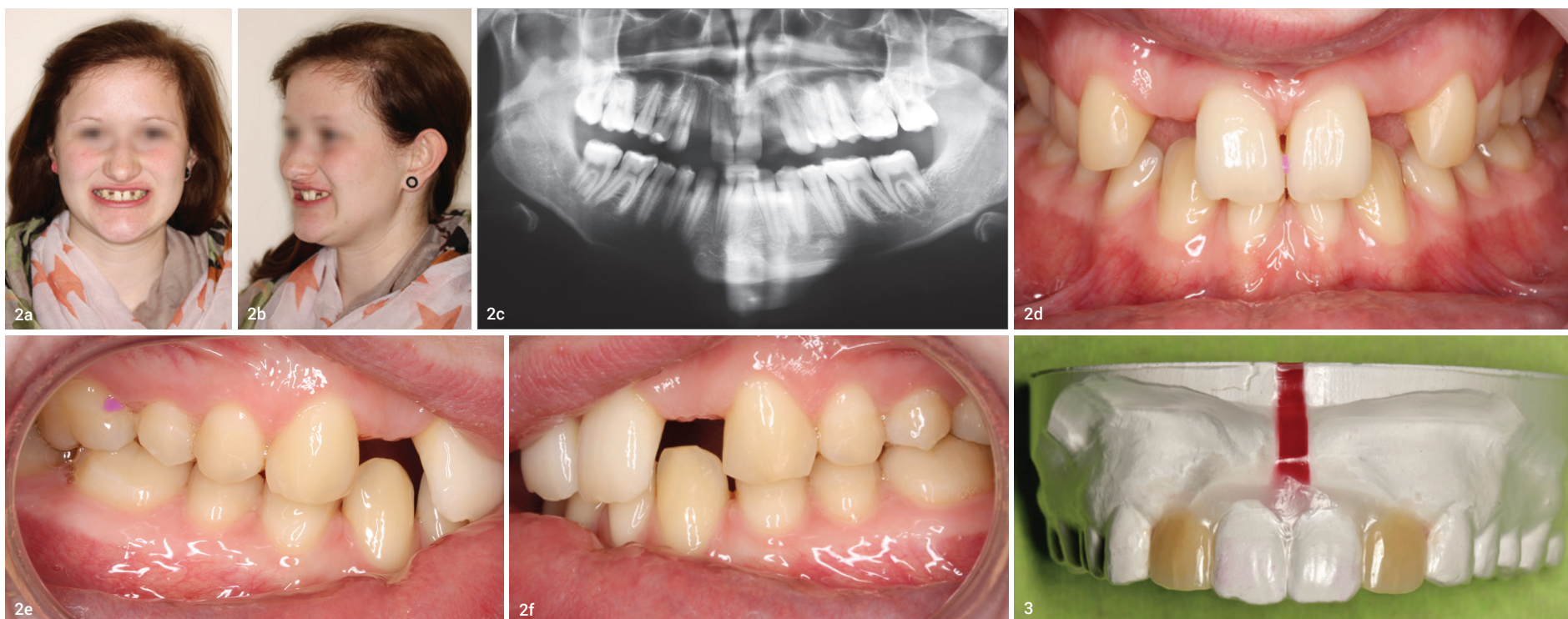
Für einen kieferorthopädischen Lückenschluss spricht, dass er mit einem deutlich geringeren prothetischen Aufwand und entsprechend geringeren Kosten verbunden ist. So ist im Nachgang meist nur noch ein Optimieren der Form des in die Lücke bewegten Eckzahnes (z.B. durch Komposit-Contouring, Veneers) erforderlich, um eine ansprechende Rot-Weiß-Ästhetik zu erhalten.

Auf die Kontra-Liste gehört in jedem Fall die meist längere Behandlungs-

dauer, die von der jeweiligen klinischen Ausgangssituation abhängig ist. Zudem ist auf den Verlust der Eckzahnführung hinzuweisen, da der Eckzahn nach erfolgtem Lückenschluss nicht mehr dort im Zahnbogen steht, wo er von Natur aus hingehört. Für viele Patienten stellt auch die abschließende ästhetische Optimierung der Eckzahnform ein Problem dar, da beim Konturieren ein völlig gesunder Zahn eingeschliffen wird (z.B. die Spitze).

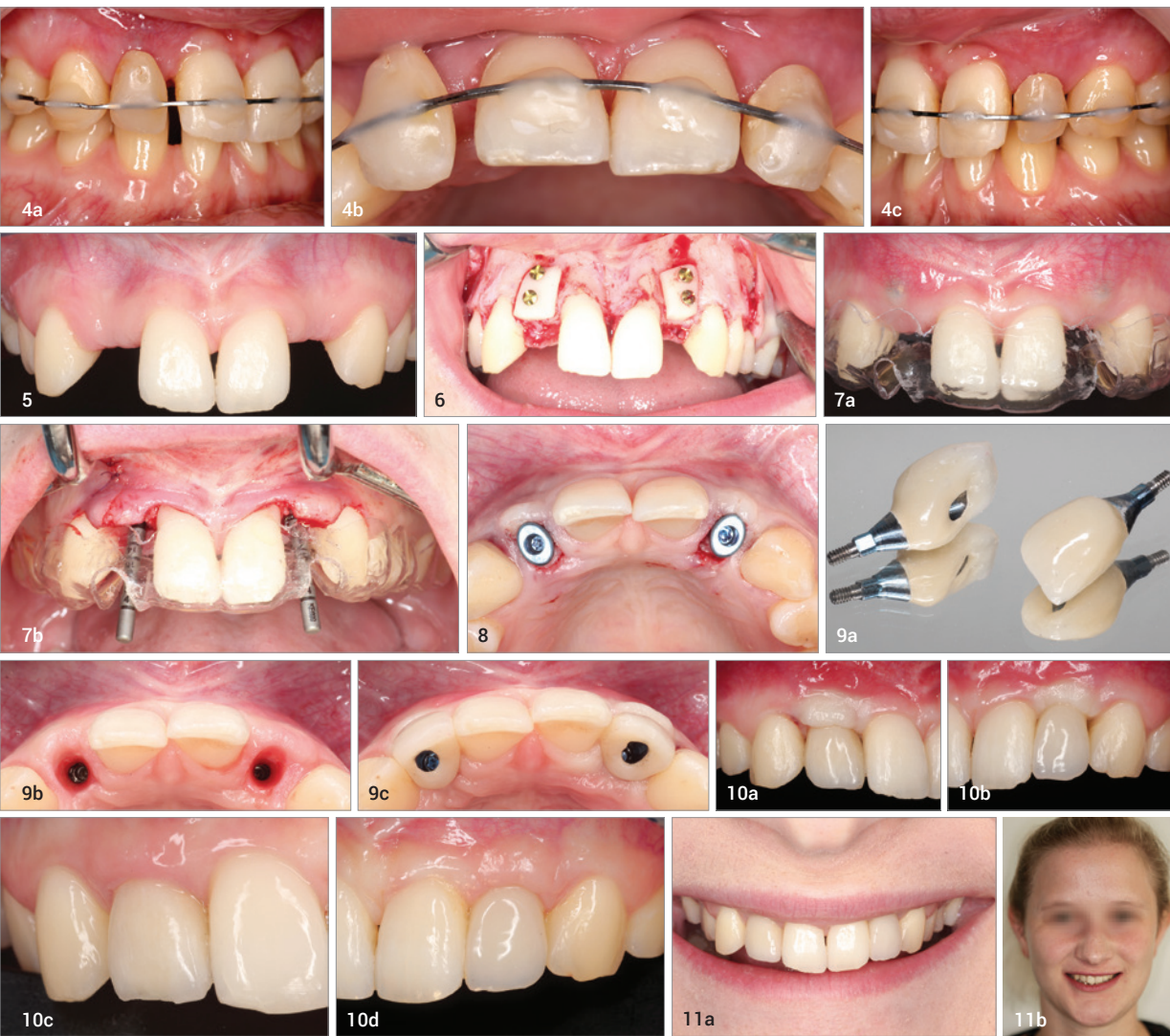Kieferorthopädische Lückenöffnung

Zu den Vorteilen einer kieferorthopädischen Lückenöffnung bei seitlich fehlenden oberen Schneide-



3M™ Clarity™ ULTRA SL

Selbstligierendes Vollkeramikbracket



zähnen zählt in jedem Fall der Fakt, dass der angrenzende mittlere Schneidezahn und Eckzahn anatomisch korrekt im Zahnbogen stehen. Die Stellung der Schneidekanten, Protrusion bzw. Inklination dieser

für eine Implantation entschieden, ist in nahezu jedem Fall eine Knochenaugmentation erforderlich, häufig zudem ein Bindegewebs-transplantat, um ein Optimum der Rot-Weiß-Ästhetik erzielen zu

Wax-up – Hilfsmittel zur Entscheidungsfindung

Um eine optimale Planung zu ermöglichen und sowohl dem Patienten, dessen Eltern als auch dem Hauszahnarzt zu verdeutlichen, welche kieferorthopädischen sowie prothetischen Möglichkeiten realisierbar sind, empfiehlt sich ein diagnostisches Wax-up. Insbesondere Patienten profitieren von dieser Art der Visualisierung, die ihnen die Ästhetik des angestrebten Ergebnisses vorstellbar vor Augen führt. In der Abbildung 1 wurde die Lückenöffnung (Abb. 1c und d) dem Lückenschluss (Abb. 1e und f) zur Entscheidungsfindung gegenübergestellt.

„Welcher therapeutische Weg bei fehlenden oberen seitlichen Schneidezähnen beschränkt werden sollte, hängt von verschiedenen Kriterien ab, darunter in erster Linie der Ästhetik.“

Zähne bleiben in der Regel unverändert, sodass es in der Folge auch zu keiner Veränderung des Gesichtsprofils kommt.

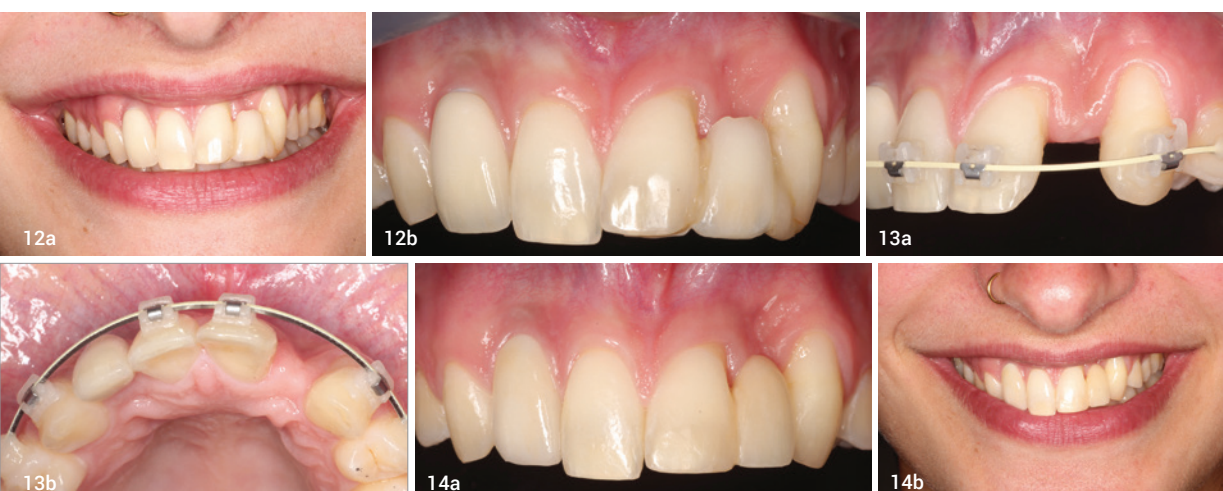Als nachteilig sind die höheren Kosten zu sehen, die mit dem sich anschließenden prothetischen Lückenschluss einhergehen und abhängig von der jeweils gewählten Option sind (Implantat, Anhängerbrücke, Klebebrücke). Wird sich

können. Dies würde zwei bzw. vier (beide Seiten) operative Eingriffe bedeuten, wobei die Kosten nur teilweise oder gar nicht von den Krankenkassen übernommen werden. Hinzu kommt, dass nicht selten eine Zweitbehandlung notwendig ist (z.B. Lückenöffnung bei Jugendlichen, anschließende Retention der Lücke, prothetische Versorgung nach Abschluss des Wachstums).

Klinische Fallbeispiele

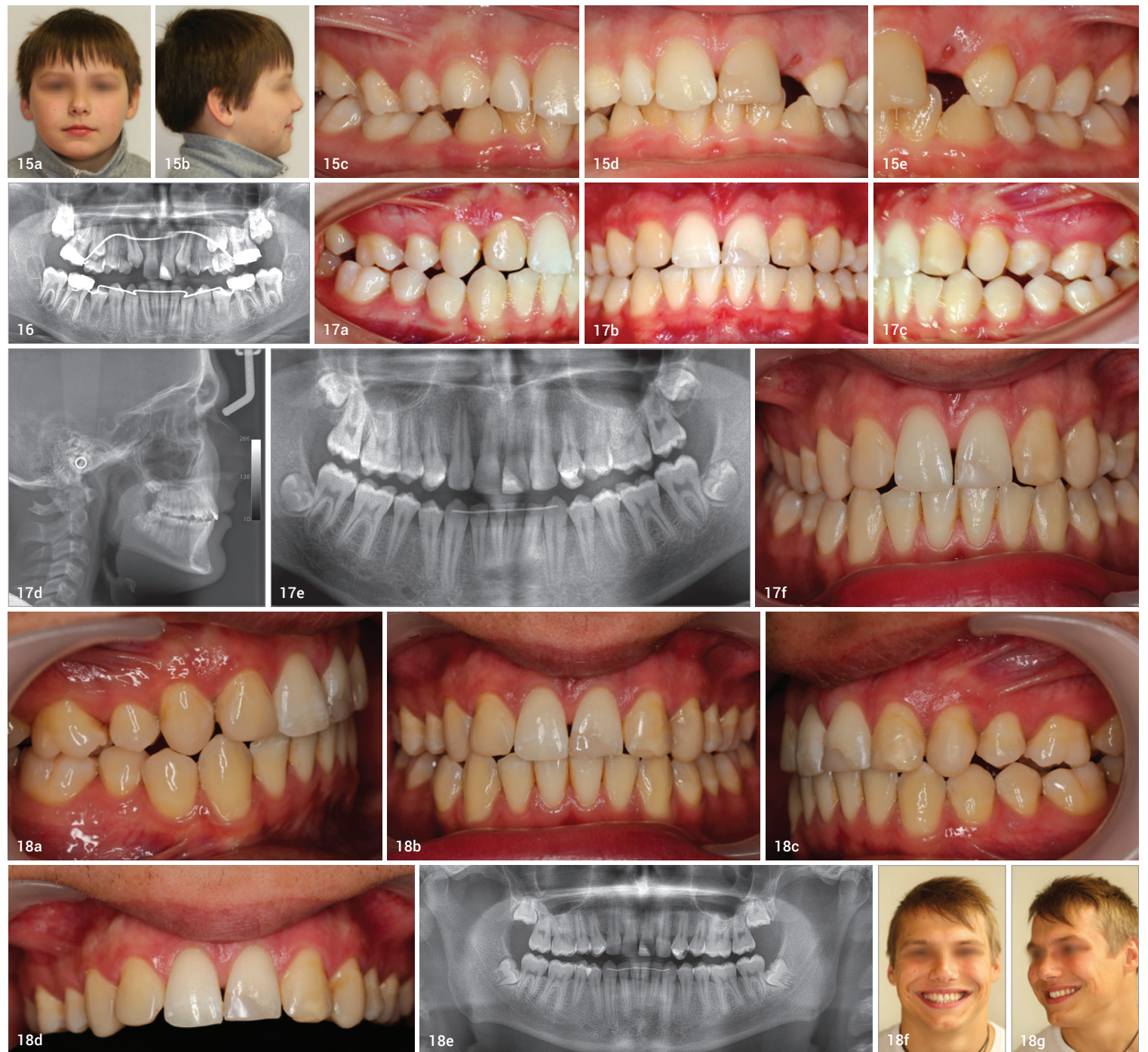Lückenöffnung für Implantatversorgung

Die Patientin stellte sich im 16. Lebensjahr in unserer Praxis vor. Sie wies jeweils eine Lücke aufgrund einer Nichtanlage der oberen



Brillante Ästhetik. Vielfältig. Stabil.

Abb. 15a–e: Patientenbeispiel 3. Klinische Ausgangssituation: extraorale (a und b) und intraorale Aufnahmen (c–e). **Abb. 16:** Das OPG zeigt den kieferorthopädischen Lückenschluss in der Front. **Abb. 17a–f:** Klinische Situation sowie OPG und FRS nach Behandlungsabschluss. **Abb. 18a–g:** Intraorale Situation (a–d), OPG (e) sowie extraorale Aufnahmen (f und g) zehn Jahre nach Behandlungsabschluss. **Abb. 19a–c:** Retention der Lücke mithilfe von Glasfaserfäden. **Abb. 20a–d:** Retention der Lücke mithilfe eines kieferorthopädischen Miniimplantats mit provisorischer Zahnkrone.



Zur Info

Dr. Heiko Goldbecher ist in Halle (Saale) in eigener kieferorthopädischer Fachpraxis niedergelassen, während Priv.-Doz. Dr. Arne F. Boeckler als Partner in der Gemeinschaftspraxis „ZahnheilkundeZentrum Halle (Saale)“ tätig ist.

seitlichen Schneidezähne auf (Abb. 2a–f), welche zu einem späteren Zeitpunkt mithilfe eines Implantats geschlossen werden sollte. Um die Zeit bis zur dauerhaften Versorgung zu überbrücken, hatte der behandelnde Hauszahnarzt Übergangswiese eine herausnehmbare Prothese eingesetzt, die jedoch auf-

grund des vorliegenden Tiefbisses immer wieder kaputtging. Mit der Bitte um Lückenöffnung und Hebung des Bisses wurde die Patientin schließlich an uns Kieferorthopäden überwiesen.

Zur visuellen Verdeutlichung und Festlegung des Behandlungsziels wurde ein Wax-up erstellt. Die ge-

plante Erweiterung des oberen Zahnbogens zur Platzgewinnung ist hierbei rot markiert, während die fehlenden seitlichen Schneidezähne auf dem Gipsmodell durch Kunststoffzähne ersetzt wurden (Abb. 3). Nach erfolgter Intrusion der Front sowie Expansion des Oberkiefers galt es, den Befund für die Dauer

von 1,5 bis zwei Jahren zu halten. Um für diese Zeit eine akzeptable Ästhetik für die Patientin zu realisieren, wurden zwei Kunststoffzähne als Lückenhalter an einem vestibulär auf die Zähne geklebten Bogen fixiert (Abb. 4a–c). Abbildung 5 zeigt die Ausgangssituation vor der Implantation. Um

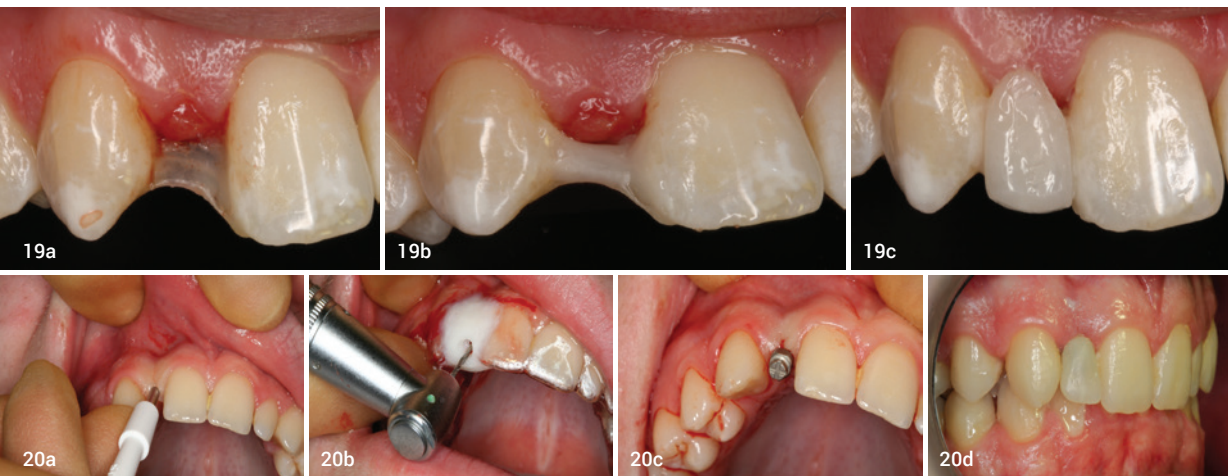ANZEIGE

DESIGNPREIS

2020

ZWP ZAHNARZT
WIRTSCHAFT PRAXIS

Gesucht wird Deutschlands schönste Zahnarztpraxis.
Jetzt bis zum 1.7.2020 bewerben: www.designpreis.org



hierfür ein stabiles Fundament zu schaffen, wurde vorab eine Knochenaugmentation durchgeführt (Abb. 6). Es folgte die Insertion von durchmesserreduzierten Implantaten. Nach erfolgreicher Einheilung wurden diese mittels Verschiebelappenplastik zur Schaffung einer optimierten Gingivamanschette freigelegt (Abb. 7a und b). In Abbildung 8 sind die eingeschraubten Einheilkappen (Gingivaformer) nach Freilegung der Implantate zu sehen.

Nach Wundheilung wurden die Einheilkappen entfernt und Implantatprovisorien eingeschraubt, welche sechs Monate in situ blieben (Abb. 9a-c). Während unmittelbar nach Einbringung der Provisorien noch deutlich die komprimierte Gingiva erkennbar ist (Abb. 10a und b), hat sich einige Wochen später bereits ein harmonisches Weichgewebsprofil ausgebildet (Abb. 10c-d). Mit dem Einbringen der finalen vollkeramischen Abutmentkronen konnte somit eine natürlich anmutende Rot-Weiß-Ästhetik realisiert werden (Abb. 11a und b).

Lückenöffnung für Klebebrücke

Auch beim zweiten Fallbeispiel sollte eine kieferorthopädische Lückenöffnung erfolgen. Die Patientin wies ebenfalls eine Nichtanlage der oberen seitlichen Schneidezähne auf. Im ersten Quadranten war die Lücke alio loco sehr früh mithilfe einer implantatgetragenen Krone geschlossen worden. Die Nichteinhaltung der ästhetisch korrekten Position und Achse bei der chirurgischen Insertion des Implantats resultierte in einer eingeschränkten Ästhetik mit zu langer Krone und suboptimalem Gingivaprofil. Im zweiten Quadranten war die Lücke temporär mittels eines glasfaserverstärkten Kunststoffprovisoriums versorgt worden. Zum Zeitpunkt der Erstvorstellung war die Patientin mit dieser ästhetischen Situation sehr unglücklich (Abb. 12a und b).

Da die Patientin aktuell keine erneute implantologische Versorgung akzeptieren konnte, sollte die Lücke 22 durch eine Pfeileroptimierung sowie Lückenöffnung für einen prothetischen Lückenschluss mittels Flügelbrücke vorbereitet werden. Mithilfe einer Multibandapparatur wurde daher der Eckzahn etwas mehr aufgerichtet und die Lücke insofern vergrößert (Abb. 13a und b). So konnte eine einflügelige vollkeramische Adhäsivbrücke eingebracht werden. Im gleichen Schritt erfolgte die prothetische Neuversorgung des

Implantats 12 mit einem vollkeramischen Abutment und geklebter Krone. Die Längendifferenz der mittleren Schneidezähne stellte für die Patientin kein ästhetisches Problem dar und sollte so belassen werden. In den Abbildungen 14a und b ist das Endergebnis zu sehen. Ästhetisch

oder Kunststoffzähnen (Abb. 4b) kann dies z. B. auch mithilfe von Glasfaserfäden erfolgen (z. B. everStick® ORTHO, GC), welche hinter die Zähne geklebt werden. Anschließend wird schichtweise Kunststoff aufgetragen und in eine provisorische Zahnform gebracht (Abb. 19a-c).

„In jedem Fall sollten der Patient und auch der nachbehandelnde Hauszahnarzt in die Entscheidungsfindung involviert werden.“

unbefriedigend blieb die aufgrund der insuffizienten Implantatpositionierung apikal zu lange Restauration Regio 12, welche auch durch die Neuanfertigung der Krone nicht grundsätzlich kompensiert werden konnte.

Lückenschluss

Beim Patienten im dritten Fallbeispiel sind die beiden seitlichen Schneidezähne nicht angelegt (Abb. 15a-e). Gemeinsam mit den Eltern wurden die Behandlungsoptionen besprochen und sich letztlich für einen kieferorthopädischen Lückenschluss in der Front entschieden (Abb. 16). Dieses frühzeitige Intervenieren hatte den Vorteil, dass der Patient nach Durchbruch aller Zähne im pubertären Alter bereits fertig behandelt war, sodass er diese wichtige Phase unbeschwert und ohne KFO-Apparatur im Mund durchleben konnte. In den Abbildungen 17a bis f ist die klinische Situation nach Behandlungsabschluss zu sehen.

Dass das erzielte Therapieergebnis langzeitstabil ist, zeigt sich in den Aufnahmen 18a bis g, welche zehn Jahre später aufgenommen wurden. Zu diesem Zeitpunkt war der Patient 26 Jahre alt. Sicherlich hätte man die Ästhetik der Front (z. B. mittels von Komposit-Contouring) noch optimieren können – insbesondere, wenn man den Schneidekantenaufbau Zahn 21 oder die an den Zähnen 32 und 42 erkennbaren Abrasionen betrachtet. Doch der Patient war mit der Optik des Ergebnisses so zufrieden.

Retention der Lücke

Nicht selten ist es der Fall, dass eine Lücke geöffnet und für die Dauer einer bestimmten Zeit erhalten bleiben muss (z. B. Lückenöffnung bei Nichtanlage für spätere prothetische Versorgung). Neben Retentionsplatten

Eine weitere Möglichkeit, um z. B. die Zeit nach erfolgter Lückenöffnung bis zum Setzen eines Implantats zu überbrücken, stellen kieferorthopädische Miniimplantate dar. Die Abbildungen 20a bis d zeigen ein solches Beispiel. Hier wurde in die geöffnete Lücke ein Pin inseriert und auf dem Schraubenkopf eine provisorische Zahnkrone modelliert.

kontakt



Dr. Heiko Goldbecher
Fachzahnärzte für Kieferorthopädie und Oralchirurgie
Mühlweg 20, 06114 Halle (Saale)
Tel.: 0345 2021604
info@fachzahnaerzte-halle.de
www.fachzahnaerzte-halle.de



Priv.-Doz. Dr. Arne F. Boeckler
ZahnheilkundeZentrum Halle (Saale)
Leipziger Straße 85, 06108 Halle (Saale)
Tel.: 0345 2909002
arne.boeckler@zahnzentrum-halle.de
www.zahnzentrum-halle.de

3M™ Transbond™ XT Lichthärtender Kleber.



Einfach. Stark. Zuverlässig.

Interesse?

Rufen Sie uns an unter
08191/9474-5000