



En-masse-Distalisation im Oberkiefer

Ein Beitrag von Dr. Frauke Beyling, Dr. Elisabeth Klang, Prof. Dr. Rainer Schweska-Polly und Prof. Dr. Dr. h.c. Dirk Wiechmann.

Bereits 2008 demonstrierte die französische Kieferorthopädin Christine Muller die erfolgreiche Distalisation von Oberkieferzähnen mittels simpler Gummiketten-Mechaniken, die direkt an interradikulär inserierten Minischrauben fixiert wurden. Basierend auf diesem Grundprinzip hat sich in den Folgejahren insbesondere in der lingualen Orthodontie ein Konzept zur Behandlung von Distalbissen etabliert, das sich sowohl als zuverlässig als auch unkompliziert erwiesen hat – die En-masse-Distalisation im Oberkiefer mit Lingualapparatur und im Alveolarfortsatz inserierten Minischrauben. Der folgende Artikel stellt die Mechanik vor.

Einleitung

Die Therapie eines Distalbisses ist eine häufige Aufgabe in der kieferorthopädischen Praxis. Ist die Therapieentscheidung gefallen, einen Distalbiss dentoalveolär zu kompensieren, werden bei der Auswahl der hierfür vorgesehenen optimalen Methode ganz unterschiedliche Merkmale der vorliegenden Malokklusion gegeneinander abgewogen.

Das hier vorgestellte neue Konzept unterscheidet sich maßgeblich von derartigen Ansätzen, da auf eine an den Minischrauben am Gaumen fixierte Distalisationsapparatur komplett verzichtet wird. Die Minischrauben werden auch nicht mittig im Oberkiefer inseriert, sondern in den Alveolarfortsatz. Die Aktivierung der Distalisationsmechanik erfolgt über einfache Gummiketten an einer standardmäßig eingesetzten, fest-sitzenden KFO-Apparatur (Abb. 1).

federführend.⁴ In dieser Zeit waren die offensichtlich hohen Verlustraten der Minischrauben, die nicht nur in den Gaumen, sondern auch in den Alveolarfortsatz inseriert wurden, ein immerwährender Diskussionspunkt unter Wissenschaftlern und Klinikern.

Erste belastbare Daten zur Osseointegration, optimalen Kraftapplikation und Insertionsort-abhängigen Auswahl der optimalen Schraubengröße und -dicke wurden ebenfalls

Minischrauben im Bereich des Alveolarfortsatzes erhalten. Diese sind gerade beim Einsatz von Distalisationsmechaniken im Oberkiefer klinisch sehr hilfreich.

Das Konzept

Erstmals vorgestellt wurde das Grundprinzip des hier angeführten neuartigen Distalisationskonzepts im Jahre 2008 von Christine Muller. Sie zeigte bereits zu dieser Zeit größere Distalisationen im Oberkiefer mit simplen Gummiketten-Mechaniken, die direkt an interradikulär inserierten Minischrauben fixiert wurden. In den nachfolgenden Jahren wurde dieser Ansatz insbesondere von Anwendern der Lingualtechnik in wesentlichen Teilen optimiert, sodass heute den Behandlern ein zuverlässiges und unkompliziertes Konzept zur Distalisation im Oberkiefer mit Minischrauben zur Verfügung steht. Das Grundprinzip ist eine uni- oder bilaterale En-masse-Distalisation im Oberkiefer, wobei pro Seite jeweils zwei Minischrauben (eine bukkal, eine palatinal) interradikulär inseriert werden. Nachfolgend wird dieses Konzept im Einzelnen vorgestellt, sodass der aufmerksame Leser es auch bei seinen eigenen Patienten erfolgreich einsetzen kann.

Auswahl der richtigen palatinalen Minischraube, Insertion und optimale Kraftapplikation

Palatinal werden Schrauben mit einem Durchmesser von 1,6 mm und einer Länge von 10 mm verwendet (z. B. Dual Top 16-JA-010N; Promedia Medizintechnik, Siegen, Deutschland; Abb. 1). Wie erwartet, ist eine dickere Schraube auch als Minischraube immer belastbarer als eine dünnere. Diese höhere Belastbarkeit ist bei der Insertion

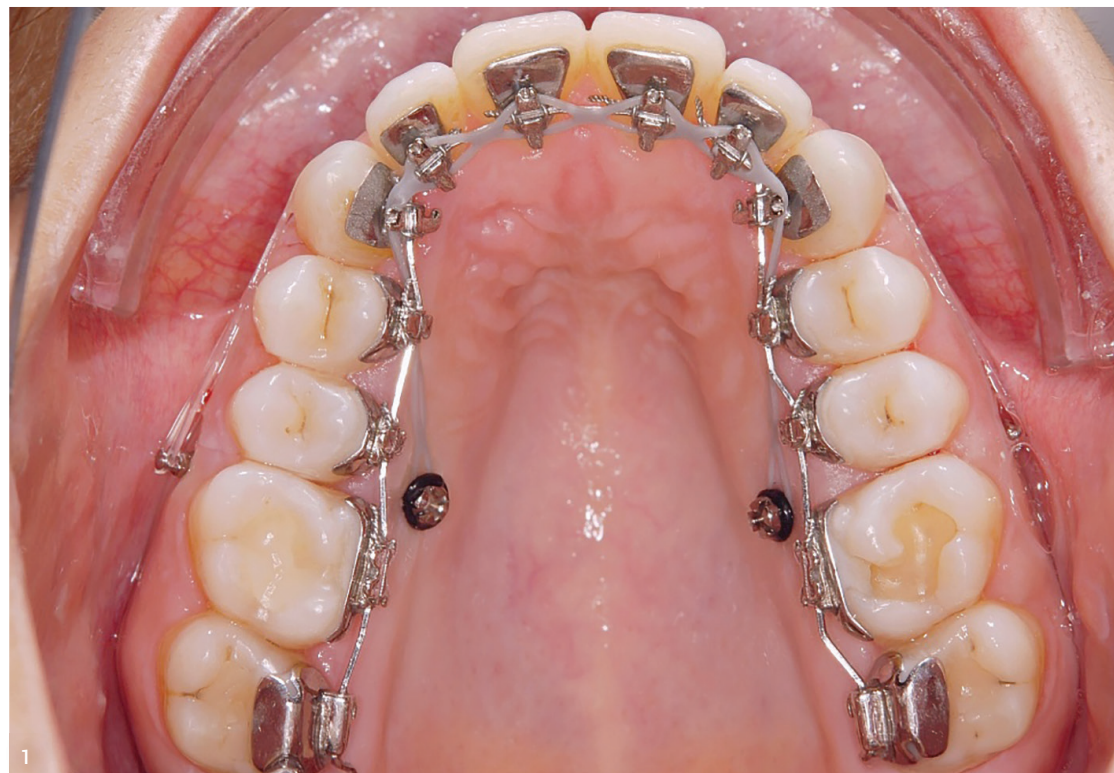

Abb. 1: En-masse-Distalisation mit vier Minischrauben im Oberkiefer am .016"x.024" Stahlbogen mit 13° Extratorque von 3-3. Pro Seite sind jeweils eine Minischraube bukkal und palatinal inseriert worden. Die graue, innen liegende Gummikette verhindert eine Lückenöffnung im anterioren Segment und zieht zu den palatinalen Minischrauben. Da der Patient nachts intermaxilläre Klasse II-Gummizüge tragen soll, verläuft sie am Eckzahn oberhalb des Bracketflügels. Die Zugkraft sollte 150–200 cN nicht überschreiten. Die transparenten bukkalen Gummiketten werden mit einem Lassoknoten auf dem Stahlbogen zwischen dem seitlichen Schneidezahn und dem Eckzahn fixiert und verlaufen dann unterhalb des Kontaktpunktes nach bukkal. Bei korrektem Einhängen (Rille im Schraubenkopf) können Gingivairritationen vermieden werden.

Neben dem Alter des Patienten und dem Ausmaß des Distalbisses sind z. B. auch das Ausmaß eines eventuell vorliegenden Engstandes, die Dicke der Gingiva im anterioren Unterkiefer, die Inklination der Schneidezähne, das Gesichtprofil, die parodontale Gesamtsituation, der skeletale Gesichtsaufbau (vertikal, neutral, horizontal), die Weisheitszahnanlage im Oberkiefer und das Fehlen anderer bleibender Zähne von besonderer Bedeutung.

Nach einer verantwortungsvollen Abwägung der einzelnen Faktoren kann die Distalisation des Zahnbogens im Oberkiefer die Methode der Wahl sein. In diesem Fall wird der Distalbiss vornehmlich aus dem Oberkiefer korrigiert. Aktuell werden hierfür häufig spezielle Distalisationsapparaturen eingesetzt, die an median oder paramedian im Gaumen inserierten Minischrauben befestigt werden.¹ Die Zahnbewegung ist somit weitgehend unabhängig von der Mitarbeit des Patienten.

Die Grundlagen skelettaler Verankerung mit Minischrauben im Gaumen und Alveolarfortsatz

Schon in den 90er-Jahren des vergangenen Jahrhunderts forschten deutsche Wissenschaftler zum Thema der skelettalen Verankerung in der Kieferorthopädie. Die Aachener Gruppe um Diedrich und Wehrbein präsentierte bereits 1996 das Orthosystem² und publizierte in den Folgejahren ausführlich zu den Grundlagen der skelettalen Verankerung in der Kieferorthopädie. Ihr Artikel „The use of palatal implants for orthodontic anchorage. Design and clinical application of the orthosystem“ gehört als einer von insgesamt drei deutschen Artikeln zu den einhundert weltweit meistzitierten Publikationen im Bereich Kieferorthopädie aus den letzten sechzig Jahren.³

Erst zu Beginn dieses Jahrtausends setzte sich die skelettale Verankerung mit Minischrauben in der Kieferorthopädie immer mehr durch. Insbesondere Kollegen aus Südkorea und Japan waren dabei

von einer deutschen Gruppe aus Münster um Büchter und Wiechmann publiziert. Diese Daten stützen sich in erster Linie auf die Ergebnisse einer prospektiven tierexperimentellen Studie sowie einer prospektiven klinischen Studie mit sehr hoher Fallzahl, bei der alle Minischrauben in den Alveolarfortsatz inseriert

„Pro Seite werden jeweils zwei Minischrauben (eine bukkal, eine palatinal) interradikulär inseriert.“

wurden.^{5–7} Aus dieser Zeit stammt auch die Arbeit „Load-related implant reaction of mini-implants used for orthodontic anchorage“ dieser Gruppe, die ebenfalls zu den einhundert meistzitierten Publikationen in der Kieferorthopädie der letzten sechzig Jahre zählt.³ Aus diesen Untersuchungen kann der Praktiker auch heute noch wertvolle Hinweise für den Einsatz von

im palatinalen Oberkiefer auch notwendig, da durch die dicke palatinal Schleimhaut ein langer Hebelarm als Abstand zwischen dem Schraubenkopf (Kraftapplikation mit der Gummikette) und der palatinalen Kortikalis besteht.⁷ Durch diesen großen Abstand ergeben sich auch bei relativ geringen Kraftapplikationen mittels Gummikette relativ hohe Kippmomente.

Nach den Untersuchungen der Gruppe um Büchter und Wiechmann sind Kippmomente von deutlich über 800 cNmm (kritisches Kippmoment) bei derartigen Minischrauben ungünstig, da sie die Osseointegration negativ beeinflussen (Overloading). Bei einer durchschnittlichen palatinalen Schleimhautdicke von ca. 3 mm ergeben sich schnell Hebelarme von 4 mm und mehr, da die Höhe des Schraubenkopfes in die Berechnung einbezogen werden muss. Hieraus folgt direkt eine Empfehlung für die Insertion: Die Schraube sollte in jedem Fall möglichst bis zum Kragen versenkt werden, um den Hebelarm nicht unnötig zu verlängern. Die applizierte Kraft sollte nicht über 200 cN liegen (4 mm x 200 cN = 800 cNmm).

Es ist ratsam, zu Beginn der Lernkurve die Aktivierung der eingesetzten Gummikette mit der Correx-Waage (Haag-Streit, Wedel, Deutschland) zu überprüfen. Gegen Ende der Distalisation kann dieses Wissen auch angewandt werden, um die osseointegrierte Minischraube leichter entfernen zu können. Eine absichtliche deutliche Überaktivierung der Gummikette hilft, die Osseointegration zu reduzieren, wodurch sich die Minischraube einfacher entfernen lässt. Die Insertion selbst sollte nach einer Vorbohrung erfolgen. Vorher ist eine Sondierung der interradikulären Alveolarfortsatzhöhe ratsam, um im Falle eines parodontalen Knochenabbaus nicht zu hoch zu inserieren. Beim gesunden Zahnhalteapparat sollte der Abstand vom Schraubenkopf zum Gingivalsaum etwa 3 mm betragen.

Die Insertion erfolgt im Regelfall mesial des ersten Molaren, senkrecht zum Alveolarfortsatz, also in leicht apikaler Richtung. Die Minischraube sollte nicht mittig zwischen Prämolaren und Molaren inseriert werden, sondern leicht nach distal versetzt. Da der erste Molar palatinal nur eine Wurzel hat, ist ein ausreichend breiter interradikulärer Bereich vorhanden.

Auswahl der richtigen bukkalen Minischraube, Insertion und optimale Kraftapplikation

Auch die bukkale Minischraube wird im Regelfall mesial des ersten Molaren inseriert. Aufgrund des reduzierten interradikulären Platzangebotes sollte sie bei einer Länge von 10 mm mit 1,3 mm etwas dünner sein (z. B. Abso Anchor SH 1312-10; Feanro, Zürich, Schweiz; Abb. 1). Der bukkal deutlich kürzere Hebelarm gestattet auch bei einem kleineren kritischen Kippmoment von 600 cNmm eine Kraftapplikation von 150–200 cN. Die Vorbohrung sollte in diesem Fall nicht senkrecht zum Alveolarfortsatz durchgeführt werden, sondern mehr als 45° apikal geneigt. Dadurch kommt die Schraube in einem Bereich zu liegen, in dem die Wurzeln der benachbarten Zähne sich bereits deutlich verjüngen und mehr interradikulärer Raum zur Verfügung steht. Auch hier sollte

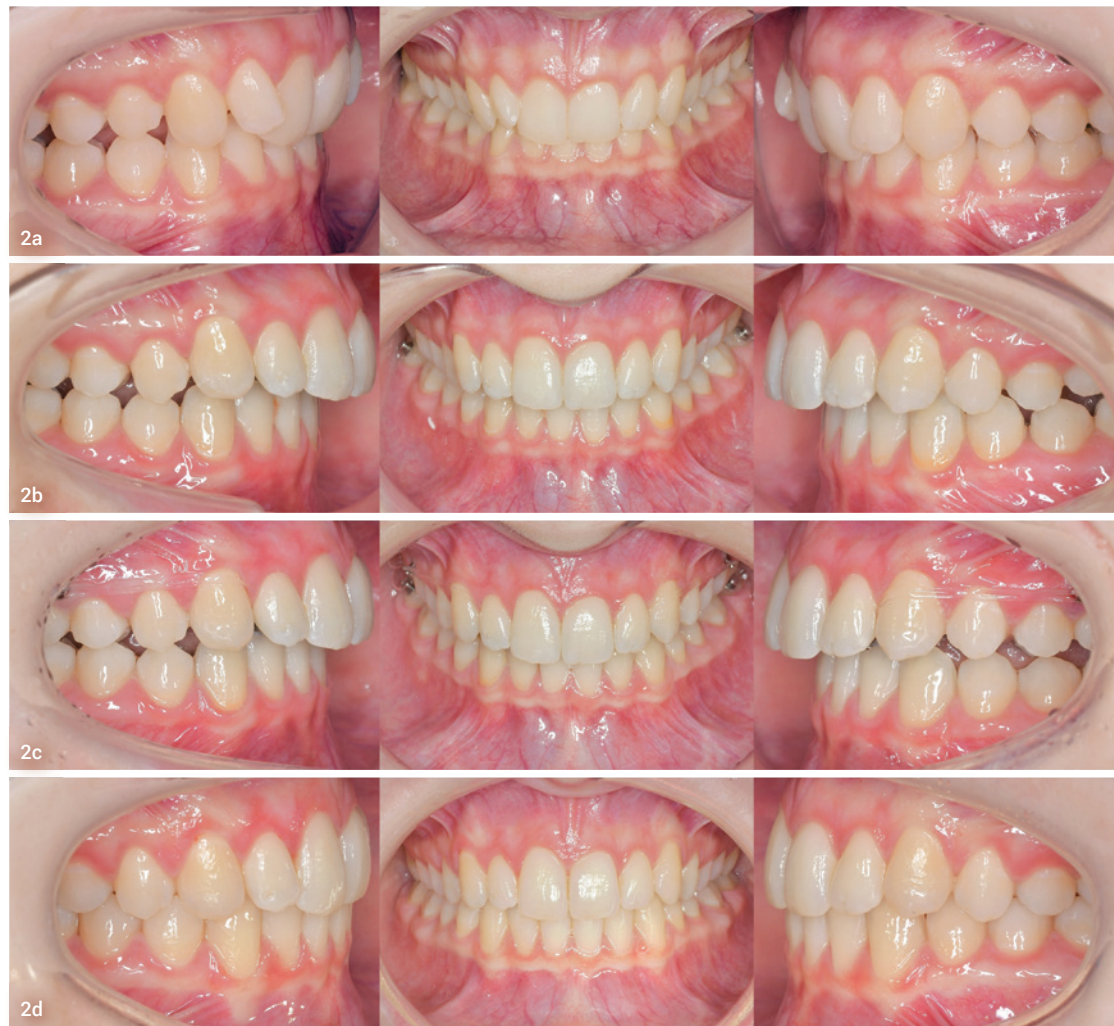

Abb. 2a: Klinische Ausgangssituation mit Klasse II/2-Malokklusion und fragiler Gingiva im Bereich der Unterkieferfront. **Abb. 2b:** Nivellierung und Ausformung mit vollständig individueller linguale Apparatur. **Abb. 2c:** Beginn der En-masse-Distalisation im Oberkiefer. Die Apparatur bleibt weiterhin unsichtbar. **Abb. 2d:** Behandlungsergebnis nach En-masse-Distalisation im Oberkiefer.

die Minischraube maximal versenkt werden, um das Kippmoment zu reduzieren.

Kieferorthopädische Bögen und Mechaniken in der Distalisationsphase

Bei Verwendung einer vollständig individuellen linguale Apparatur sollte im Oberkiefer ein .016"x.024" Stahlbogen mit frontalem Extratorque von zunächst 13° eingesetzt werden (Abb. 1). Dieser kann bei Bedarf auf 21° erhöht werden. Die effiziente Torquekontrolle der Oberkiefer-Frontzähne während der Distalisation führt im Oberkiefer-Seitenzahnbereich zu einer erkennbaren Intrusion. Mit linguale Apparaturen kommt es dabei auch zu einer leichten Palatinalneigung

der Seitenzähne, wodurch sich der Zahnbogen verschmälert. Um diesen Nebeneffekt zu neutralisieren, sollte der Oberkiefer-Stahlbogen eine moderate Expansion von insgesamt 2 cm aufweisen.

Beim Einsatz vestibulärer Apparaturen ist insbesondere das enorme Torquespiel zwischen dem jeweiligen Stahlbogen und den Bracket-slots zu berücksichtigen. Dieses sollte durch eine manuell einzubringende Extratorque-Biegung mindestens neutralisiert werden. Die optimale Torquekontrolle der Oberkiefer-Frontzähne ist während der Distalisation neben der vollständigen Nivellierung der Spee-Kurve im Unterkiefer der entscheidende Faktor.

Wie oben erwähnt, sind die durch die Gummiketten applizierten Dis-

talisationen mit ca. 350 cN pro Seite eher gering. Bei anterioren Vorkontakten während der Distalisation aufgrund einer reklinierten Oberkieferfront oder elongierter Unterkiefer-Frontzähne leidet die Effizienz der Mechanik erheblich. Zur Unterstützung der Oberkiefer-Distalisation hat es sich als vorteilhaft erwiesen, wenn die Patienten nur nachts zusätzlich Klasse II-Gummizüge tragen. Die Distalisation wird offensichtlich hierdurch beschleunigt. Trägt der Patient die intermaxillären Gummizüge nicht, so gelingt die Distalisation trotzdem, sie dauert aber etwas länger.

Im Unterkiefer sollte in jedem Fall ebenfalls ein Stahlbogen inseriert werden. Die Gummizüge der Größe 3/16" und der Stärke 3,5 oder 6 oz

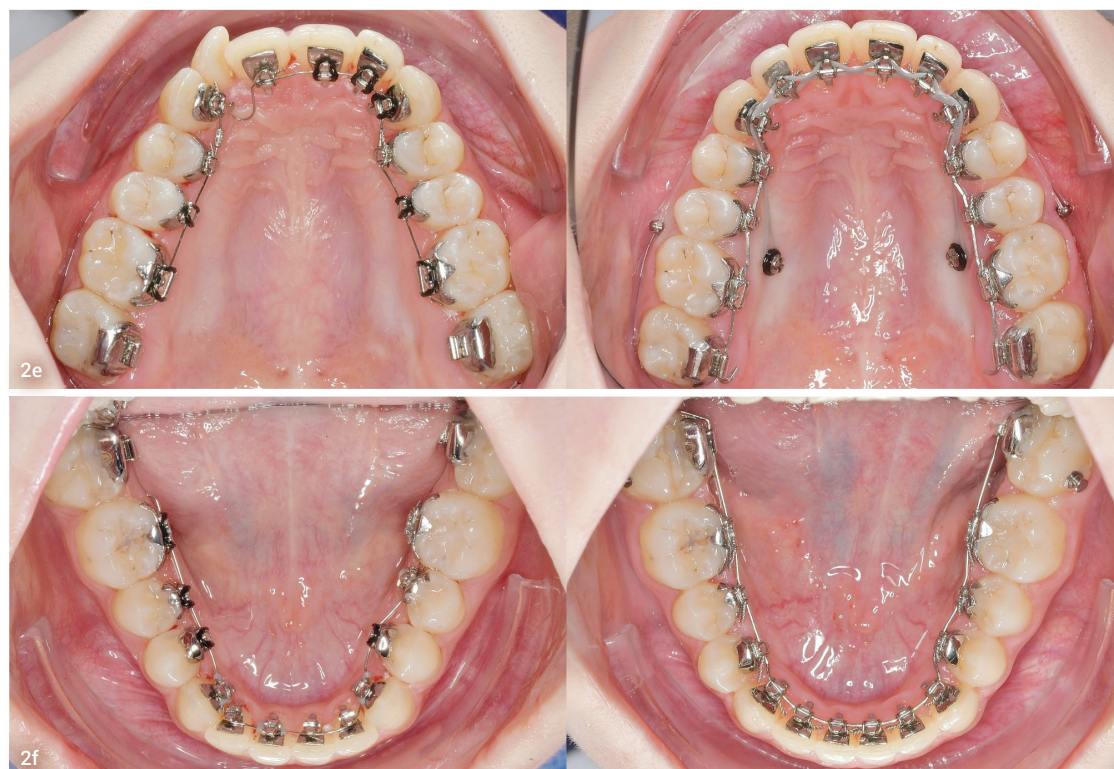

Abb. 2e: En-masse-Distalisation am .016"x.024" Stahlbogen mit Extratorque-Biegung (3-3) nach erfolgter Ausformung des Oberkiefers mit komprimiertem .014" Nickeltitanbogen. **Abb. 2f:** Nach vollständiger Nivellierung im Unterkiefer ist ein .018" Stahlbogen inseriert. Die nachts zu tragenden Klasse II-Gummizüge werden an den zweiten Molaren bukkal eingehängt.

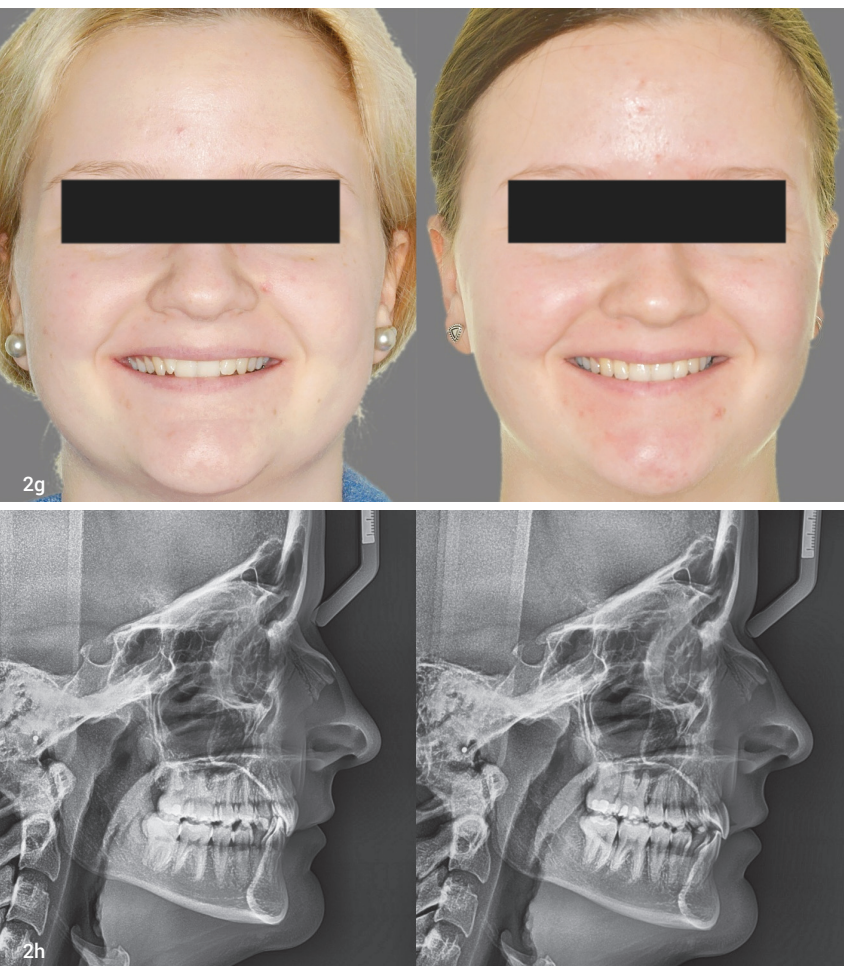


Abb. 2g: Durch die Torquekontrolle, insbesondere auch im Bereich der Eckzähne, ist das Lächeln der Patientin wesentlich attraktiver geworden. **Abb. 2h:** Fernröntgenseitenaufnahmen vor und nach der Behandlung mit En-masse-Distalisation im Oberkiefer.

(medium oder heavy) ziehen vom Oberkiefer-Eckzahn zum unteren zweiten Molaren. Bei fragilen gingivalen Verhältnissen im Bereich der Unterkieferfront, wie sie bei Patienten, die nach diesem Therapiekonzept behandelt werden, häufig anzutreffen sind, ist ein .018" rund Stahlbogen zu bevorzugen.

Die Abbildung 1 zeigt die typische Lage der Gummiketten. Die transparente bukkale Kette wird zunächst mit einem Lassoknoten auf dem Bogen zwischen dem seitlichen Schneidezahn und dem Eckzahn befestigt. Anschließend verläuft sie unterhalb des Kontaktpunktes nach bukkal und wird an der Rille im Schraubenkopf eingehängt. Um ein inzisales Abgleiten zu verhindern, kann ein kleines Kunststoffnäschen am Eckzahn aufgeklebt werden.

Die palatinale Gummikette verläuft vom Eckzahnbrackett direkt zur Minischraube. Die Gummiketten werden in vierwöchigen Abständen erneuert. Für eine reibungslose Distalisation sind die perfekte Nivellierung des Unterkiefer-Zahnbogens und die Torquekontrolle im Bereich der Oberkieferfront unabdingbar. Bei jeglicher Art von Vorkontakten im anterioren Bereich leidet die Effizienz der Mechanik. Aufgrund der anatomischen Verhältnisse wird sich die bukkale Schraube ab dem vierten Monat entweder lockern oder ein Hindernis für die weitere Distalisation darstellen. Dies muss bei den Kontrollen überprüft werden. Es gilt folgender Grundsatz: Auch an einer lockeren Schraube kann man immer noch ziehen, bis sie dann schließlich herausfällt. Eine feste Schraube, die einer weiteren Distalisation im Wege steht, muss sofort entfernt werden!

Ausmaß der möglichen Bisslagekorrektur

Mit der hier vorgestellten Mechanik ist eine Bisslagekorrektur von bis zu einer vollen Prämolarenbreite im Bereich der Eckzähne möglich (Abb. 2). Neben der reinen Oberkiefer-Distalisation von bis zu ca. 4 mm und einer Mesialisation im Unterkiefer durch das nächtliche Tragen der intermaxillären Gummizüge von ca. 1 mm wird die Bisslagekorrektur durch eine Clockwise-Rotation des dentoalveolären Komplexes unterstützt (ca. 1–2 mm). Hervorgerufen wird diese durch die Intrusion der Oberkiefermolaren als Nebeneffekt der Torquekontrolle bei der Distalisation. Ist die erreichte Korrektur nicht ausreichend, so kann zusätzlich zwischen dem Oberkiefer-Eckzahn und dem ersten Molaren eine approximale Schmelzreduktion durchgeführt werden (0,5 mm pro Approximalkontakt). Auch bei größeren Distalbissen gelingt dann die Einstellung einer neutralen Eckzahnbeziehung und eines korrekten horizontalen Überbisses zuverlässig.

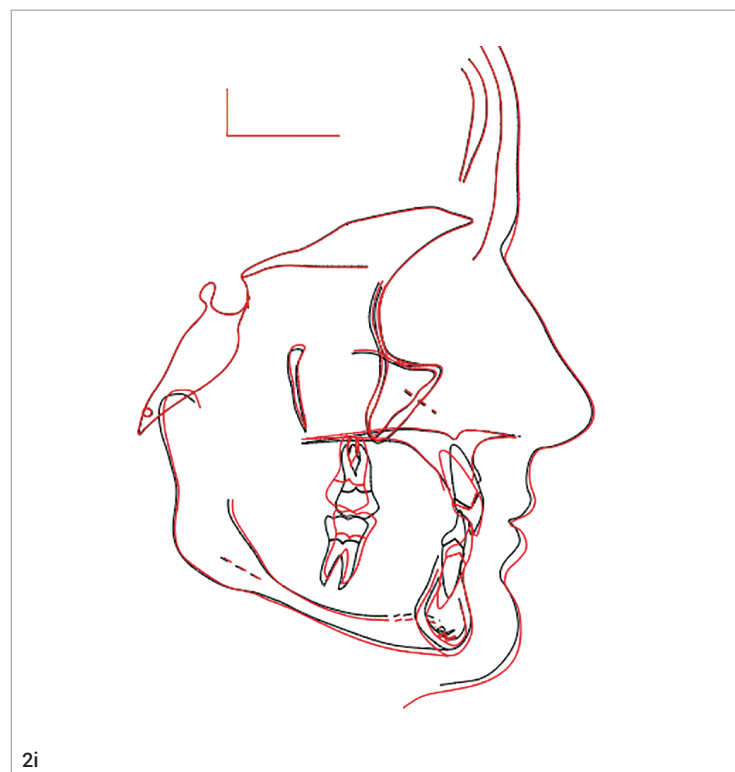


Abb. 2i: Überlagerung an stabilen Strukturen der Schädelbasis (vorher schwarz, nachher rot).

Klinische Einordnung der vorgestellten En-masse-Distalisation im Oberkiefer

Im Vergleich zu intermaxillären Mechaniken zur dentoalveolären Kompensation nimmt die hier vorgestellte En-masse-Distalisation im Oberkiefer mit interradikulär im Alveolarfortsatz inserierten Minischrauben eine besondere Stellung ein. Die Bisslagekorrektur erfolgt anders als beim Einsatz von Klasse II-Gummizügen und rigiden Mechaniken (Herbst-Apparatur) oder flexiblen Mechaniken (Bite-Jumpers) vorrangig aus dem Oberkiefer, was besonders bei Patienten mit einer fragilen Gingiva im Unterkiefer-Frontzahngebiet vorteilhaft sein kann.

Weiterhin erfordert die hier vorgestellte Methode im Gegensatz zum

„Die Aktivierung der Distalisationsmechanik erfolgt über einfache Gummiketten an einer standardmäßig eingesetzten, festsitzenden KFO-Apparatur.“

Einsatz von intermaxillären Gummizügen keine außergewöhnlich gute Mitarbeit des Patienten und ist im Vergleich zu den kooperationsunabhängigen Methoden (Herbst-Apparatur und flexible Bite-Jumper) weniger auffällig. Die Kombination mit einer lingualen KFO-Apparatur ist daher für ästhetisch anspruchsvolle Patienten eine hervorragende Option. Letzteres gilt auch für die bekannten Oberkieferzahnbogen-Distalisationen mit einer an palatinalen Minischrauben fixierten Suprakonstruktion. Derartige Konzepte erscheinen im Gegensatz zu der hier vorgestellten Methode jedoch nicht nur für den Patienten, sondern auch für den Behandler wesentlich unkomfortabler zu sein. Neben den zusätzlichen Kosten für die Suprakonstruktion sollte bei einem Vergleich der beiden Methoden das deutlich aufwendigere klinische Vorgehen beim Einsetzen und Entfernen der Suprakonstruktion berücksichtigt werden.

Insbesondere zeigt die Anwendung des beschriebenen Konzeptes exzellente klinische Ergebnisse. Die geplanten Behandlungsziele können mit hoher Präzision umgesetzt werden.

Klinisches Fallbeispiel

Die Abbildung 2a bis i zeigt die Behandlung einer 19-jährigen Patientin mit Klasse II/2-Malokklusion und fragiler Gingiva im Bereich der Unterkieferfront. Am Ende der Nivellierung und Ausformung mit einer vollständig individuellen lingualen Apparatur imponiert eine erhebliche Frontzahnstufe mit beidseitigem Distalbiss (links über ½ Pb, rechts eine ganze Pb). Die Inklination im anterioren Oberkiefersegment wurde durch einen Stahl-

bogen mit Extratorque verbessert. Die Nivellierung im Unterkiefer hat zu einer Verbesserung des vertikalen Überbisses geführt (Abb. 2b).

Es wurde eine En-masse-Distalisation im Oberkiefer durchgeführt (Abb. 2c), nach deren Abschluss ein beidseitiger Neutralbiss mit normwertigem Überbiss imponiert. Der deutlich verbesserte Interinziswinkel sowie die verbesserte Inklination auch der Oberkiefer-Eckzähne unterstreichen die ausgezeichnete Torquekontrolle der vollständig individuellen lingualen Apparatur (Abb. 2d und g).

Die Aufsicht des Oberkiefers (Abb. 2e) zeigt das Aligning Typ 3 mit komprimiertem .014" Nickeltitangebogen (rechts). Nach der Ausformung beginnt die En-masse-Distalisation am .016" x .024" Stahlbogen (links).

Dieser Bogen hat eine Extratorque-Biegung von 13° im anterioren Bereich (3-3), die bei Bedarf auf 21° vergrößert werden kann.

Wie in der Aufsicht des Unterkiefers (Abb. 2f) zu sehen, ist der Bogen im anterioren Bereich zunächst hinter die Bracketflügel und nicht in die Slots eingesetzt (links). Nach vollständiger Nivellierung wird ein .018" Stahlbogen eingesetzt. Die nur in der Nacht zu tragenden Klasse II-Gummizüge werden an den zweiten Molaren bukkal eingehängt.

Die identisch ausgerichteten Fernröntgenseitenaufnahmen vor und nach der Behandlung (Abb. 2h) sowie die Überlagerung (Abb. 2i) lassen deutlich die Rotation der Okklusionsebene im Uhrzeigersinn erkennen, die auch einen Beitrag zur Bisslagekorrektur leistet. Die Molaren im posterioren Oberkiefer wurden deutlich nach kranial bewegt. Der gesamte Unterkiefer ist ebenfalls leicht im Uhrzeigersinn nach kaudal und etwas nach anterior rotiert.

kontakt



Dr. Frauke Beyling
Lindenstraße 44
49152 Bad Essen
Tel.: 05472 5060
Fax: 05472 5061
info@kfo-badessen.de
www.kfo-badessen.de



Willkommen in der Familie!

Zusätzlich zu unseren ersten und zweiten Molar Tubes ergänzen ab sofort das **ifit Convertible Tube** sowie das **ifit Mini 2nd Molar Tube** die **ifit** Familie von American Orthodontics. Auch diese beiden Tubes bieten Ihnen die gewohnten **ifit**-Vorteile, wie beispielsweise eine nahezu horizontale Ausrichtung des Häkchens, den bewährten trichterförmigen Eingang für ein leichtes Einführen des Bogens, eine verbesserte Haftkraft sowie ein extra flaches Profil.



ifit Convertible Tube

- Das Tube wird aus einem Stück gefertigt, wodurch ein vorzeitiges Ablösen der Lasche verhindert wird
- Die ausgeprägten Hinterschneidungen ermöglichen eine Ligierung mit allen Elastics

ifit Mini 2nd Molar Tube

- Dank des Wraparound Pads kann dieses Tube auch bei teileruptierten Molaren verwendet werden
- Mesial-Distal Breite von 2,5 mm

Kontaktieren Sie Ihren Gebietsverkaufsleiter für weitere Informationen!