

# Single-Visit vs. multiple Behandlungssitzungen in der Endodontie

Die endodontische Behandlung in ein oder zwei Sitzungen wird noch immer kontrovers diskutiert.  
Von OSA Dr. med. dent. Andreas Simka, Hamburg.

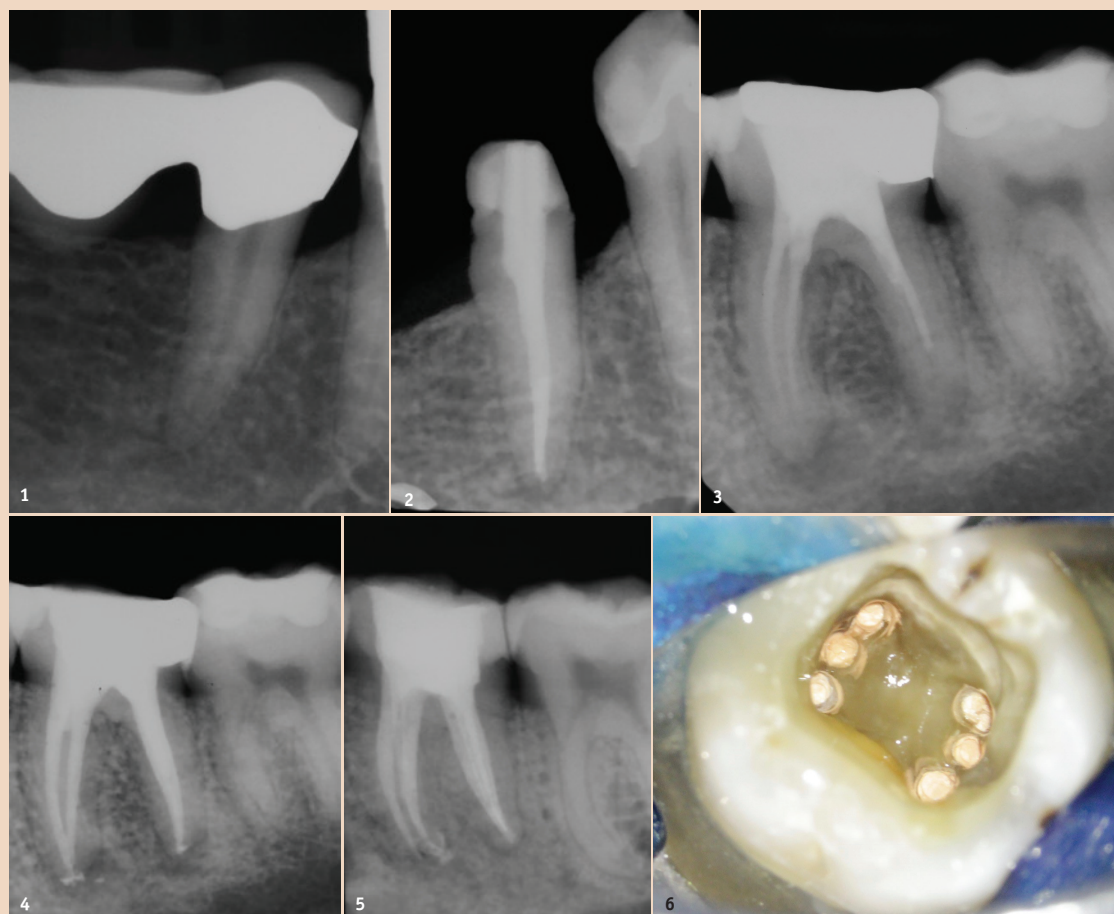
Stellen Sie sich folgenden Fall vor: Ein männlicher Patient Ende 30 kommt zur Schmerzbehandlung in Ihre Praxis. Er beklagt starke, reizunabhängig anhaltende Schmerzen an Zahn 45 (Abb. 1 und 2). Weiterhin berichtet dieser Patient, dass die Schmerzen bei heißen Getränken deutlich zunehmen und sich nur durch Spülen mit kaltem Wasser lindern lassen. Das Röntgenbild zeigt eine insuffiziente Brückenversorgung, welche vor circa vier Jah-

folgenden Fall? Der gleiche Patient kommt zum vereinbarten Termin in Ihre Praxis. Im Rahmen der prothetischen Planung fertigen Sie ein Röntgenbild an und sehen eine insuffiziente Wurzelfüllung mit apikaler Aufhellung an Zahn 36 (Abb. 3 und 4). Auch hier hat der nachfolgende dreistündige Termin spontan abgesagt, und auch diesmal steht es Ihnen offen, die Behandlung in nur einer Sitzung abzuschließen.

ausreichend hohen Bakterienload im Wurzelkanalsystem schließen. So hoch, dass das Immunsystem nicht effektiv gegensteuern konnte. Nur durch eine suffizient durchgeführte Wurzelkanalbehandlung kann es zur Reduktion der Bakterienzahl kommen. Doch auch nach vollständiger Aufbereitung und Desinfektion steht der Behandler vor der Entscheidung, direkt die Wurzelfüllung zu inserieren oder aber zunächst auf eine medika-

überleben kann.<sup>5</sup> Aufgrund der Pufferkapazität des Hydroxylapatits im Dentin kann ein ausreichend hoher pH-Wert durch die Hydroxylionen des Calciumhydroxids zur effektiven Eliminierung von *E. faecalis* in den Dentintubuli nicht erreicht werden.<sup>6</sup> Insbesondere die in den Dentintubuli verbleibenden bakteriellen Kolonien, wie auch Bakterien, welche sich im Debris in Isthmen und Seitenkanälen befinden, entziehen sich der mechanischen und zum Teil auch chemischen Aufbereitung. Die Effektivität der Spüllösungen lässt sich durch Aktivierung weiter erhöhen.<sup>7</sup> Retentionsnischen können auf diese Weise zum Teil reduziert werden. Dabei variiert die Eindringtiefe von Natriumhypochlorit zwischen 77 und 300 µm, abhängig von der Konzentration, der Einwirkzeit und der Temperatur.<sup>8</sup> Damit entziehen sich pathogene Keime, bedingt durch ihre höhere Eindringtiefe, der antibakteriellen Wirkung von Natriumhypochlorit.<sup>9</sup> Kann eine vollständige Aufbereitung mit weitestgehender Elimination der Retentionsnischen nicht erreicht werden, kann auf eine medikamentöse Einlage nicht verzichtet werden.

Abb. 1: Akute irreversible Pulpitis an Zahn 45. – Abb. 2: Zustand nach Wurzelfüllung; Single-Visit-Behandlung. – Abb. 3: Zahn 36 mit insuffizienter Wurzelfüllung und apikaler Aufhellung an mesialer und distaler Wurzel. Abb. 4: Zustand nach Wurzelfüllung; Single-Visit-Behandlung. – Abb. 5: Zahn 36 mit sechs Wurzelkanälen; Zustand nach Wurzelfüllung. – Abb. 6: Zahn 36 intraoperative Situation nach Wurzelfüllung.



ren eingesetzt wurde. Der Parodontalspalt lässt sich durchgängig nachverfolgen. Sie stellen die Diagnose: „Irreversible Pulpitis“ und leiten die Wurzelkanalbehandlung ein. Praktischerweise hat kurz zuvor die eigentlich stattfindende Behandlungssitzung von zwei Stunden abgesagt und der Patient willigt in die Behandlung ein. Die Möglichkeit, die endodontische Therapie in nur einer Sitzung abzuschließen, steht Ihnen theoretisch nun offen. Und wie verhält es sich im

## Single-Visit-Endodontie

Im akuten Fall einer irreversiblen Pulpitis ist nicht davon auszugehen, dass es zu einer bakteriellen Durchdringung des Wurzelkanalsystems gekommen ist. Durch die Vitalextraktion ist das entzündete Gewebe entfernt. Damit sollten die Beschwerden nach der Behandlung verschwunden sein oder jedoch rasch abklingen.

Etwas anders stellt es sich im zweiten geschilderten Fall dar. Die apikale Osteolyse lässt auf einen

mentöse Einlage zurückzugreifen. Der Hintergedanke einer medikamentösen Einlage ist sicher die weitere Steigerung der Desinfektion, um beim zweiten Termin ein „steriles“ Wurzelkanalsystem vorzufinden. In der Vielzahl der Fälle wird hierbei auf ein Calciumhydroxidpräparat oder, liegen gleichzeitig Beschwerden vor, auf Ledermix zurückgegriffen.

## Calciumhydroxid

Calciumhydroxid entfaltet seine antibakterielle Wirkung durch die Erhöhung des pH-Wertes, welcher stark mit der Freisetzungsrates der Calciumionen korreliert.<sup>1</sup> Das dadurch entstehende stark basische Milieu (pH 12,5) wirkt unselektiv antibakteriell unter anderem durch die Zerstörung der bakteriellen Zellmembran.

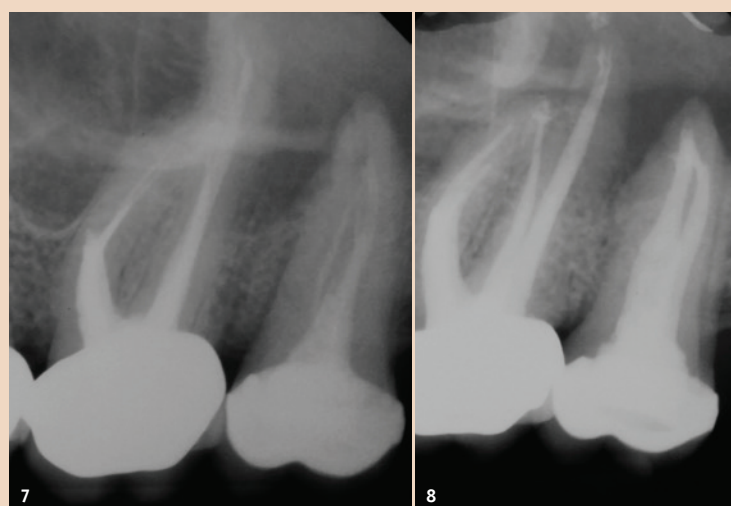
Zu einer signifikanten Reduktion negativer Bakterienkulturen und derer Endotoxine kommt es nach etwa sieben bis zehn Tagen.<sup>2,3</sup> Wobei Calciumhydroxid gering wirksam gegenüber *Enterococcus faecalis* (*E. faecalis*) ist.<sup>4</sup> Ein Grund hierfür ist, dass *E. faecalis* auch bei hohem pH-Wert (pH 11,5) noch

## Studienergebnisse

Die Studie von Vera et al. vergleicht das histologische Outcome zwischen einer ein- und einer zweizeitigen Behandlung.<sup>10</sup> In Gruppe I (einzeitig) zeigten sich signifikant häufiger verbliebene Mikroorganismen als in Gruppe II (zweizeitig). Dabei spielten insbesondere schwer zu erreichende Areale, wie Isthmen und Ramifikationen, eine wichtige Rolle.

In den Dentintubuli als ein weiterer Bereich der Bakterienkolonisation wurden in der Gruppe II (zweizeitig) keine Mikroorganismen um die Hauptkanäle im mittleren und apikalen Drittel herum gefunden. Im Vergleich hierzu gab es in fünf von sechs Fällen der Gruppe I (einzeitig) histologisch positive Befunde. Nicht erfasst wurde durch die Studie die Quantität der Mikroorganismen. Zudem lässt die Fallzahl (Gruppe I: n = 6, Gruppe II: n = 7) keine allgemeingültigen Aussagen zu. Peters et al. zeigten in ihrer Studie zur Wirksamkeit von Spüllösungen und medikamentösen Einlagen, dass die in den Dentintubuli befindlichen Bakterien aufgrund ihrer relativ geringen Anzahl weitestgehend keinen Einfluss auf das Ergebnis der Behandlung nehmen.<sup>11</sup> Offen lässt die In-vitro-Studie, ob die Bakterien innerhalb der Dentintubuli nach erfolgter Obturation aufgrund fehlender Substrate endgültig „verhungern“ oder sich langfristig erneut kolonialisieren und somit pathologische Relevanz erhalten können.

Abb. 7: Zahn 26 mit Instrumentenfragment, Stufenbildung mesial und Gefahr der Perforation, Zahn 27 mit insuffizienter Wurzelfüllung und inseriertem Stift. – Abb. 8: Zahn 26 Zustand nach Revision, Fragmententfernung, Stufenentfernung; Single-Visit-Behandlung, Zahn 27 Zustand nach Revision, Stiftentfernung und Wurzelfüllung, zweizeitiges Vorgehen.



### Ledermix

Ledermix als eine weitere medikamentöse Einlage nimmt mit seinen Komponenten wenig Einfluss auf das bakterielle Milieu.<sup>12</sup> Vielmehr führt es mit seinem Kortikoidanteil unter anderem zu einer Hemmung der Prostaglandinsynthese sowie der sensiblen Nerven. Das Resultat ist eine Unterdrückung der Entzündungsreaktion und die symptomatische Linderung der Beschwerden für den Patienten. Gleichzeitig bewirkt das Kortikoid allerdings auch das Herabsetzen des körpereigenen Immunsystems. Die Beigabe von Tetracyclin soll diesen Effekt wieder kompensieren.

### Natriumhypochlorit

Strebt man also eine Single-Visit-Behandlung an, kommt der Spülflüssigkeit Natriumhypochlorit eine entscheidende Rolle zu. Die gewebeauflösenden und antibakteriellen Eigenschaften von Natriumhypochlorit können bei ausreichender Konzentration und/oder Einwirkzeit den Bakterienload unter die für die Obturation notwendig relevante Grenze setzen.<sup>13–15</sup> Vorausgesetzt, das gesamte Wurzelkanalsystem kann durch die Spüllösung erreicht werden. Insbesondere bei komplexen anatomischen Situationen (**Abb. 5 und 6**) oder auch bei Revisionsbehandlungen (**Abb. 7 und 8**) stellt das den Behandler in manchen Fällen vor einige Herausforderungen.

Der Zahnarzt muss, will er die Behandlung in nur einer Sitzung durchführen, sicher sein, dass das komplette Wurzelkanalsystem erfasst wurde. Das beinhaltet zum einen das Auffinden aller Haupt- und akzessorischer Kanäle (**Abb. 2**) und zum anderen eine ausreichende Dimensionierung der Aufbereitung, um eine apexnahe chemische Desinfektion zu erreichen; in einigen Fällen unter Entfernung der Separation benachbarter Wurzelkanäle (**Abb. 9 und 10**).

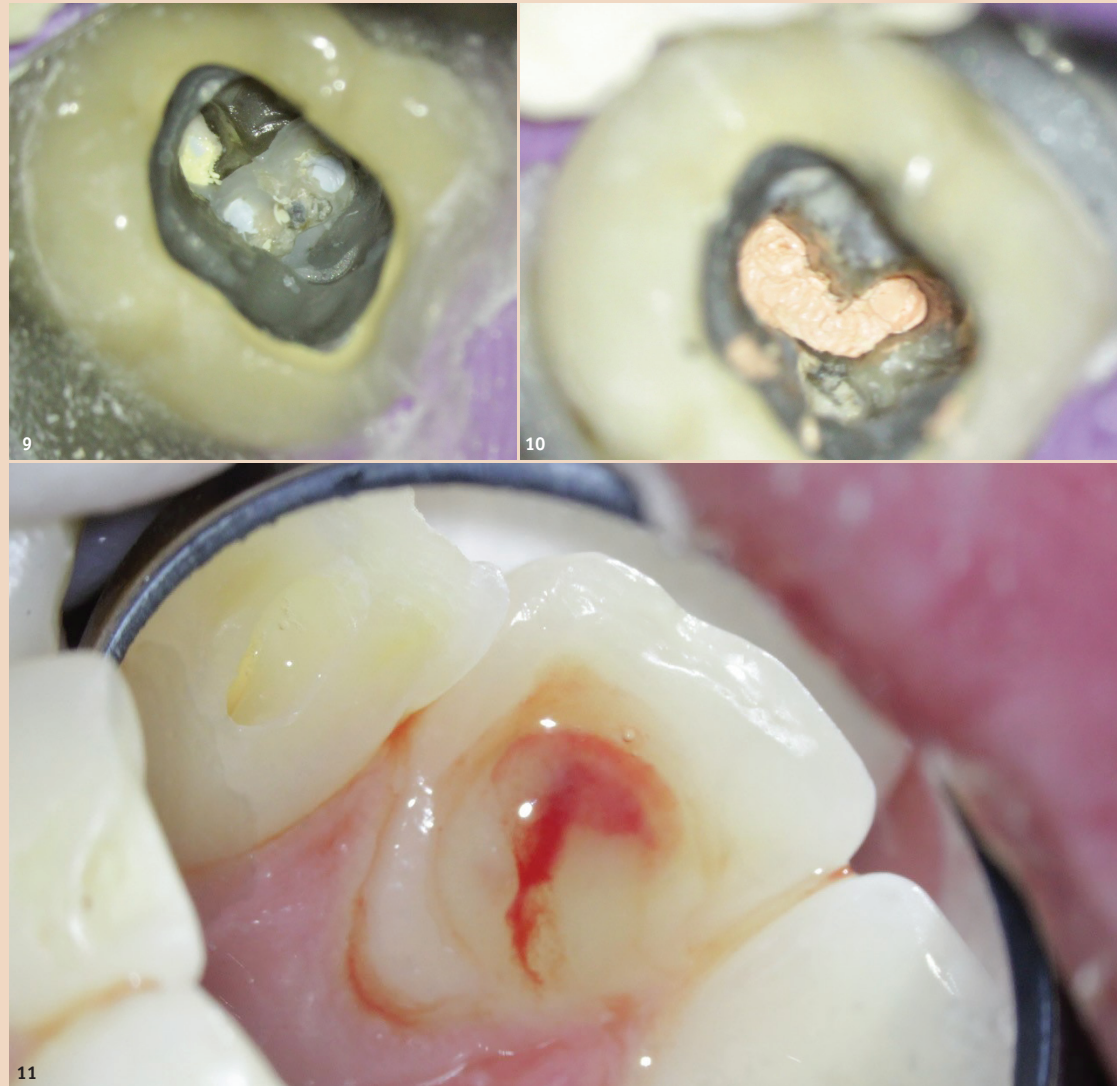### Hinterfragen: Apikaler Status des Zahns

Wurde im Rahmen einer Revisionsbehandlung das „alte“ Wurzelfüllmaterial vollständig entfernt, das gesamte Wurzelkanalsystem gefunden, aufbereitet und chemisch gereinigt, stellt sich die Frage nach dem apikalen Status des Zahns. Eine umfangreiche apikale Osteolyse, welche die Hauptindikation für eine Revision ist, spricht für einen bereits länger andauernden pathologischen Prozess. Trotz einer ideal durchgeführten Revision steht der Behandler vor der Entscheidung, zusätzlich eine medikamentöse Einlage zu inserieren mit dem Hintergedanken, eine weitergehende Desinfektion zu erreichen.<sup>10</sup> Ein systematisches Review um die Arbeitsgruppe von Sathorn zeigte hingegen, dass das Ergebnis der Wurzelkanalbehandlung nicht vom Vorhandensein einer apikalen Parodontitis abhängt, unabhängig davon, ob in einer oder in zwei Behandlungen therapiert.<sup>16</sup> Andere Studien hingegen postulieren den Vorteil einer zweizeitigen gegenüber einer einzeitigen Behandlung im Sinne einer weitergehenden Desinfektion.<sup>17, 18</sup>

Diese Kontroverse wird durch das aktuell durchgeführte systematische Review von Manfredi zusätzlich unterstrichen,<sup>19</sup> die die Gleichwertigkeit der beiden Behandlungsmethoden zeigt. Dabei wurden 25 randomisiert kontrollierte Studien durch die Arbeitsgruppe auf unterschiedliche Aspekte hin untersucht. Keine Unterschiede zwischen den

diese zeitintensive Behandlung in den Praxisalltag integrieren lässt und der Patient die Dauer der Behandlung auch akzeptiert. Gleichzeitig gehen damit auch finanzielle Überlegungen einher. Durch die singuläre Sitzung entsteht zusätzlich freie Kapazität für den Zahnarzt. Für den Patienten bedeutet dies einen erhöhten Komfort, da er

Aufbereiten aller Haupt- und akzessorischer Wurzelkanäle, das Entfernen von Fremdmaterial (z. B. Instrumentenfragmente) und „altem“ Wurzelfüllmaterial sowie eine ausreichend lange Einwirkzeit der Spüllösungen. Für die Entscheidung Single-Visit- oder mehrzeitige Behandlung scheint das Vorhandensein einer apikalen Os-



**Abb. 9:** Zahn 37 Zustand vor Revision. – **Abb. 10:** Zustand nach Revision und Wurzelfüllung, C-Konfiguration des Wurzelkanalsystems. – **Abb. 11:** Pus-Austritt bei apikalem Abszess am Zahn 22.

beiden Behandlungsmethoden wurden bezüglich radiologischen Misserfolgen, Schwellungen, Wiederauftreten von Beschwerden, Fistelungen oder Komplikationen gefunden. Es zeigte sich lediglich eine Tendenz hin zur Einnahme von Analgetika innerhalb der ersten Woche nach einer Single-Visit-Behandlung.

### Vor- und Nachteile der Single-Visit-Behandlung

Welche Behandlungsstrategie gewählt wird, kann von rein praktischen und/oder weiteren klinischen Überlegungen abhängig gemacht werden.

Durch die Entscheidung hin zu einer Single-Visit-Behandlung kann auf eine zweite Behandlungs-

sich nicht zur Folgebehandlung vorstellen muss.

Ein weiterer Punkt, der für die endodontische Behandlung in nur einer Sitzung und gegen den Einsatz von Calciumhydroxid spricht, ist, dass das eingebrachte Medikament in der folgenden Behandlung nicht mehr entfernt werden muss, was zum Teil zeitaufwendig ist oder nur unvollständig gelingt. Zurückgebliebene Calciumhydroxidreste können jedoch die Messergebnisse der Endometrie negativ beeinflussen<sup>20</sup> oder zur mechanischen Verblockung des Wurzelkanals während der Obturation führen.

Bei akuten Beschwerden des Patienten sollte auf die direkte Finalisierung durch eine Wurzelfüllung verzichtet werden. Gleichermaßen

teolyse jedoch keine Rolle zu spielen.<sup>19</sup>

### Fazit

Die Single-Visit-Behandlung stellt bei allen Kontroversen bei richtiger Indikationsstellung eine adäquate und der mehrzeitigen Behandlung gleichwertige Alternative dar. Gleichzeitig sollte der Patient über die leicht erhöhte Prävalenz möglicher postoperativer Beschwerden innerhalb der ersten Woche nach der Behandlung aufgeklärt werden. [DOI](#)



### Kontakt



OSA Dr. med. dent.  
Andreas Simka

Bundeswehrkrankenhaus  
Hamburg  
Abteilung XXIII, Zahnmedizin  
Lesserstraße 180  
22049 Hamburg, Deutschland  
andreassimka@bundeswehr.org



**Die Single-Visit-Behandlung stellt bei allen Kontroversen bei richtiger Indikationsstellung eine adäquate und der mehrzeitigen Behandlung gleichwertige Alternative dar.**

sitzung verzichtet werden. Auch wenn die erste, aber dafür singuläre Behandlung einen höheren Zeiteinsatz benötigt, verkürzt sich in der Summe die Behandlungszeit für Zahnarzt und Patient gegenüber einer zweizeitigen Behandlung. Voraussetzung dafür ist, dass sich

verhält es sich bei Schwellungen oder Abszedierungen (**Abb. 11**).

Grundsätzlich muss die Erfassung des gesamten Wurzelkanalsystems gewährleistet sein, möchte man die Behandlung in einer Sitzung durchführen. Dies beinhaltet das Auffinden und das vollständige