

Neben der üblichen Verwendung von Hand- und Winkelstücken für die Chirurgie und Implantologie können chirurgische Schnellläufer für moderne Behandlungskonzepte eingesetzt werden. Neben allen Schritten der Implantation können damit effizient minimalinvasive Osteotomien, Wurzelspitzenamputationen, Hemi-sektionen, Präparationen von Knochenblöcken, PET (Partial Extraction Therapy) sowie Entepithelisierungen von Bindegewebe-transplantaten mit nur einem Gerät durchgeführt werden. Die Chirurgieeinheit Chiropro PLUS (Bien-Air) bietet eine zusätzliche Bedienebene für chirurgische Schnellläufer.

Dr. Frank-Michael
Maier, M.Sc.
[Infos zum Autor]



Literatur



Einsatz hochtouriger Übertragungsinstrumente in der Chirurgie

Neues Denken für schonende Chirurgie

Dr. med. dent. Frank-Michael Maier, M.Sc.

In der täglichen Arbeit haben sich Schnellläufer für chirurgische Eingriffe bewährt. Im Vergleich zur klassischen Osteotomie mit einem Handstück oder untersetztem Winkelstück ist das Arbeiten mit einem Schnellläufer weniger invasiv und wesentlich effizienter. Die gewinkelte Form des Schnellläufers erleichtert den Zugang zum OP-Gebiet. Der innengeführte Lichtleiter sorgt für eine sehr gute Ausleuchtung des Arbeitsfelds. Ein Alleinstellungsmerkmal im Chirurgesektor ist die innengeführte Irrigation. Dadurch entfallen störende Irrigationsleitungen im Griffbereich und die Sicht wird nicht eingeschränkt. Wurzelreste können beispielsweise ohne Bildung eines Lappens über die Alveole osteotomiert werden. Durch feine und entsprechend lange Lindemann-Fräsen fällt der Knochendefekt klein aus (Abb. 1). Die hohe Umdrehungszahl und scharfe Fräsen ermöglichen es, eher die Wurzel abzufräsen, als das Knochenlager unnötig zu beschädigen. Die Osteotomie erfolgt mit wenig Druck und der Operateur kann sich so besser auf die exakte Führung

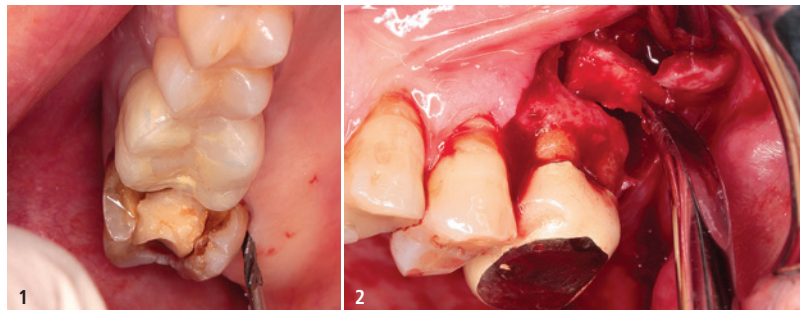


Abb. 1: Osteotomietechnik mit Schnellläufer und feiner Lindemann-Fräse. Die Zahnhartsubstanz dient als Leitstruktur, der Knochen wird geschont. – **Abb. 2:** Präparation eines Knochendeckels als Zugang zu den Wurzelspitzen.

des Instruments konzentrieren. Häufig reicht bereits eine Schwächung im Bereich der umgebenden Kompakta aus, um den Zahn bzw. Wurzelrest schonend entnehmen zu können. Patienten klagen nach Anwendung dieser Technik deutlich weniger über Schmerzen. Postoperative Schwellungen stellen sich kaum noch ein. Die kritischen Bereiche mit dünnen Alveolenwänden können gezielt ausgespart werden. Dadurch kann die Anatomie des Kieferkammes erhalten und Augmentationen beispielsweise bei geplanter Implantation vermieden werden.

Bei Osteotomien von verlagerten Weisheitszähnen oder Wurzelamputationen kann mit derselben Kombination aus Schnellläufer und Lindemann-Fräse zeitsparend ein Knochendeckel (Abb. 2) präpariert und nach Zahnentfernung reponiert bzw. für Augmentationen eingesetzt werden. Dabei kann auch der verlagerte Zahn mit denselben Instrumenten geteilt bzw. die Wurzel amputiert werden. Ein zeitkonsumierender Instrumentenwechsel entfällt. Ein Knochenblock für augmentative Zwecke kann mit einer feinen Lindemann-Fräse und Schnellläufer zeitspa-

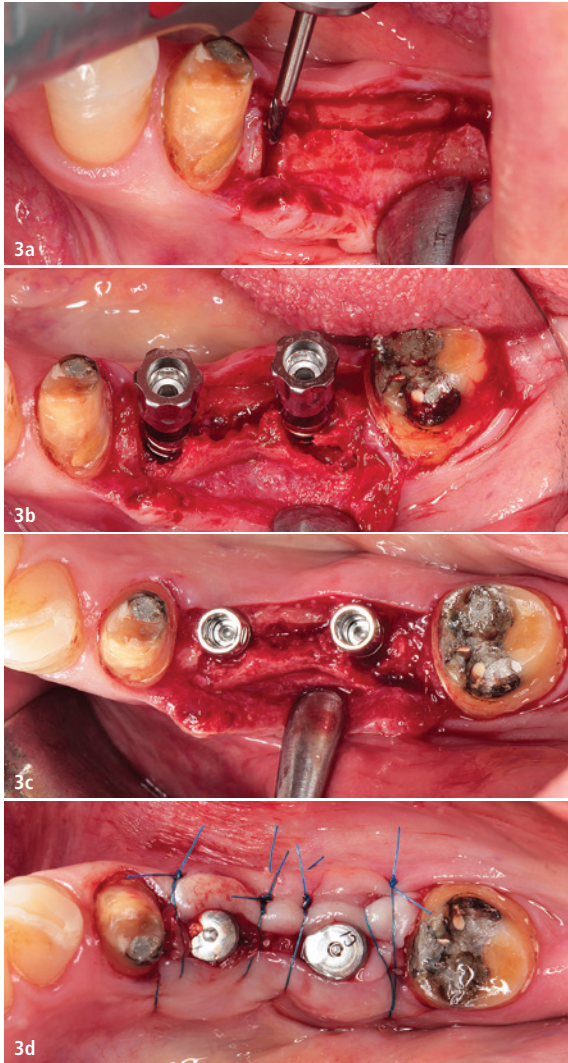


Abb. 3a: Osteotomietechnik bei der Kammspreizung. – **Abb. 3b:** Spreizschrauben dehnen den Knochenblock nach bukkal und ebnen das Implantatlager. – **Abb. 3c:** Implantate in situ. – **Abb. 3d:** Wundverschluss nach Augmentation mit Knochenersatzmaterial und Einbringen von PRF-Membranen.

rend präpariert werden (Abb. 3a). Der Einsatz eines unteretzten Winkelstücks ist für diese Eingriffe ineffizient und gefährlich, da gerne versucht wird, durch größeren Druck die Osteotomie voranzutreiben. Hoher Anpressdruck führt zu einer Überhitzung des Knochens und unkontrolliertem Osteotomieverlauf. Typische Entnahmestelle für Knochenblöcke ist die Linea obliqua des Unterkiefers. Das dünne Arbeitsinstrument ermöglicht eine gute Sicht auf das Operationsgebiet, auch in schwer zugänglichen Regionen und bei eingeschränkter Mundöffnung. Bei diesem Verfahren ist es wichtig, auf ein Überlappen der Osteotomielinien zu achten. Dadurch wird beim Einsatz eines Meißels zum Heben des Blocks ein unkontrolliertes Ausreißen oder eine Schädigung des Transplantats vermieden. Dasselbe gilt für die Kieferkammspreizung. Durch die Osteotomie der Kompakta werden die Bruchverläufe vorgegeben und eine unkontrollierte Rissausbreitung vermieden. Eleganter und angenehmer für den Patienten ist es, die Dehnung mittels Spreizschrauben anstatt eines Meißels



„ Im Zuge unseres Werdegangs in der Implantologie haben wir sämtliche digitalisierte und vollnavigierte Protokolle der großen Anbieter persönlich angewendet.

Nichts reicht hinsichtlich Präzision, logischem Handling und perfekt planbarer Prothetik an K3Pro heran.

Auch für Einsteiger in die Welt der anspruchsvollen Implantologie ist es sehr empfehlenswert.

Die Einheilung erfolgt stets schnell und zuverlässig. Ästhetisch und preiswert ist es obendrein.

Für unsere eigene Praxis haben wir uns aus Erfahrung und Überzeugung für K3Pro von Argon Dental entschieden. “

Zahnarztpraxis Schneeweiß

Dr. med. dent. Thomas J. F. Hagel,

Dr. med. dent. Friederike Wäldrich

Implantologie und allgemeine Zahnmedizin
in Kitzbühel, Österreich



Digitaler Fortschritt mit K3Pro Rapid Surgery

- Bakteriendicht
- Minimalinvasiv
- Ästhetisch
- Biologisch
- Nachhaltig

k3pro
KONUS DENTAL IMPLANTS

Überzeugen Sie sich selbst.

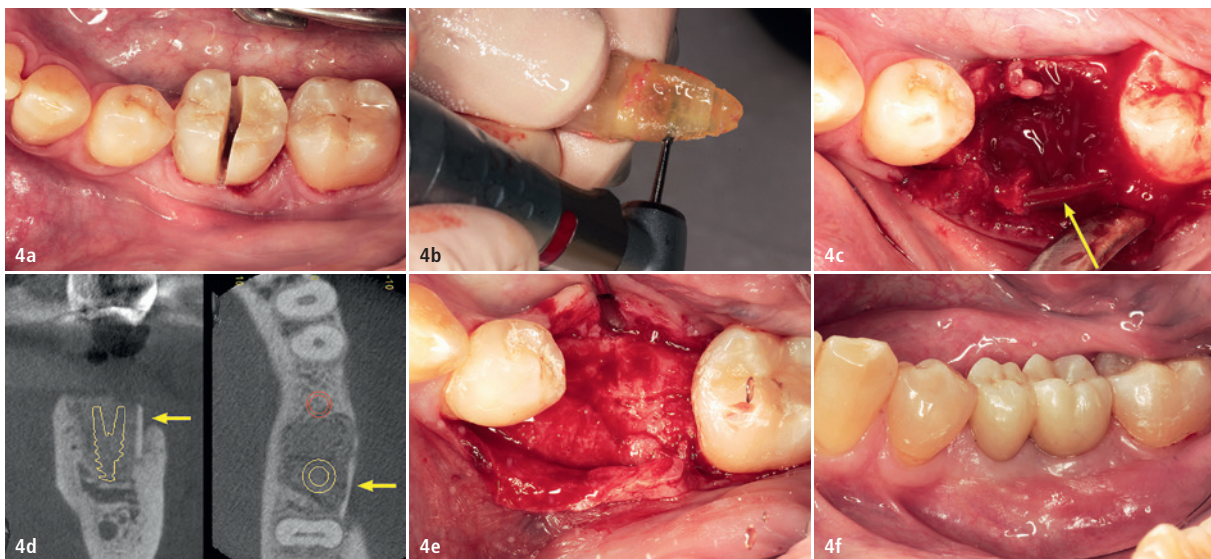


Abb. 4a: Trennen der Krone mittels Lindemann-Schnellläufer-Kombination bei Längsfraktur der distalen Wurzel und Verlust der bukkalen Lamelle. – **Abb. 4b:** Gewinnung einer Wurzelscheibe mit intaktem Desmodont. – **Abb. 4c:** Positionierung der Wurzelscheibe (Pfeil) im Bereich der defekten Alveolenwand. – **Abb. 4d:** Tomogramm während der Heilungsphase (Pfeil kennzeichnet Wurzelscheibe). – **Abb. 4e:** Knochenregeneration nach vier Monaten unmittelbar vor Implantation. – **Abb. 4f:** Situation nach endgültiger Versorgung.

durchzuführen (Abb. 3b). Das Periost sollte weitestmöglich auf dem abgespreizten Knochenfragment verbleiben (Abb. 3c), um ein schnelles Einheilen in der neuen Position zu ermöglichen.

Die Idee, Wurzelanteile zu belassen, um den Knochen zu stützen bzw. die Regeneration eines Knochendefekts zu fördern, ist nicht neu.² Die Begriffe Socket-Shield Technique¹ oder Root-Membrane Technique³ werden häufig synonym eingesetzt. Mittlerweile hat sich für diese Techniken der Überbegriff Partial Extraction Therapy (PET) international durchgesetzt. Dabei werden meist die labialen oder bukkalen Anteile von Wurzeln mit intaktem Desmodont belassen, während der Rest der Wurzel mit dem kompletten Endodont ausgeräumt wird. Das Desmodont stützt den umliegenden Knochen und ein Knochenabbau nach Zahnentfernung wird gemildert bzw. unterbunden. Dadurch kann das Lager für Brückenglieder (Ovate-Pontic-Technik) bzw. für eine nachfolgende Implantation vorhersagbar erhalten werden.

Insbesondere bei der Sofortimplantation hat sich diese Technik bewährt. Das Präparieren einer labialen Wurzelschale und Entfernen des oralen Wurzelanteils ist mit einem Schnellläufer sehr effizient möglich und anderen Vorgehensweisen überlegen. Die labiale Wurzelschale wird belassen und sichert über das Desmodont den Erhalt des umliegenden Knochens. Diese Technik verhindert bei der Sofortimplantation einen labialen Knochenabbau im Rah-

men des Remodeling und hat eine sehr hohe Erfolgsquote.⁴ Das Ausbohren des Wurzelkanals und Ausdünnen der Wurzel erfolgt mit einer feinen, scharfen Lindemann-Fräse. Das krestale Einkürzen der verbleibenden Wurzelschale bis auf Knochenniveau erfolgt mit einer Diamantkugel in demselben hochtourigen Übertragungsinstrument. Im weiteren Arbeitsablauf erfolgt die Implantation, indem ein untersetztes Winkelstück aufgesteckt und die Programmebene des Chiropro PLUS von Schnellläufer auf Winkelstück gewechselt wird.

Bei vorhandenen Entzündungen oder parodontal geschädigten Zähnen ist es mitunter besser, zunächst den gesamten Wurzelstock zu entfernen. Außerhalb des Munds kann mit der Lindemann-Schnellläufer-Kombination eine dünne Scheibe der Wurzel gewonnen und in den Alvolendefekt reponiert werden (Abb. 4b). Voraussetzung für ein erfolgreiches Einheilen der Wurzelscheibe ist ein intaktes Desmodont. Die zu implanzierende Wurzeloberfläche sollte nicht berührt werden, darf nicht austrocknen und sollte möglichst schnell wieder in das Empfängerbett reponiert werden. So können risikoreiche Augmentationen vermieden und vorhersagbare Ergebnisse erzielt werden (Abb. 4f).

Das hier verwendete Gerät bietet eine gute Lösung für moderne Chirurgietechniken. Insbesondere der Einsatz eines Schnellläufers unter sterilen Bedingungen ist ein Gewinn und erweitert das Spektrum der Behandlungsmethoden deutlich. Der Wechsel der Instrumente

und der Programmebenen ist einfach und schnell durchführbar. Auf jeder Ebene lassen sich fünf Programme individuell hinterlegen, die über den Fußanlasser handfrei abrufbar sind. Für jede Stufe kann die Umdrehungszahl, Drehrichtung, Drehmomentbegrenzung und Flüssigkeitsmenge vorgewählt werden. Die Geräteeinstellungen werden auf dem großen Display gut lesbar dargestellt, Umdrehungszahl und Drehmoment werden kontinuierlich gemessen. Der durchzugsstarke Motor ermöglicht ein präzises Arbeiten, die grazilen Instrumente und die Anordnung der Lichtleiter sorgen für eine gute Sicht, auch in schwer zugänglichen Regionen, und erhöhen damit die Sicherheit für Arzt und Patient.

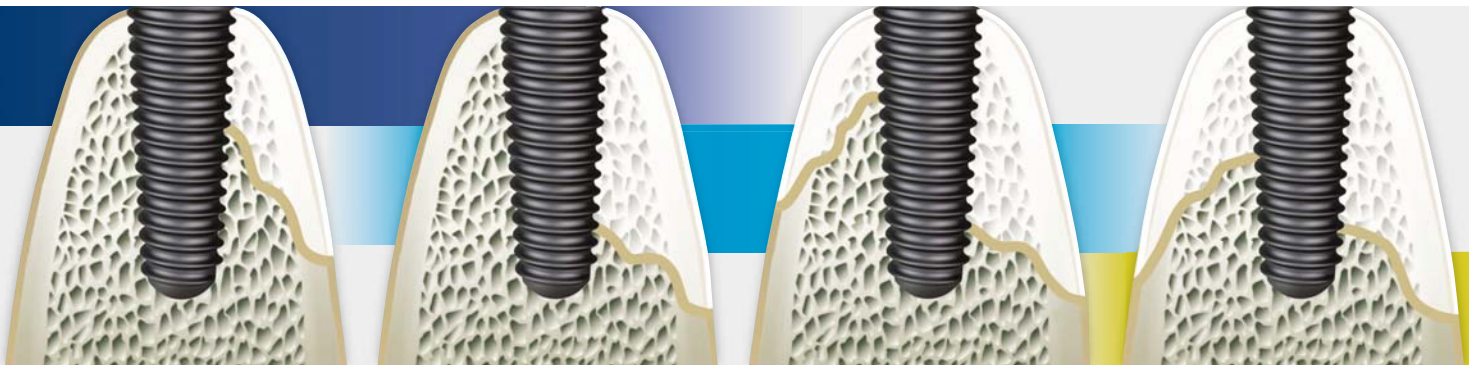
Kontakt



Dr. med. dent.
Frank-Michael Maier, M.Sc.

Zahngesundheit im Loretto
Hechinger Straße 67, 72072 Tübingen
praxis@zgil.de
www.zahngesundheit-im-loretto.de

Das defektorientierte Geistlich-Konzept



KLASSIFIKATION DER ALVEOLARKAMMDEFEKTE*

Guided Bone Regeneration

kleine Knochendefekte

Stabilized Bone Regeneration

kleinere komplexe Knochendefekte

Customized Bone Regeneration

größere komplexe Knochendefekte

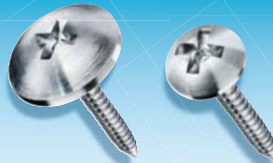
EMPFOHLENE MATERIALIEN

Geistlich Bio-Oss® Geistlich Bio-Gide®




Titan-Pins

Geistlich Bio-Oss® Geistlich Bio-Gide®



Schirmschrauben

Geistlich Bio-Oss® Geistlich Bio-Gide®



Mikroschrauben



Titangitter

Yxoss CBR®
hergestellt von ReOss®

*modifiziert nach Terheyden H. (2010). DZZ 65:320-331

Bitte senden Sie mir folgende Broschüren zu:

- Informationsbroschüre | Das defektorientierte Geistlich-Konzept
- Therapiekonzepte | Kleinere Knochenaugmentationen
- Broschüre | Instrumente und Zubehör
- Yxoss CBR® Produktkatalog mit Therapiekonzepten

Mehr Stabilität und Sicherheit

Geistlich Biomaterials Vertriebsgesellschaft mbH
Schneidweg 5 | 76534 Baden-Baden
Tel. 07223 9624-0 | Fax 07223 9624-10
info@geistlich.de | www.geistlich.de