




Die Versorgung von knöchernen Defekten unterschiedlicher Größen und Defektgeometrien gehört in vielen zahnmedizinischen Fachdisziplinen zum täglichen Alltag. Nichtsdestotrotz sind solche Eingriffe keinesfalls als standardisierte Routineeingriffe einzustufen.



Dr. Arnd Lohmann
[Infos zum Autor]



Literatur

Fixation von Augmentaten bei vertikaler Defektkomponente

Dr. med. dent. Arnd Lohmann, M.Sc.

Es ist einleitend festzuhalten, dass mit steigender Größe bzw. der geometrischen Ausdehnung (vertikal, horizontal oder auch kombiniert) eines Defekts in der Regel auch die Erfahrung und das chirurgische Können des Behandlers an Bedeutung gewinnen, da neben der reinen Positionierung des Augmentats auch andere Parameter berücksichtigt werden müssen.

Dies beginnt mit der Freilegung des Defekts und geht weiter über die Vorbereitung der zu augmentierenden Region, dem sich die eventuell erforderliche Weichgewebemobilisierung unter Berücksichtigung von Muskeln, Nerven und Gefäßen anschließt, und endet letztlich in der spannungsfreien weichgewebigen Deckung des Defekts und der entsprechenden Nachsorge.

Für die unterschiedlichen defektspezifischen Anforderungen stehen dem Behandler zahlreiche Augmentations-techniken und -materialien zur Verfügung, die je nach Methode durchaus als

techniksensibel beschreibbar sind und deren Einsatz im Vorfeld der Operation abgewogen werden sollte.

Ein entscheidender Faktor für eine erfolgreiche Augmentation ist die Stabilisierung des Augmentats im Defektbereich. Darüber hinaus muss das Augmentat gegen einwirkende mechanische Kräfte abgeschirmt werden, um eine ortsständige ungestörte Einheilung und eine möglichst komplikationslose Geweberegeneration zu erreichen. Bei einer rein horizontalen Augmentation kann sie durch eine resorbierbare Membran allein erfolgen, die idealerweise durch Pins fixiert wird. Für Defekte mittlerer Größe, bei denen aufgrund einer geometrischen Ausdehnung in vertikaler Richtung eine aufwendigere Stabilisierungsart gewählt werden müsste, stellen Schirmschrauben eine Alternative dar. Diese ermöglichen nunmehr, gerade für die genannte Defektart, den Einsatz von Kollagenmembranen auch dann, wenn eine ver-

tikale Komponente vorliegt oder wenn die vestibuläre Knochenkante vollständig aufgebaut werden soll.

Fallbeschreibungen

Bei den für diesen Beitrag ausgewählten Fällen handelt es sich um zwei Einzelzahndefekte. Einer im Oberkiefer mit einer vertikalen und einer im Unterkiefer mit einer horizontalen Defektausdehnung. Prinzipiell ist es bei der Versorgung solcher Defekte zweckmäßig, mesial und distal eine Entlastung mit einem Abstand von zwei Zahnbreiten zum Operationsgebiet anzulegen. Die krestale Schnittführung sollte innerhalb der keratinisierten Schleimhaut liegen, um einen einfachen Wundschluss zu garantieren. Sollte die keratinisierte Schleimhaut es zulassen, liegt die Unterkieferschnittführung optimalerweise midkrestal, im Oberkiefer sollte sie leicht bukkal liegen.

Fallbeispiel 1

Bei dem Patienten zeigte sich im DVT ein circa 4,4 mm hoher knöcherner vertikaler Defekt in Regio 25 (Abb. 1) mit einer vestibulär deutlich nach krestal verschobenen keratinisierten Schleimhaut (Abb. 2), der im Vorfeld einer implantologischen Versorgung augmentiert werden sollte. Nach der Freilegung und Begutachtung der Defektgeometrie wurde zur Augmentation des vertikalen Defekts eine Schirmschraube

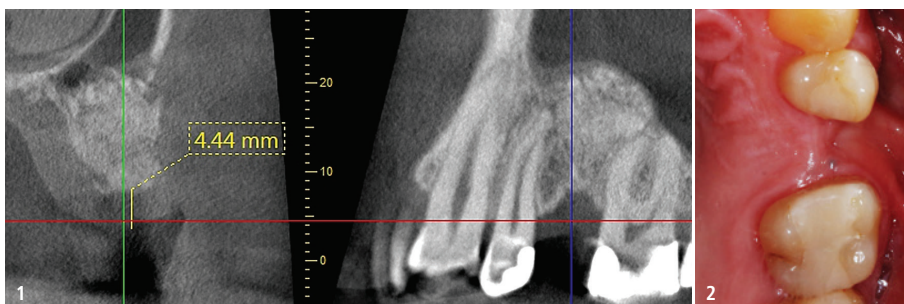

Abb. 1: Das DVT zeigt einen circa 4,4 mm hohen vertikalen Defekt in Regio 25. – **Abb. 2:** Nach krestal verschobene vestibuläre keratinisierte Schleimhaut im Defektbereich.

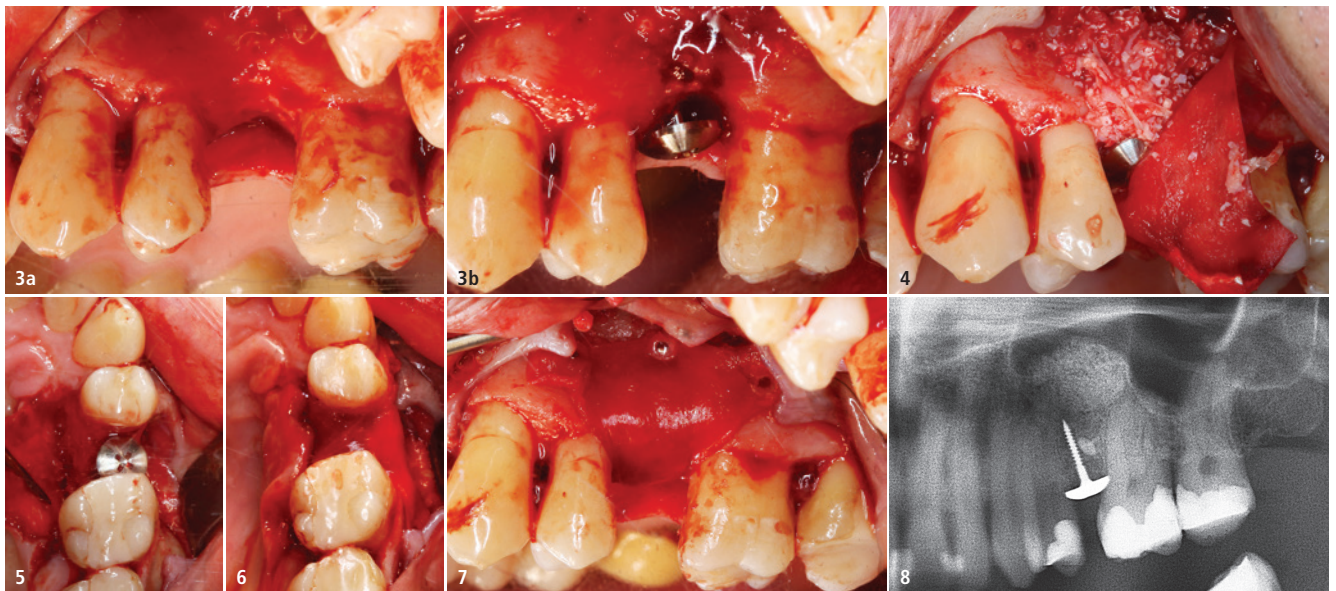


Abb. 3a und b: Zur Augmentierung des vertikalen Defekts eingebrachte Schirmschraube. – **Abb. 4:** Augmentierter Bereich unter der Schirmschraube mit zusätzlicher vestibulärer Anlagerung und palatinal fixierter Bio-Gide® Membran. – **Abb. 5:** Eingebrachte Schirmschraube mit einem Sicherheitsabstand von mindestens 1 mm zu den Nachbarzähnen. – **Abb. 6:** Über den Defektbereich/die Schirmschraube gespannte Bio-Gide®. – **Abb. 7:** Mit resorbierbaren Pins vestibulär fixierte Bio-Gide® Membran. – **Abb. 8:** Radiologische Befundung des augmentierten Bereichs unterhalb der applizierten Schirmschraube.

(6 mm Kopfdurchmesser und 12 mm Länge) in den Kieferkamm eingebracht (Abb. 3). Beim Eindrehen der Schirmschraube ist darauf zu achten, dass die Unterseite des Schraubenkopfs das geplante krestale Niveau des augmentierten Bereichs definiert und der Abstand des Schraubenkopfs mindestens 1 mm zu den Nachbarzähnen beträgt, um Infektionen vorzubeugen (Abb. 3a und b). Um eine ausreichende Stabilität der Schraube zu gewährleisten, sollte die Schraubenlänge so gewählt werden, dass sie circa 4 bis 5 mm tief in den Knochen eingedreht werden kann. Um eine Überlastung des Materials und des Knochenlagers zu verhindern,

sollte vor der Applikation der Schraube eine Vorbohrung erfolgen. Diese sollte etwas tiefer in den Knochen gehen als die zu applizierende Schraube.

Nach der palatinalen Fixierung der Kollagenmembran (Bio-Gide®, Geistlich Biomaterials) mit zwei resorbierbaren Pins (Inion Tacks, Inion) wird der Defekt zunächst von palatinal mit einer Mischung aus 50 Prozent Knochen, gewonnen von der Linea obliqua des Unterkiefers, und 50 Prozent bovinem Knochenersatzmaterial (Bio-Oss®, Geistlich Biomaterials) augmentiert. Sobald der palatinale Defektanteil vollständig gefüllt ist, erfolgt die Augmentierung der vestibulären Defektseite (Abb. 4 und 5).

Anschließend wird die Membran über den augmentierten Bereich und den Schraubenkopf gespannt und unter leichter Spannung auf der vestibulären Seite mit drei Pins fixiert (Abb. 6 und 7). In Abbildung 8 ist ein Ausschnitt des postoperativen OPGs nach dem spannungsfreien Wundverschluss gezeigt, auf dem die im Knochen verankerte Schirmschraube gut erkennbar ist.

Fallbeispiel 2

Im Rahmen einer Implantatplanung zeigte sich sowohl radiologisch als auch klinisch eine sehr deutliche hart- und weichgewebige Resorption in Regio 36 (Abb. 9–11). Nach der krestalen Inzision und der Bildung des Mukoperiostlappens zeigte sich, dass der horizontale Knochendefekt eine Sofortimplantation nicht erlaubt. Ein direkt inseriertes Implantat würde zu weit lingual stehen (Abb. 12).

Um eine optimale Versorgung des Augmentats zu garantieren, wurde die Kortikalis umfangreich perforiert (Abb. 13) und anschließend, um die vestibuläre Knochenkante optimal zu stützen, eine Schirmschraube möglichst weit vestibulär im Defekt adaptiert (Abb. 14 und 15). Durch die weit vestibuläre Positionierung der Schirmschraube deckt der Schraubenkopf den Knochendefekt vollständig ab und bildet so eine optimale Abschirmung und Schutz für das Augmentat.

Anschließend wird eine Membran (Bio-Gide®, Geistlich Biomaterials) mit

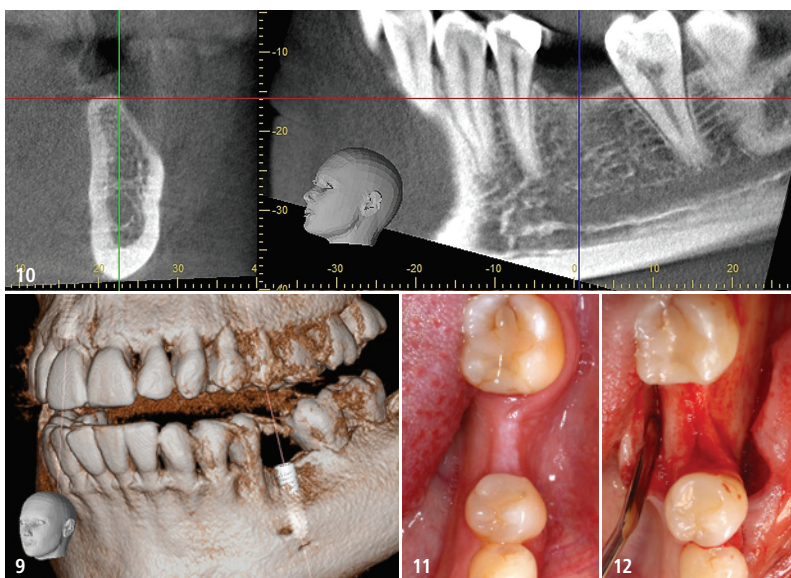


Abb. 9: 3D-Rekonstruktion des Defekts mit Implantatplanung. – **Abb. 10:** Das DVT zeigt deutlich das vestibuläre Knochendefizit. – **Abb. 11:** In der okklusalen Ansicht ist auch die Weichgeweberesorption gut erkennbar. – **Abb. 12:** Knöcherner Situation nach Eröffnung von okklusal.

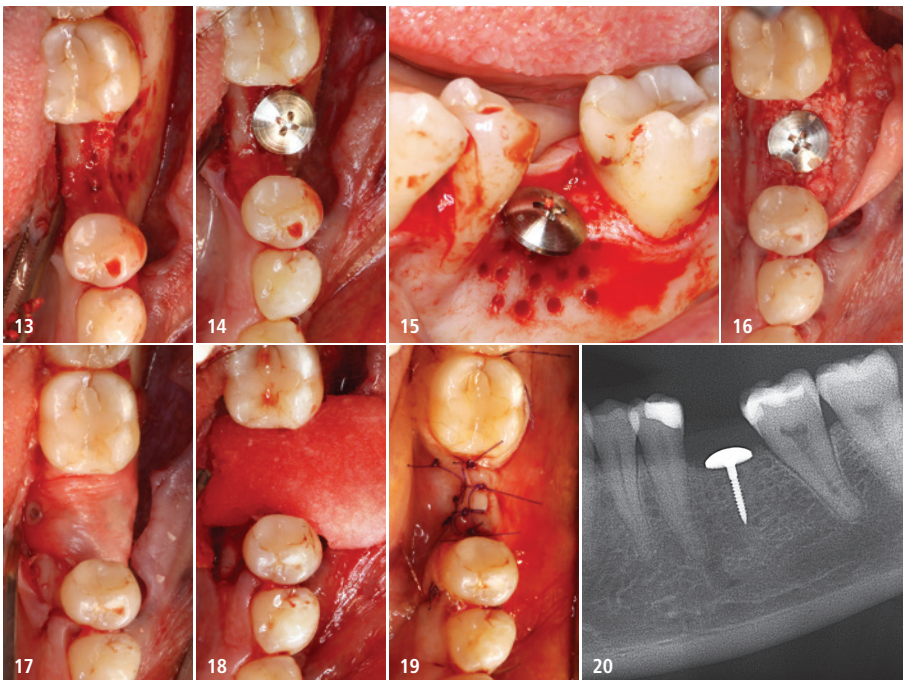


Abb. 13: Vestibuläre Perforation der Kortikalis, um eine optimale Versorgung des Augmentats zu gewährleisten. – **Abb. 14:** Applizierte Schirmschraube von okklusal und ... – **Abb. 15:** ... von vestibulär. – **Abb. 16:** Augmentation unterhalb und vestibulär der inserierten Schirmschraube. – **Abb. 17:** Abdeckung des Defekts über der Schirmschraube durch eine mit Pins fixierte Bio-Gide® Membran. – **Abb. 18:** Applikation einer an den Defekt angepassten Fibro-Gide® Matrix zur Vermeidung von Dehissenzen und zur Augmentation des Weichgewebes. – **Abb. 19:** Spannungsfreier Wundschluss mit Nähten. – **Abb. 20:** Ausschnitt des postoperativ angefertigten OPGs zeigt den augmentierten Bereich, die eingesetzte Schirmschraube sowie die darauf gelagerte Fibro-Gide®.

zwei resorbierbaren Pins apikal in der Defektregion fixiert. Der Defekt wird mit einer Mischung aus 50 Prozent autologem Knochen und 50 Prozent bovinem Knochenersatzmaterial (Bio-Oss®, Geistlich Biomaterials) augmentiert und die Membran mit einem weiteren resorbierbaren Pin lingual fixiert (Abb. 16 und 17). Abschließend wird zur Vermeidung von Dehissenzen und zur Augmentation des Weichgewebes eine Matrix (Fibro-Gide®, Geistlich Biomaterials) auf den Bereich zugeschnitten und über dem Augmentat adaptiert (Abb. 18). Die Wunde wird spannungsfrei mit Nähten der Stärke 5/0 verschlossen (Abb. 19). Das postoperativ angefertigte OPG zeigt die eingesetzte Schirmschraube und die darauf aufliegende Matrix (Abb. 20).

Diskussion

Bei der für den Erfolg der Defektbehandlung so wichtigen Stabilisierung des Augmentats kann je nach Art und Größe des Defekts sehr unterschiedlich vorgegangen werden. So kommen für Defekte mit rein horizontaler Ausrichtung häufig Kollagenmembranen, die gegebenenfalls durch Pins fixiert werden, zum Einsatz. Bei vorhandener vertikaler Defektkomponente wird durch

die Verwendung von Schalen, nicht-resorbierbaren Membranen oder Titan-gittern ausreichend Raum erzeugt, in den das Augmentationsmaterial eingebracht und entsprechend stabilisiert wird. Insbesondere bei der Verwendung von partikulären Knochenersatzmaterialien empfiehlt sich eine zusätzliche Verwendung von Barrieremembranen. Durch die Applikation dieser Membranen zwischen Augmentat und dem aufliegenden Weichgewebe wird neben der Stabilisierung das Einwachsen von Weichgewebe in den knöchernen Defekt unterbunden. Prinzipielle Empfehlungen zu den unterschiedlichen Behandlungsmethoden auszusprechen bzw. verlässliche Schlussfolgerungen zuzulassen, gestaltet sich aufgrund der Individualität der Defekte, der Patienten, der Fähigkeiten

des Behandlers und insbesondere der aktuellen Datenlage recht schwierig. Es gilt jedoch als allgemein anerkannt, dass der Erfolg von Behandlungen auf dem Gebiet der Knochenaugmentation, insbesondere bei komplexen Augmentationen, definitiv von der gewählten Methode und dem verwendeten Material abhängig ist. Mit den entsprechenden Methoden können verschiedene knöcherne Defektvolumina rekonstruiert werden.^{1,2} Diese können jedoch auch mit unterschiedlichen Risiken oder Komplikationen verbunden sein.

Troeltzsch et al. konnten in einem systematischen Review zeigen, dass im Sinne einer GBR mit partikulärem Material und einer Membran Defekte mit Ausdehnungen von bis zu 3,7 mm (sowohl horizontal als auch vertikal) erfolgreich augmentiert werden können. Durch die Stabilisierung des Augmentats mittels der Verwendung von Titan-gittern und der dadurch entstehenden „Containerfunktion“ waren diese Werte sogar noch steigerbar.¹

Aufgrund der Tatsache, dass die Angaben in der Literatur der letzten Jahre je nach Autor und Studiendesign bezüglich der möglichen Knochenzugewinne teilweise deutlich variieren, wurden in Tabelle 1 einige Werte zum möglichen vertikalen Knochenzugewinn aus verschiedenen Publikationen zur Übersicht zusammengefasst.² Die Tabelle erhebt aufgrund der ständig wachsenden Datenlage keinen Anspruch auf Vollständigkeit bzw. Aktualität und stellt lediglich ein grobes Bild der recherchierten Literatur dar.²

Bei der Bewertung der Augmentationsmethoden sind neben dem möglicherweise erreichbaren Knochenzugewinn auch die eventuellen Risiken bezie-

Erreichbarer vertikaler Knochenzugewinn	Augmentationsmethode
ca. 4,3 mm/max. 5 mm	Knochenblöcke/Onlaygrafts
ca. 3 mm/4–6 mm	Bone Splitting
4–9 mm/8–14 mm	Distraction
1–4 mm/3–7 mm/3–8 mm	Tentpole + GBR
bis zu 8 mm	Schalentechnik nach Khoury
4–6 mm/4–7 mm/max. 8,5 mm	Titanmeshs oder Folien + GBR


Tab. 1: Unterschiedliche erreichbare vertikale Knochenzugewinne in Abhängigkeit von der Augmentationsmethode.^{1,3–9}



neoss® | ProActive Edge Implantat

Stabilität im Handumdrehen

- Hervorragende Primärstabilität
- Vereinfachtes Bohrprotokoll
- Minimale Aufbereitung





CME-Fortbildung

Fixation von Augmentaten bei vertikaler Defektkomponente

Dr. med. dent. Arnd Lohmann, M.Sc.

CME-Fragebogen unter:
www.zwp-online.info/cme/wissenstests

ID: 93768



Informationen zur
CME-Fortbildung



Alle Wissenstests
auf einen Blick

hungsweise Komplikationsraten zu berücksichtigende Faktoren. Diese Abwägung machten Urban et al. in einem entsprechenden Review im Jahr 2019.⁹ Die Ergebnisse des Reviews zeigen, dass durch die verglichenen Behandlungsmethoden signifikant unterschiedliche vertikale Knochenzugewinne realisierbar sind, sich die entsprechenden Komplikationsraten bei den unterschiedlichen Methoden jedoch auch deutlich voneinander unterscheiden. So sind mittels Distractionsosteogenese bei einer Komplikationsrate von bis zu 47,3 Prozent Knochenzugewinne von bis zu 8,04 mm erreichbar, bei Knochenblöcken bis zu 3,46 mm Knochengewinn bei einer Komplikationsrate von bis zu 23,9 Prozent und bei der klassischen GBR sind Knochengewinne von bis zu 4,18 mm bei einer Komplikationsrate von bis zu 12,1 Prozent angegeben.⁹ Wie bereits angedeutet, ist eine wichtige Größe für den Erfolg der Augmentation die Stabilisierung des Knochenersatzmaterials. Nicht nur, um das Augmentat langfristig gegen einwir-

kende Kräfte zu schützen, sondern auch, um bereits beim Wundverschluss Dislokationen zu vermeiden. Mertens et al. konnten in einer In-vitro-Studie den positiven Einfluss unterschiedlicher Stabilisierungsmethoden zeigen.¹⁰ Dies unterstreicht die Sinnhaftigkeit der Verwendung von Pins zur Stabilisierung von Kollagenmembranen. Die Schirmschraube stellt auch in diesem Zusammenhang eine weitere zuverlässige und Erfolg versprechende Behandlungsalternative zu anderen Verfahren, wie beispielsweise titanverstärkten Membranen, dar.

Das defektorientierte Augmentationskonzept

Unabhängig von den Angaben in der Literatur ist es empfehlenswert, sich als Behandler bei entsprechenden Behandlungsoptionen für ein passendes Augmentationskonzept zu entscheiden.

Ein defektorientiertes Augmentationskonzept sollte bewährte und in der Literatur beschriebene Produkte mit verschiedenen Stabilisierungsmethoden verbinden und dem Behandler für unterschiedliche Defektgrößen und -ausdehnungen optimierte Versorgungsoptionen anbieten. Die Indikationsbereiche der verschiedenen Optionen sollten fließend ineinander übergehen, um so dem Behandler ausreichenden therapeutischen Freiraum zu bieten.

Dies ist beispielsweise bei dem hier vorgestellten Konzept (Geistlich-Konzept, Geistlich Biomaterials) der Fall, das in der Literatur gut dokumentierte Produkte (Bio-Oss®, Bio-Gide®) mit verschiedenen Elementen zur Stabilisierung verbindet. So reichen hier die Behandlungskonzepte von der klassischen Guided Bone Regeneration (GBR) mit Membranfixierung durch Titan-Pins für kleinere Defekte über die Stabilized Bone Regeneration (SBR) mit stabilisierenden Schirmschrauben für Defekte mit fehlender Knochenwand oder kleiner bis mittelgroßer Ausdehnung bis hin zur Customized Bone Regeneration (CBR®) mit dem 3D-Titangitter (Yxoss®, Geistlich Biomaterials) insbesondere für komplexe Defekte mit vertikaler und horizontaler Ausprägung.

Fazit

Mithilfe von Kollagenmembranen wird das an den Knochendefekt angelagerte Augmentat unter einer Barriere-membran gegen äußere Einwirkungen, die beispielsweise zu Dislokationen während des Heilungsprozesses führen können, abgeschirmt. Ein Vorteil der Schirmschrauben liegt in der Möglichkeit, Defekte, für die eine Stabilisierung des Augmentats durch eine Kollagenmembran nicht ausreichend erscheint, ohne erheblichen Mehraufwand zu versorgen. Hierbei kann zwischen Schrauben mit zwei unterschiedlichen Kopfdurchmessern (4 und 6 mm) mit jeweils drei verschiedenen Schaftlängen (8, 10, 12 mm) ausgewählt werden. So können unter Verwendung von Knochenersatzmaterial und Membranen Einzelzahnlücken mit einer oder gar größere, komplexere Defektsituationen mit mehreren Schrauben stabil augmentiert werden. Die Schrauben bestehen aus einem speziell für die medizinische Anwendung, insbesondere für Osteosynthese-Implantate für die Knochenchirurgie, entwickelten rostfreien Stahl. Durch die Zusammensetzung der Legierung und einer entsprechenden Passivierung sind die Schrauben korrosionsbeständig und osseointegrieren nicht, wodurch sie sich sehr leicht wieder entfernen lassen.

Kontakt

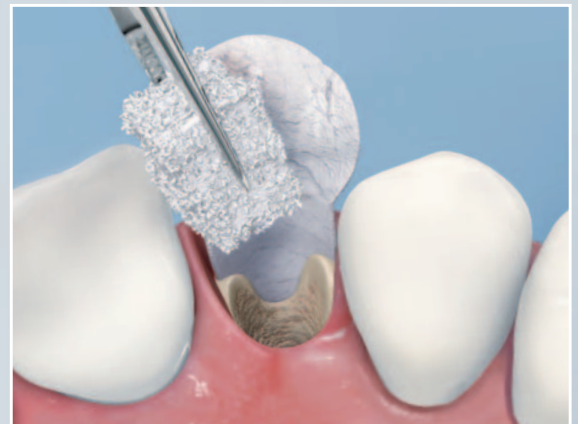

Dr. med. dent. Arnd Lohmann, M.Sc.

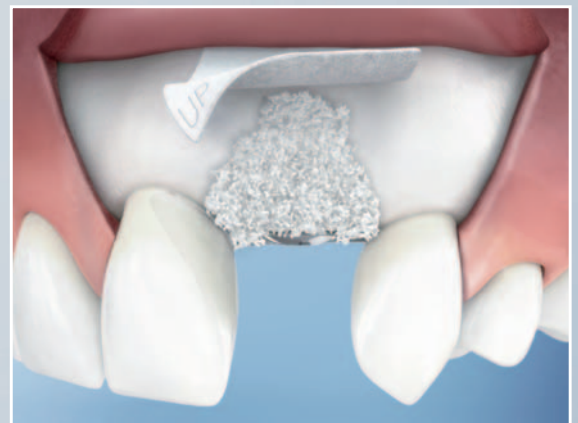Ostpreußische Straße 9
 28211 Bremen
mail@dr-arnd-lohmann.de
www.dr-arnd-lohmann.de

Langfristiger Erfolg mit Geistlich Bio-Oss[®] und Bio-Gide[®] 1,2,3

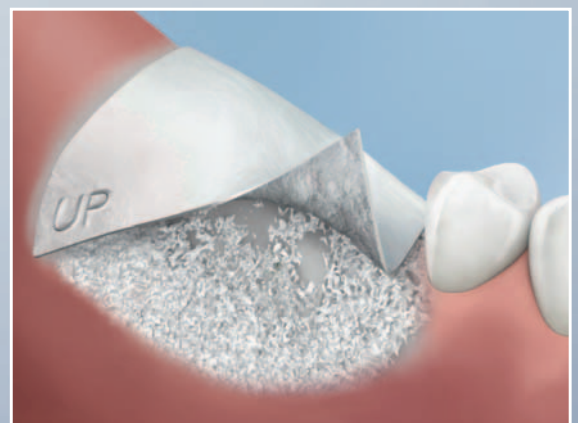
Gute Langzeitstabilität,
ästhetische Ergebnisse und
eine hohe Vorhersagbarkeit
für die Knochenregeneration.



Alveolenmanagement

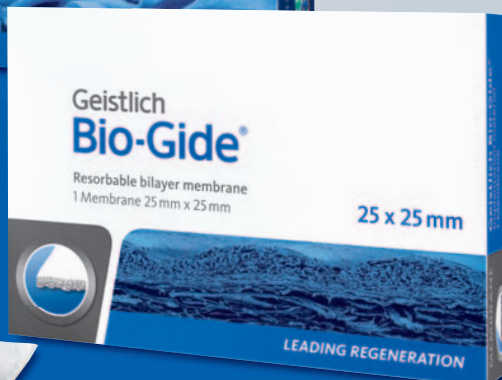
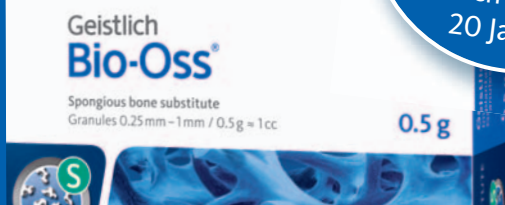

Kleinere Knochenaugmentationen



Größere Knochenaugmentationen

Implantat-
überlebensrate
98,4% 2,3
nach bis zu
20 Jahren



1 Knöfeler W., Barth T., Graul R., Krampe D. Retrospective analysis of 10,000 implants from insertion up to 20 years analysis of implantations using augmentative procedures. Int J Implant Dent. 2016 Dec; 2(1):25. Epub 2016 Dec 3.
2 pip – Praktische Implantologie und Implantatprothetik 01/2017 (8) S. 64–68
3 pip – Praktische Implantologie und Implantatprothetik 09/2018 (5) S. 20–25

Bitte senden Sie mir die Broschüre zu:

- Therapiekonzepte für kleinere Knochenaugmentationen
- Produktkatalog Geistlich Biomaterials
per Fax an 07223 9624-10