

Wurzeloberflächenreinigung: Glasperlenstrahlverfahren unter dem Mikroskop – Gegenwart und Zukunft

Ein Erfahrungsbericht zur Taschenbehandlung im Rahmen der Parodontitistherapie mittels Glasperlenstrahlverfahren. Von MR Prof. Dr. Peter Kotschy, Wien.

Die supragingivale Reinigung von Zahnstein wurde von Robert Black im J.A.D.A. 1945;32:955–965 unter «Technique for nonmechanical preparation of cavities and prophylaxis» mittels Air Abrasion Technology (AAT) – er hat es Airbrasion genannt – mit Aluminiumoxid unter reduziertem Druck angegeben. 1999 haben K. H. Schiele und M. Ryssel das Glasperlenstrahlverfahren unter Lupenbrillenvergrößerung in der DZW 1999;14:18–20 beschrieben.

Der Autor hat in anfänglicher Unkenntnis der Publikation von Schiele die Anregung von R. Black, ein alternatives Strahlmittel zu suchen, aufgegriffen und nach sechsjähriger Anwendung der Glasperlen und einer prospektiven dreijährigen Fallstudie 2010 den Artikel «Optimal root cleaning & microinvasive periodontal pocket surgery with microscope-controlled glass bead blasting» im Int. J. Microdent 2010;2:45–55 publiziert.

Die Arbeit unter dem Mikroskop erlaubt es, unter 15- bis 20-facher Vergrößerung den Behandlungsverlauf und das Endergebnis in direkter oder indirekter ungetrübter Sicht zu kontrollieren. Es ist faszinierend, zu beobachten, wie das Strahlgut die Beläge wegschiesst und die saubere Wurzeloberfläche zum Vorschein kommt – dies ist der gigantische Vorteil der «trockenen» kinetischen Therapie!

Im Folgenden nun ein Erfahrungsbericht zur Taschenbehandlung im Rahmen der Parodontitistherapie.

Traditionelle Initialtherapie

Die mit 15- bis 20-facher Vergrößerung betrachtete Wurzeloberfläche ist oft – variierend je nach Zahn – beschaffen wie eine Buckelpiste beim alpinen Skilauf (Abb. 1). Diese Oberfläche wird bei der traditionellen Initialtherapie durch das Scaling and Root Planing mittels Küretten plan gehobelt, um ein vollständiges Debridement zu erreichen.

Dies ist aber aus der Sicht der Mikroskop-Zahnheilkunde ein völlig indiskutables Vorgehen, das die Wurzeloberfläche nachhaltig schädigt und bei wiederholter Behandlung eine sanduhrförmige Zahnform zur Folge hat. Keine noch so gut geschulte Prophylaxeassistentin oder diplomierte Dentalhygienikerin kann dies verhindern. Ein Hobel wirkt immer spanabhebend!!!

Mikroskopgestützte Parodontaltherapie

Die mikroskopgestützte Parodontaltherapie hat dieses Prinzip verlassen und bedient sich eingangs zur Entfernung der groben Konkreme der Ultraschallbehandlung (Abb. 2). Diese wird vorzugsweise mit einem Slimline-Ansatz eines nach dem magnetostriktiven Prinzip arbeitenden Ultraschallgerätes durchgeführt (Cavitron), da die Schwingungsart der Arbeitsspitze eine unbeabsichtigte Verletzung der Wurzeloberfläche ausschliesst. Der

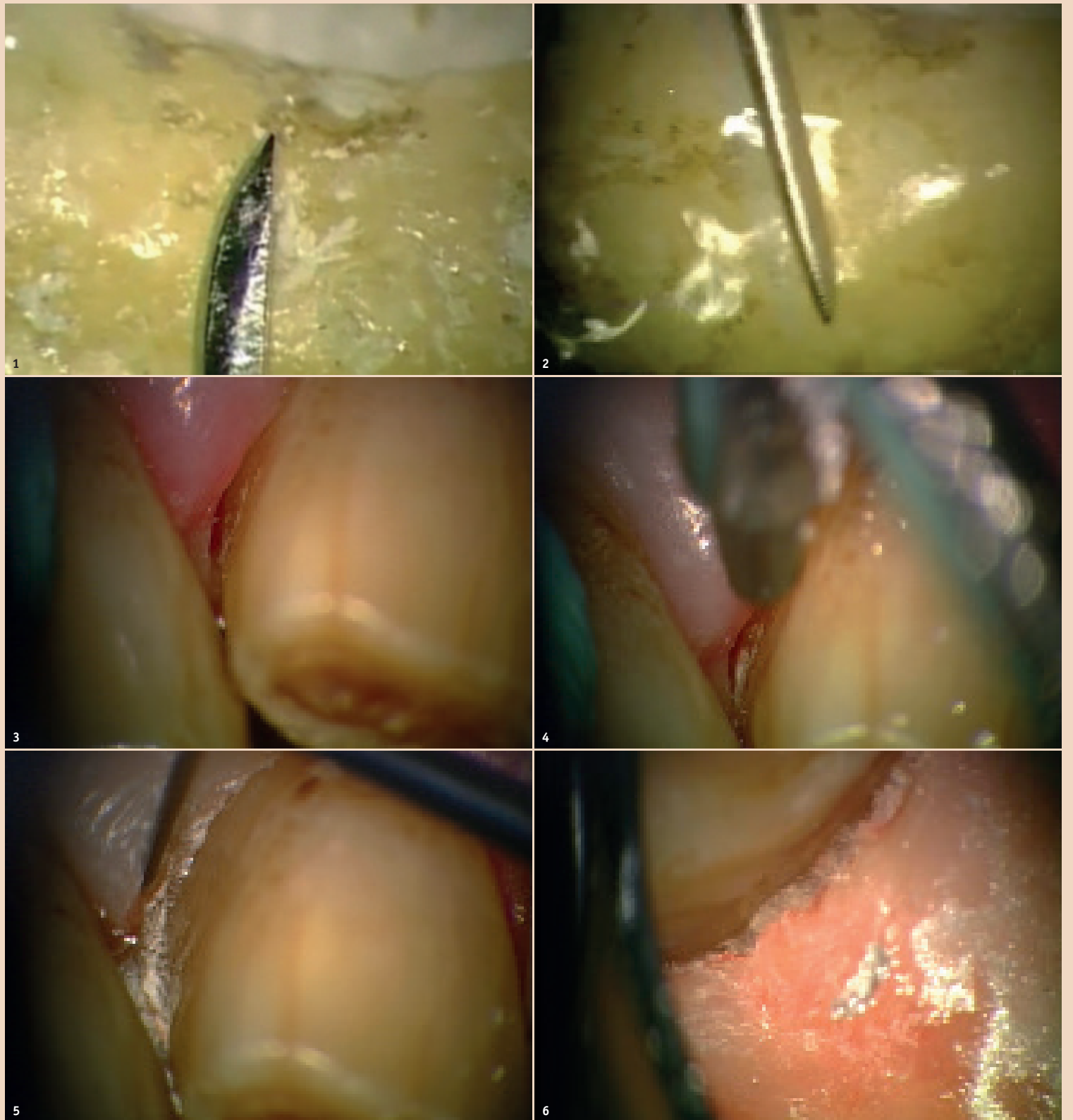

Abb. 1: Die mit 20-facher Vergrößerung betrachtete Wurzeloberfläche ist – variierend je nach Zahn – oft beschaffen wie eine Buckelpiste beim alpinen Skilauf. Diese Oberfläche wird bei der traditionellen Initialtherapie durch das Scaling and Root Planing mittels Küretten plan gehobelt, um ein vollständiges Debridement zu erreichen. – **Abb. 2:** Eingangs werden die groben Konkreme mit Ultraschallbehandlung entfernt. Der Stab des Ultraschallansatzes gleitet allerdings über die Buckel hinweg und lässt die in den Vertiefungen vorhandenen Ablagerungen unberührt liegen. – **Abb. 3 und 4:** Erst die Betrachtung unter dem Mikroskop und das Einblasen von Luft enthüllt das wahre Ausmass der noch vorhandenen Ablagerungen. – **Abb. 5:** Die unversehrte, gereinigte Oberfläche und die einstrahlenden, ebenfalls unverletzten Sharpey'schen Fasern. Nur eine dermassen gereinigte Wurzeloberfläche kann – wie jede Wunde an der Oberfläche unseres Körpers – ungehindert selbstständig abheilen. – **Abb. 6:** Eine 6 mm tiefe Tasche am Ende der Behandlung: Eine völlig gereinigte Wurzeloberfläche einerseits und eine von entzündetem Taschengewebe befreite Weichteilstruktur andererseits stehen sich gegenüber. In der Tiefe sind die unversehrten Sharpey'schen Fasern zu erkennen; nun wird auf diese vollständig gereinigte Wurzeloberfläche Amelogenin aufgebracht; nach einigen Minuten blutet es ein und alles zusammen sieht einer ungetrübten Heilung entgegen.

Stab des Ultraschallansatzes gleitet allerdings über die Buckel hinweg und lässt die in den Vertiefungen vorhandenen Ablagerungen unberührt liegen. Erst die Betrachtung unter dem Mikroskop (Abb. 3) und das Einblasen von Luft enthüllt das wahre Ausmass der noch vorhandenen Ablagerungen (Abb. 4). Das bedeutet, jede alleinige Verwendung von Ultraschall führt zu einem insuffizienten Ergebnis, da der noch verbliebene Biofilm und die Ablagerungen nach einer kurzzeitigen Besserung unweigerlich zu einem Rezidiv führen.

Glasperlenstrahlmethode

Derzeit ist nur die Glasperlenstrahlmethode imstande, die unregelmässige Wurzeloberfläche zu reinigen, ohne sie zu schädigen. Elektronenmikroskopische Untersuchung (Virnic, S.) und die praktische Anwendung haben gezeigt, dass bei einem Strahldruck unter fünf bar keine sichtbaren Schädigungen an der Wurzeloberfläche auftreten.

Unmittelbar nach der Ultraschallreinigung befreit das Glasperlenstrahlverfahren bei jeder denkbaren Taschentiefe die Wurzeloberfläche von Biofilm und allen weite-

ren Verunreinigungen. Das Arbeiten mittels kinetischer Strahltherapie ist, verglichen mit allen anderen zahnärztlichen Therapiemethoden, für uns ein wahres Vergnügen.

Ein federleichtes, bleistiftstarkes Handstück mit einem dünnen Schlauch (Durchmesser 3 mm) kann mit seiner Düse in alle gewünschten Richtungen bewegt werden. Die Düse wird in einer Entfernung von ca. 5 mm auf das zu behandelnde Areal gerichtet, und da es sich in diesem Fall um ein trockenes Verfahren handelt, kann unter dem Mikroskop die Arbeit der Glasperlen in direkter

oder indirekter Sicht punktgenau verfolgt werden. Dies ist für uns Zahnärzte ein durchaus ungewohnter Anblick, ausser wir sind das Arbeiten mit dem Elektrotom oder dem Laser gewöhnt.

Vor allem sensible Patienten empfinden diese Tätigkeit als angenehm, da sie berührungslos erfolgt und fast immer völlig schmerzfrei ist.

Der Zugang zur Wurzeloberfläche wird durch das «Wegschiesen» des erkrankten Taschenweichteilgewebes möglich gemacht, wobei nicht entzündetes Gewebe inklusive Kollagenfasern erhalten bleiben. Zu

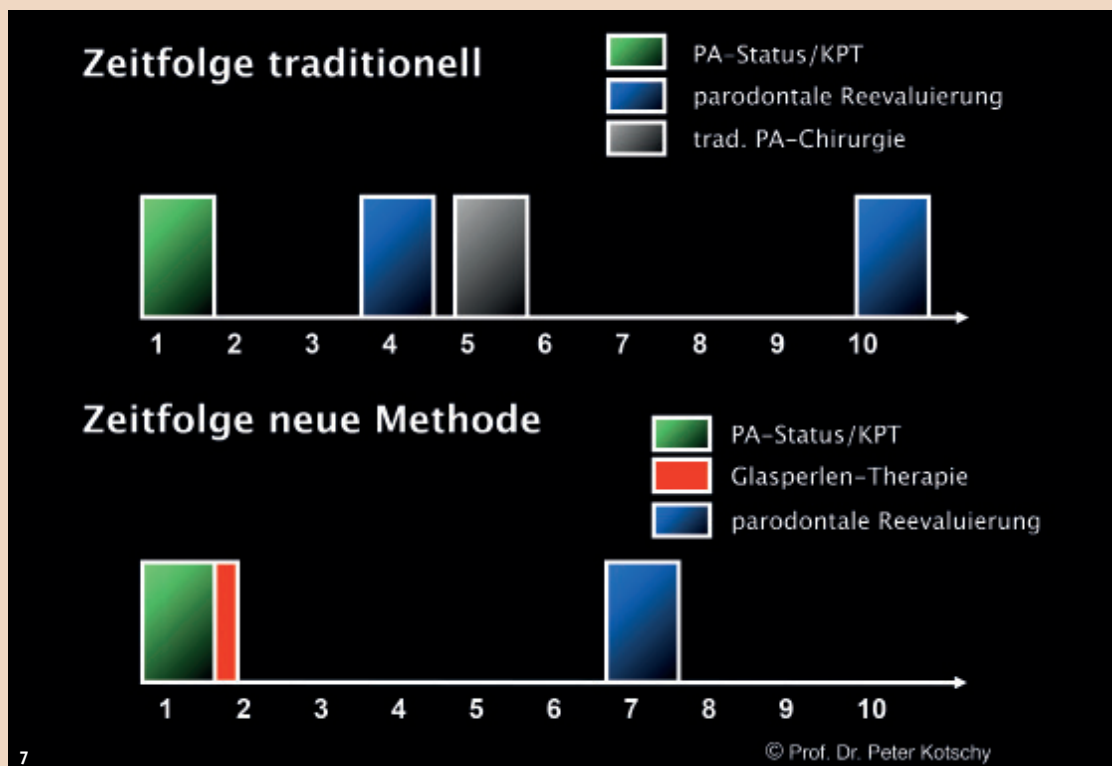


Abb. 7: Zeitfolge des klinischen Vorgehens.

erwähnen ist die Tatsache, dass nach Entfernen des entzündeten Taschengewebes jede Blutung aufhört und damit die freie Sicht auf die Wurzeloberfläche gegeben ist!

Die Anwendung von Amelogenin ist zu diesem Zeitpunkt indiziert. Bei schwerer Zugänglichkeit der Molarenfurkation genügt fast immer ein Spatel, um die von Granulationsgewebe befreite Gingiva propria, die dadurch an Volumen abgenommen hat, nach apikal abzudrängen.

In seltenen Fällen waren Stichinzisionen oder ein minimalinvasiver Lappen notwendig, um das Glasperlenstrahlverfahren zur bestmöglichen Reinigung der Wurzeloberfläche auch im Dom der Furkationen anwenden zu können; in diesem Fall fanden Amelogenin und bovines Knochenmaterial (Bio-Oss) häufig Anwendung.

Nachsorge

Aufgrund des mikroinvasiven Vorgehens in der Tasche selbst genügt postoperativ eine Woche flüssige Ernährung, um das Eindringen von Speiseresten in die Wunde zu verhindern, und das Spülen mit Chlorhexidin (Curasept). Aus Sicherheitsgründen sollte in den ersten sieben Tagen keinerlei mechanische Mundhygiene stattfinden, eine Interdentalraumreinigung ist ebenfalls in jedem Fall zu unterlassen, um die Wundheilung nicht zu stören. Die Freigabe dazu erfolgt individuell und einschleichend.

Die Maxime dieses Verfahrens lautet: Keine Verletzung gesunder Strukturen, weder der Wurzeloberfläche noch des Weichgewebes. Die **Abbildung 7** dokumentiert die Zeitfolge des klinischen Vorgehens.

Dokumentation

Die **Abbildungen 9 und 10** zeigen die erfolgte Verlaufskontrolle der ersten nach dem Zufallsprinzip behandelten 24 Patienten bei einer über 36 Monate laufenden prospektiven Fallstudie. Die fundierte wissenschaftliche Auswertung des Datenmaterials wurde von Frau Dipl.-Ing. Sophie Frantal, Institut für Medizinische Statistik der Medizinischen Universität Wien, durchgeführt, von DDr. Sascha Virnik

das Manuskript erstellt und unter dem Titel «Microscope-controlled glass bead blasting: a new technique» (Kotschy P., Virnik S., Christ D., Gaggl A., The Clinical, Cosmetic and Investigational Dentistry 2011; 3:9–16) publiziert.

Emphysembildung

Besonderes Augenmerk muss auf die Verhinderung von Emphysemen gelegt werden: Durch unsachgemässes Handeln kann natürlich, wie bei jeder Behandlung, auch Schaden gesetzt werden. Eine Kompression der Weichteilstruktur rund um die zu behandelnde Tasche ist unumgänglich!

Die Anwendung dieses Verfahrens bedingt das Vorhandensein einer Gingiva propria – palatinal bzw. lingual besteht daher keine Gefahr, aber erfahrungsgemäss ist im distalen Unterkieferbereich lingual Vorsicht geboten, da dort häufig die Gingiva propria fehlt. Bukkal ist sowohl im Ober- als auch im Unterkiefer eine Kompression unabdingbar! Leichte Luftinsufflationen verschwinden nach zwei bis drei Tagen komplikationslos.

Zusammenfassung

Es darf festgestellt werden, dass das Glasperlenstrahlverfahren – ein mikroinvasives Verfahren in der Tasche selbst – sowohl für den Parodontologen als auch für den allgemein tätigen, parodontologisch interessierten Zahnarzt ein Verfahren darstellt, dass Zahnfleischtaschen ohne jeden Einsatz von Medikamenten und ohne traditionelle Chirurgie zum Abheilen bringt. Letzten Endes stellt es nichts anderes als ein Reinigen einer Wunde dar – und gereinigte Wunden heilen dank Mutter Natur selbstständig ab. Die Qualität der Abheilung ist einzig und allein dem Zustand der Patienten geschuldet.

Selbstverständlich kann dieses Verfahren auch zur Therapie der Periimplantitis eingesetzt werden.

Als Beweis für die biologische Qualität der so gereinigten Wurzeloberfläche möge folgender Fall dienen:

Im Rahmen der Extraktion eines längsfrakturierten oberen Molaren,

bei dem vor Jahren die Trifurkation mit dem Glasperlenstrahlverfahren gereinigt, mit Amelogenin versehen und anschliessend mit bovinem Knochenersatzmaterial (Bio-Oss) aufgefüllt wurde, konnte ein Knochentstück sichergestellt und histologisch untersucht werden. Die **Abbildung 8** zeigt die vollkommene Einheilung des Knochenersatzmaterials (Bio-Oss) mittels vollständiger Umhüllung mit neuem, regeneriertem Knochen.

Voraussetzung zur Anwendung dieses Verfahrens ist die Beherrschung der Mikroskopanwendung und das Vorhandensein geschulter Mitarbeiter: hier gilt mein besonderer Dank der Dipl. PASS Frau Martina Kotschy.

Zukunft

Da dieses Verfahren für den Patienten fast immer völlig schmerzfrei ist, keiner Anästhesie bedarf – Ursache ist unbekannt – und den Behandlungsablauf parodontaler Taschen extrem abkürzt, der Behandler in direkter oder indirekter Sicht sein Vorgehen unmittelbar kontrollieren kann, sollte auf diesem Gebiet weiter geforscht werden.

Zu diesem Zweck hat der Autor eine Feasibility study bei dem «Austrian Institute of Technology» in Auftrag gegeben. Im Endbericht zur «Beschaffung und Beurteilung von biologisch abbaubaren, untoxischen und biokompatiblen Ersatzsubstanzen für Glasperlen» hat das AIT festgestellt:

«Magnesiumoxid (MgO) stellt sicherheitstechnisch kein Problem dar und zeigte bei der Bestrahlung extrahierter Zähne eine deutliche Wirkung, ähnlich der von Glasperlen. MgO kann im Körper abgebaut werden; ein Verdüsen von MgO im Plasmastrahl, zur Erzeugung von nahezu kugelförmigen Partikeln, ist technisch machbar, aber aufgrund der extrem hohen Schmelztemperatur aufwendig und teuer. Die hohe Schmelztemperatur von MgO sollte eine Dampfsterilisation möglich machen.»

Ein zweites:

Kollege Jürgen D. Wettlauffer, Mainz, Deutschland, hat mir mitgeteilt, dass er zwecks Herabsetzung der Emphysemgefahr als Transport-

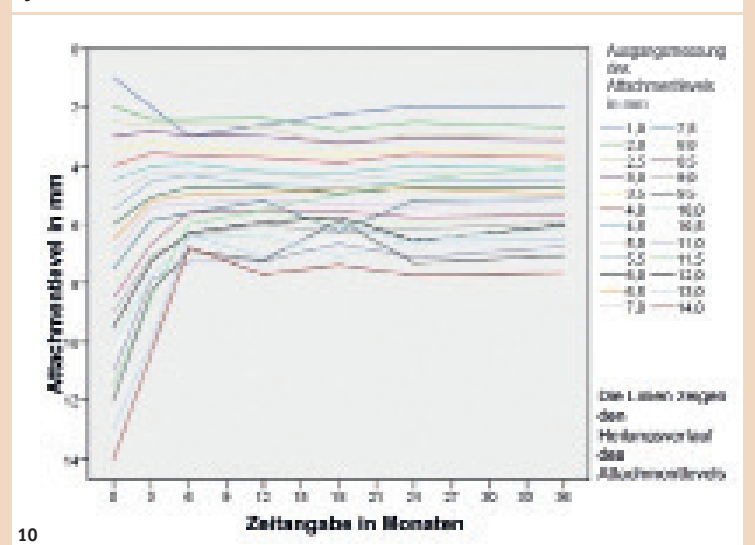
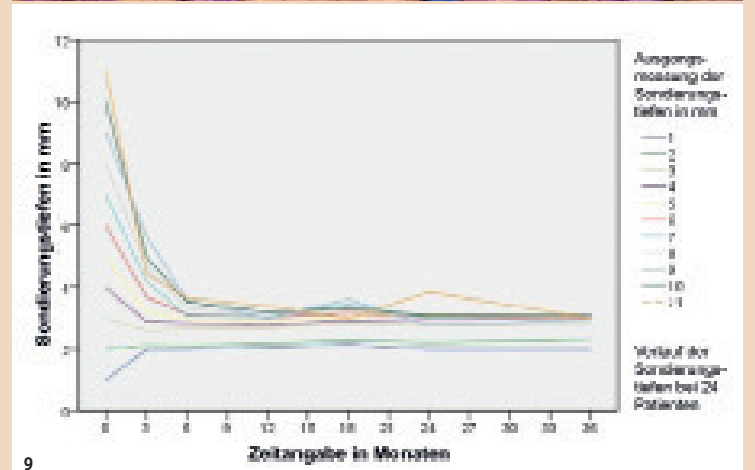
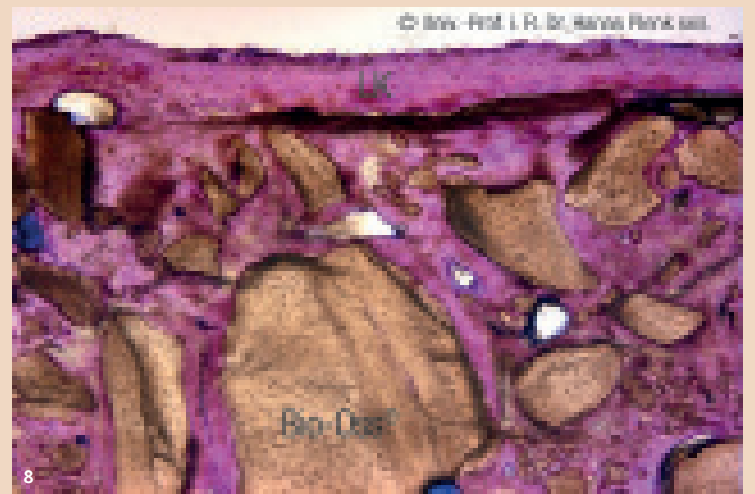


Abb. 8: Die vollkommene Einheilung des Knochenersatzmaterials (Bio-Oss) mittels vollständiger Umhüllung mit neuem, regeneriertem Knochen. – Abb. 9 und 10: Verlaufskontrolle der ersten nach dem Zufallsprinzip behandelten 24 Patienten bei einer über 36 Monate laufenden prospektiven Fallstudie.

medium statt Luft das Edelgas Helium verwendet, da dadurch bei gleicher Wirkung der Druck herabgesetzt werden kann.

Da ich mich nach 47 Arbeitsjahren zur Ruhe gesetzt habe, wünsche ich mir nichts sehnlicher, als dass interessierte Kollegen diese wunderbare Behandlungsmöglichkeit aufgreifen, die Gefahrenmomente reduzieren und damit die von mir eingeleitete Revolution der Parodontalbehandlung weltweit ins Rollen bringen.

Weitere Informationen

Viele Mitglieder der Deutschen Gesellschaft für mikroinvasive Zahnmedizin (www.dgmikro.de) führen die hier beschriebene Technik weiter und verfeinern sie im Detail (s.o. Dr. Jürgen Wettlauffer). Hier findet jährlich im September ein Treffen mit kollegialem Austausch statt. Weitere Informationen zu der Technik erhalten Sie auch in dem Podcast IntraDental von Dr. Tomas Lang und im Video eines Vortrages zu der beschriebenen Technik mit zahlreichen kommentierten klinischen Videos. **DT**

Literatur und Originalpublikationen unter www.kotschy.at/aktuelles.htm



Kontakt



MR Prof. Dr. Peter Kotschy
 Lindengasse 41/15
 1070 Wien
 Österreich
 Tel.: +43 676 5239363
peterkotschy@icloud.com
www.mikroskopzahnheilkunde.at
www.kotschy.at