Nach einem Zahntrauma im Jugendalter mit anschließender endodontischer Versorgung stellte sich eine 24-jährige Patientin mit seit einigen Monaten bestehendem rezidivierendem Druckgefühl und leichten Schmerzen in Regio 11 und 12 vor (Abb. 1–3). Die klinische Untersuchung ergab an Zahn 11 und 12 Lockerungsgrad 1 und, wie zu erwarten, eine negative Sensitivität. Es lag ein leichter Perkussionsschmerz vertikal wie horizontal vor. Die Krone auf Position 11 zeigte eine leichte Verfärbung im Vergleich zu den Nachbarzähnen. Folgender Fachbeitrag beschreibt die Entfernung einer ausgedehnten dentogenen Zyste in Vorbereitung auf eine spätere Implantation.

Prof. Dr. Dr.
Florian Stelzle
[Infos zum Autor]

Dentogene Zysten in der Oberkieferfront

Knochenrekonstruktion und optimaler Strukturerhalt

Prof. Dr. Dr. Florian Stelzle

Ein OPG ergab eine – in ihrer Ausdehnung nicht sicher zu beurteilende – Aufhellung im Knochenbereich Regio 11 und 12 (Abb. 4). Als Nebenbefund waren teilretinierte Zähne 38 und 48 sowie ein vollständig retinierter Zahn 28 als Mikroform nachzuweisen. Ein zusätzlich durchgeführtes DVT zeigte eine große zystische Formation unter Einschluss der Wurzeln 11 und 12, die vom Canalis nasopalatinus bis mesial 13 mit einer kleineren Perforation zum Nasenboden und größeren Perforationen nach vestibulär und palatinal reichte (Abb. 5–7).

Chirurgisches Vorgehen

Mit der Patientin wurde der Versuch des Zahnerhalts trotz ausgedehnter Zyste besprochen. Gleichzeitig sollte das Zystenlumen zu einer sicheren ossären Durchbauung geführt werden, um eine implantologische Sofortversorgung vorzubereiten, falls zu einem späteren Zeitpunkt eine Zahnentfernung notwendig werden sollte.

In der Phase vor der geplanten Operation wurden die Wurzelkanalfüllungen an Zahn 11 und 12 durch einen Endodontologen alio loco revidiert. Die Schnittführung wurde aufgrund des bestehenden „Gummy Smile" hoch im Vestibulum geführt – so konnte die delikate Parodontalstruktur in ihrer Form unangetastet belassen werden, um einen möglichst optimalen ästhetischen Erfolg zu erreichen (Abb. 8 und 9).
Nach vestibulärer Freilegung wurde die Zyste vollständig entfernt und zur histopathologischen Untersuchung eingesandt (Abb. 10). Anschließend erfolgte eine Wurzelspitzenresektion an den Zähnen 11 und 12 durch die vestibuläre ossäre Perforation (Abb. 11), gefolgt von einer ultraschallbasierten retrograden Kanalaufbereitung und Abdichtung mit MTA (Mineral Trioxid Aggregat, ProRoot® MTA, Dentsply Sirona). Um die knöcherne Durchbauung am Boden der Zyste osteoinduktiv zu unterstützen, wurden mithilfe eines mechanischen Knochenschabers (Safescraper®

DEMEDI-DENT

True Bone Regeneration®

„Synthetische Biomaterialien für echte Knochenregeneration“

NEU!!

DentOss®

Phasenreines 99,9% ß-TCP

Implantation mit Augmentation ohne Membran

(DentOss feinkörnig)

Bukkaler Defekt 35

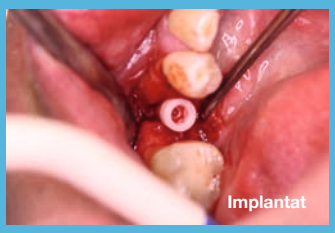
Implantat

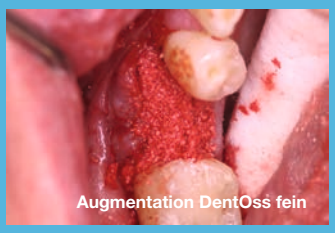
Augmentation DentOss fein

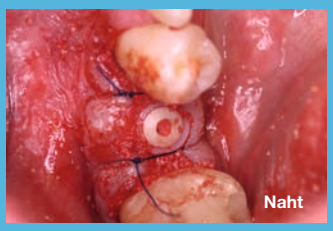
Naht

1 Tag nach OP

5 Tage nach OP

2 Monate nach OP

Socket Preservation ohne Membran oder Lappenbildung

(DentOss grobkörnig)

Ausgangssituation

Socket Preservation
Regio 47/48 mit DentOss®

Wundheilung nach zwei Tagen

Wundheilung nach acht Tagen

Kennenlernrabatt von 20 Euro bei der ersten Bestellung!

Demedi-Dent GmbH & Co. KG
Brambauerstr. 295 I 44536 Lünen I Tel: 0231 427 8474
info@demedi-dent.com I www.demedi-dent.com I www.facebook.com/demedident

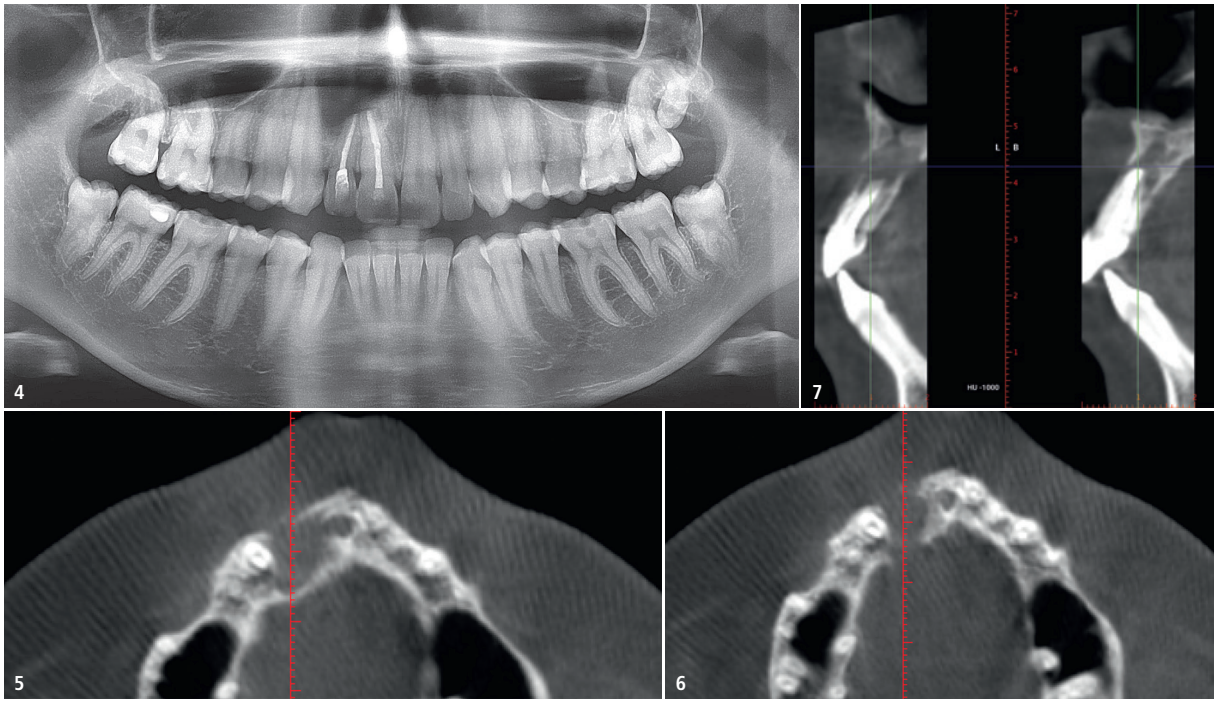

TWIST, Meta Biomed) aus dem Bereich des rechten nasopalatinalen Pfeilers Knochenchips entnommen und als erste basale Augmentationsschicht in den ossären Defekt eingebracht (Abb. 12). Der größere Anteil von 80 Prozent des Defektvolumens wurde mit einem vollständig resorbierbaren xenogenen Augmentationsmaterial aufgefüllt (mp3®, OsteoBiol®, American Dental Systems; Abb. 13). Der Defekt wurde zum Vestibulum hin mit einer stabilen, vollständig degradierbaren Membran abgedeckt (Soft Cortical Lamina, OsteoBiol®, American Dental Systems; Abb. 14). Zum einen wurde hiermit im Sinne der GBR das Weichgewebe vom Augmentat getrennt, zum anderen verhinderte die stabile Membran das Einwachsen eines Weichgewebeankers in den Defekt und damit eine narbige Verziehung im Vestibulum. Um eine Verschiebung der Membran zu vermeiden, wurde diese mit zwei Titanpins in der Kortikalis fixiert. Die Pins wurden bei Beschwerdefreiheit in situ belassen (Titan-Bone-Pin-System, American Dental Systems). Der Wundverschluss erfolgte einschichtig mit nicht resorbierbarem Nahtmaterial (Seralene® 5/0 DS-15, American Dental Systems; Abb. 15). Peri- und postoperativ wurde eine antibiotische Abschirmung unter Fortführung für insgesamt drei Tage mit Amoxiclav 875/125 (1–0–1) durchgeführt.

Heilung und Verlauf

Der postoperative Heilungsverlauf zeigte sich unauffällig. Die Nähte wurden am fünften postoperativen Tag bei

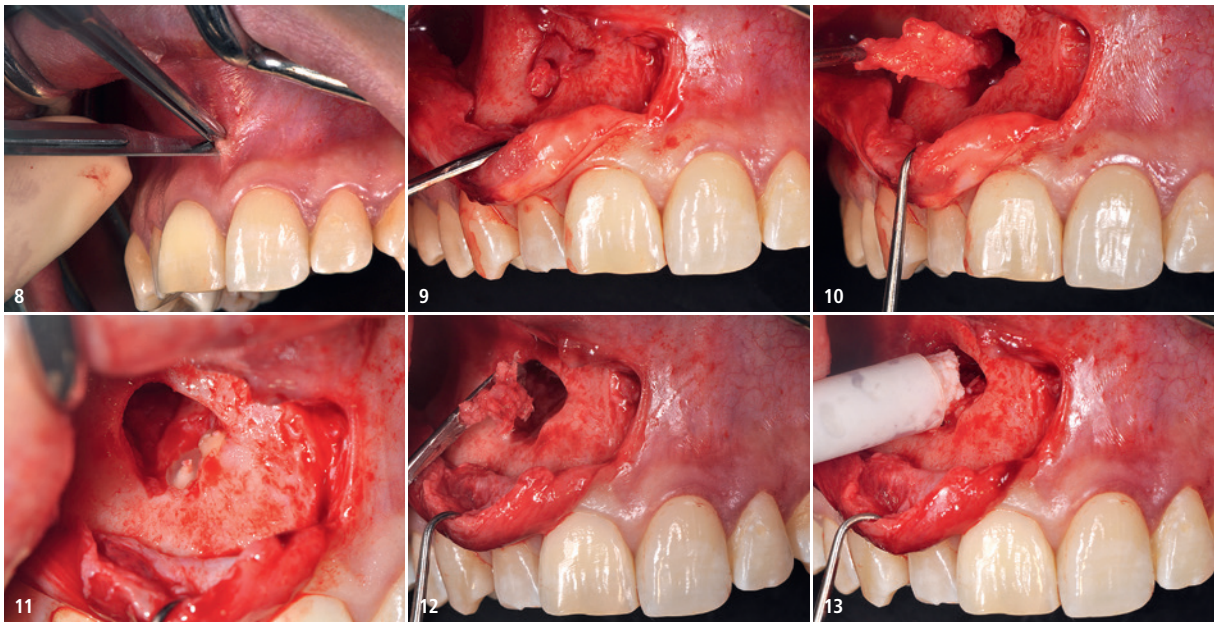

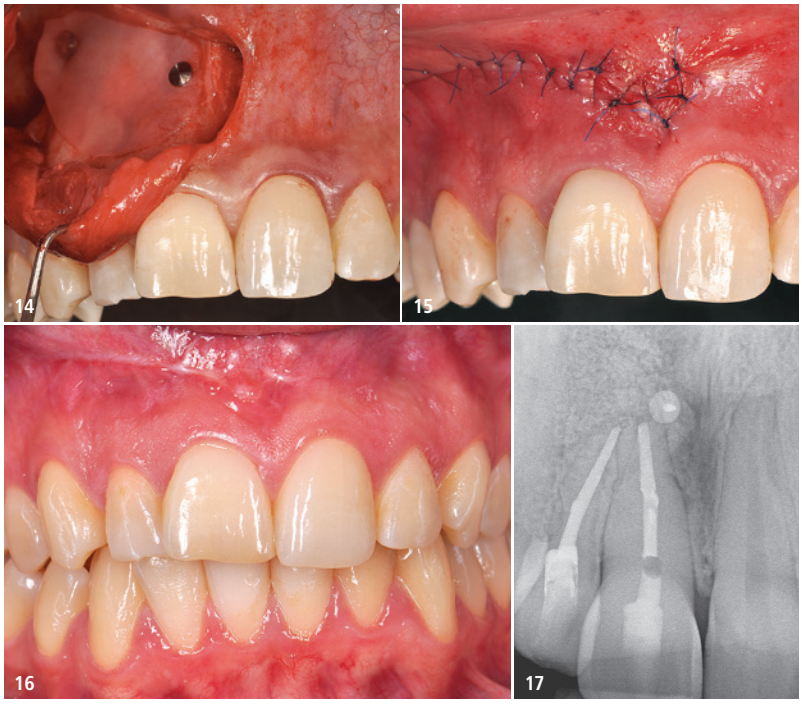

reizlosen Wundverhältnissen entfernt. Die pathologische Zystenbalgbeurteilung bestätigte den klinischen Verdacht einer radikulären Zyste. Der Befund wurde nach drei, sechs und zwölf Monaten kontrolliert. Nach drei Monaten konnte keine Lockerung der Frontzähne mehr festgestellt werden. Die Narben zeigten sich blande, ästhetisch unauffällig und trotz der hohen Lachlinie gut unter der Oberlippe verborgen (Abb. 16). Die ossäre Durchbauung des gesamten Zystenbereichs erschien bei der radiologischen Verlaufskontrolle nach einem Jahr vollständig und solide (Abb. 17). Ein Zystenrezidiv konnte bislang klinisch und radiologisch ausgeschlossen werden. Sollten im weiteren Verlauf Zahn 11 und/oder Zahn 12 dennoch erneut Probleme entwickeln und entfernt werden müssen, besteht aufgrund der optimalen ossären Rekonstruktion die Möglichkeit, wiederum, ohne die Weichgewebearchitektur zu stören, ein Sofortimplantat mit Sofortbelastung zu setzen und damit die soziale Ausfallzeit für die Patientin auf ein Minimum zu reduzieren. Bei stabilen Verhältnissen nach Operation wurde im Verlauf auf Wunsch der Patientin durch den weiter betreuenden Zahnarzt eine Veneer-Versorgung der Oberkieferfront zur vollständigen Wiederherstellung der ursprünglichen Zahnästhetik geplant.

Fazit

Ausgedehnte dentogene Zysten sind gerade im Oberkieferfrontzahnbereich nicht nur eine chirurgische, sondern auch eine ästhetische Herausforderung. Durch die gezielte Planung und den Einsatz von Materialien, die eine vollständige knöcherne Durchbauung des Defekts erlauben, kann ein langfristiger Behandlungserfolg mit optimaler Rot-Weiß-Ästhetik erreicht werden.

Kontakt

Prof. Dr. Dr. Florian Stelzle
Face Surgery – München
info@facesurgery.de
www.facesurgery.de

ANZEIGE

KSI Bauer-Schraube

Das Original

Über 25 Jahre Langzeiterfolg

- sofortige Belastung durch selbstschneidendes Kompressionsgewinde
- minimalinvasives Vorgehen bei transgingivaler Implantation
- kein Microspalt dank Einteiligkeit
- preiswert durch überschaubares Instrumentarium

Das KSI-Implantologen Team freut sich auf Ihre Anfrage!

K.S.I. Bauer-Schraube GmbH
Eleonorenring 14 · D-61231 Bad Nauheim

Tel. 06032/31912 · Fax 06032/4507
E-Mail: info@ksi-bauer-schraube.de
www.ksi-bauer-schraube.de