


Nach einer Wurzelkanalbehandlung sollte ein Zahn eigentlich schmerzfrei bleiben. Im folgenden Bericht wird allerdings ein Fall geschildert, bei dem sich ein Patient mit einem wurzelbehandelten Zahn, der lange unauffällig war und nun ein rückfälliges Beschwerdebild aufweist, vorstellte. Der Fachbeitrag erläutert die Therapie durch eine Revision in vier Sitzungen.



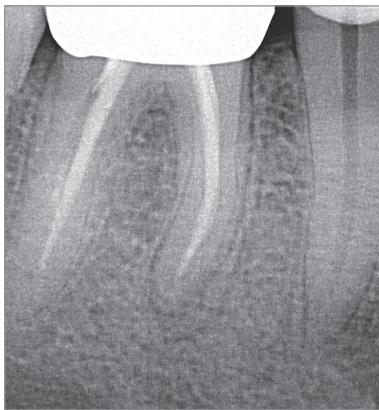
# Revision einer Wurzelfüllung nach wiederauftretender Symptomatik

## Diagnostik mithilfe von DVT und IKD

ZA Christoph Mahlke

### Spezielle Anamnese am Zahn 46

Der Patient, Jahrgang 1970 (allgemeine Anamnese: unauffällig, Nichtraucher), stellte sich mit unklaren, seit Jahren sporadisch auftretenden Beschwerden am Zahn 46 vor. Der Zahn war vor 16 Jahren im Vorfeld einer anstehenden Kronenversorgung wurzelbehandelt worden. Die Schmerzen begannen ca. vier bis fünf Jahre nach der Überkronung. Der Patient schilderte, dass der Zahn in der folgenden Zeit durchaus auch immer wieder monatelang schmerzfrei blieb. Die beschriebenen Schmerzen nahmen nun in letzter Zeit



**Abb. 1:** Ausgangsröntgenbild des Zahns 46 mit dezent verbreitertem apikalen Anteil des Parodontalspalts.

zu, während die schmerzfreien Intervalle kürzer wurden.

### Klinische Situation

Der orale Befund des Patienten, inkl. aller Schleimhäute, war pathologisch unauffällig. Alle Zähne waren suffizient konservierend und/oder prothetisch versorgt. Zahn 45 und 46 waren überkront. In Regio 36 war ein Implantat suffizient inseriert und versorgt worden.

### Klinischer Befund von Zahn 46

- suffiziente Kronenversorgung ohne tastbare Randspalten (Abb. 1)
- Sensibilitätsprobe: (–)
- vertikale Perkussionsprobe: (+ dezent)
- horizontale Perkussionsprobe: (+ dezent)
- Schleimhaut: unauffällig
- Taschenbefund: 2–3 mm
- Lockerungsgrad: 0
- Vestibulumswellung: (–)
- Palpation Vestibulum: (+)
- Okklusion: atraumatisch

### Röntgenbefund

Das Ausgangsröntgenbild ließ initial keine apikale Aufhellung im Sinne einer apikalen Parodontitis vermuten. Die vorhandenen Wurzelfüllungen erschienen

randständig und endeten im apikalen Drittel der Wurzelkanäle nahe des röntgenologischen Apex. Die distale Füllung schien nicht zentrisch im Wurzelkanal zu liegen und wies im mittleren Drittel eine Inkongruenz bzw. einen röntgensichtbaren Hohlraum auf. Ein „doppelter Parodontalspalt“ der distalen Wurzel war zu erkennen. Die Kronen 45 und 46 erschienen randständig (Abb. 2).

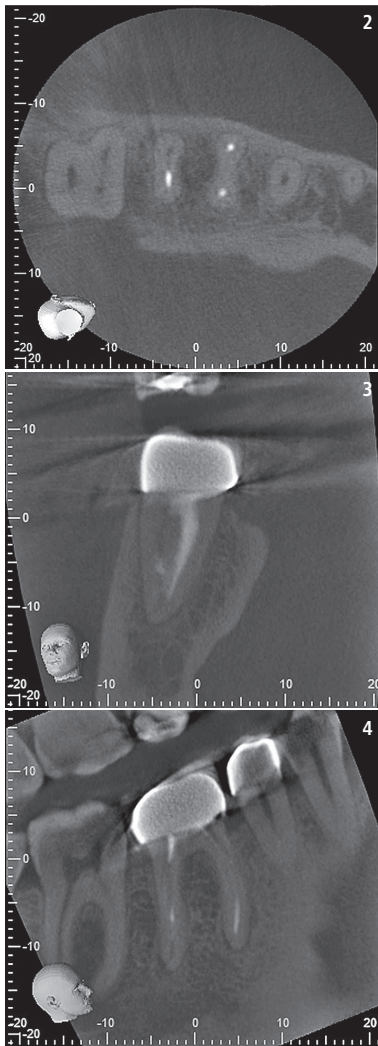
- apikale Aufhellung: (–)
- Karies: (–)
- Krone: suffizient

### Verdachtsdiagnosen

- apikale Parodontitis
- Längsfraktur

### Behandlungsplan

Zunächst wurde der Patient ausführlich über das Vorgehen, die Risiken sowie Alternativen (z. B. Exzision mit anschließender Implantation oder Brückenversorgung) und Prognose einer Revisionsbehandlung aufgeklärt. Auf die eventuell notwendige prothetische Neuversorgung des Zahns wurde hingewiesen. Der Patient entschied sich für einen Erhaltungsversuch durch eine mikroskopgestützte Wurzelkanalbehandlung. Aufgrund der bestehenden Verdachtsdiagnose einer



**Abb. 2:** DVT – Ansicht z-Ebene: distobukkal-er Kanal ohne Wurzelfüllung; kein Anhalt auf Frakturen. – **Abb. 3:** DVT – Ansicht x-Ebene: unbehandeltes Kanalsystem in der distalen Wurzel; Foramen physiologicum (seitliche bukkale Lage) differiert vom radiologischen Apex. – **Abb. 4:** Ansicht y-Ebene: periapikale Osteolysen an mesialer und distaler Wurzel.

apikalen Parodontitis durch infizierte und initial nicht therapierte Wurzelkanalstrukturen wurde dem Patienten die Anfertigung eines digitalen Volumentomogramms (DVT) zur prätherapeutischen Abklärung vorgeschlagen.

Folgende Fragen stellten sich im Vorfeld der Therapie: Liegen unbehandelte Wurzelkanäle oder eine apikale Parodontitis vor? Gibt es therapie-relevante Differenzialdiagnosen oder den Verdacht einer Fraktur?

Die DVT-Diagnostik (Veraviewepocs 3D F40 4x4, J. Morita) ergab einen distobukkalen Kanal ohne Wurzelfüllung. Die Wurzelfüllungen in den mesio-bukkalen, mesiolingualen und disto-

lingualen Kanälen waren insuffizient. Zudem waren apikale Aufhellungen im Sinne einer apikalen Parodontitis an der mesialen und distalen Wurzelspitze zu erkennen, allerdings keine Rissbildung, Perforationen etc. am Wurzel-dentin (Abb. 2–4).

## Therapie

### Erste Sitzung

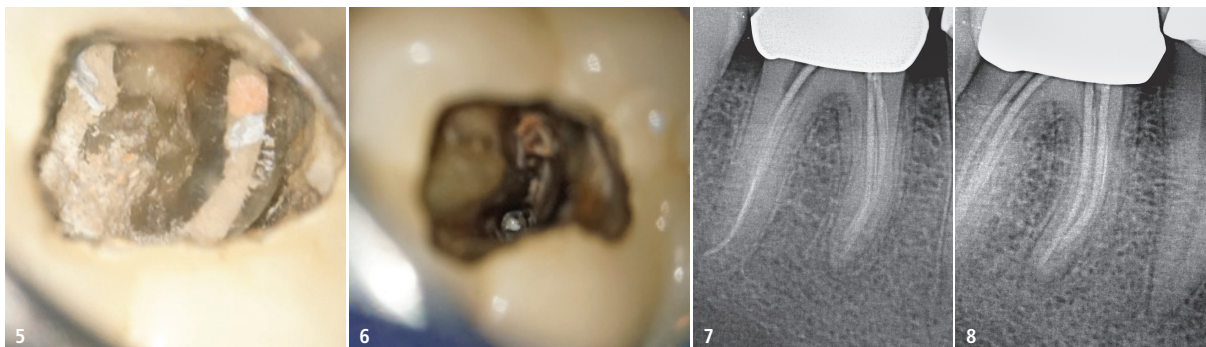
Nach der Leitungsanästhesie (Ultracain® D-S forte 1:100.000, Sanofi-Aventis) im rechten Unterkiefer wurde ein Kofferdam gelegt und die Behandlungsfläche zervikal mit OpalDam™ Green (Ultradent Products) abgedichtet. Danach folgte die Trepanation durch die Krone und Darstellung der Wurzelkanaleingänge (OPMI pico, Carl Zeiss). Die intrakoronale Diagnose (IKD) unter dem Mikroskop ergab keine Risse, Sprünge, Perforationen, Frakturen, Fremdmaterialien, sekundäre Karies oder Dentikel am Zahn.<sup>1</sup> Ein unbehandeltes Kanalsystem konnte in der distalen Wurzel dargestellt werden, ebenso wie Hohlräume in der vorhandenen Wurzelfüllung, deren Reste in der Pulpenkammer sowie Weichgewebsreste zwischen den gefüllten mesialen Kanälen (Abb. 5 und 6). Die Diagnose apikale Parodontitis bestätigte sich.

Bei der Behandlung wurde zunächst die Pulpakammer mit erwärmtem NaOCl (3%ige Konzentration) gespült und die sekundäre Zugangskavität mit überlangen Rosenbohrern (EndoTracer H1SML34, Komet) präpariert. Zu Beginn der Wurzelfüllungsrevision wurde mit Gates Glidden #4-2, Intro File 22/11 FlexMaster® und Reciproc® NiTi-Feile (beide VDW) gearbeitet. Ein Gleitpfad wurde in vier Kanälen mesio-bukkal, distobukkal, mesiolingual sowie distolingual mit C-Pilot-Feile ISO 10 (VDW) erstellt und die Arbeitslänge mit dem VDW.Gold® Reciproc® Endo-Motor (verbaut in Endo-Cart all in one, Thomas Dental) elektrometrisch bestimmt. Nun konnten die Kanäle unter simultaner Längenmessung und ständigem Austausch von NaOCl mit WaveOne® Gold small 20/07 NiTi-Feile (Dentsply DeTrey) in reziproker Arbeitsweise (crown down) bis ca.



Agil,  
schnittfreudig  
und hungrig.  
**Procodile.**





**Abb. 5:** Intraorales Foto während der IKD. – **Abb. 6:** Freigelegter unbehandelter distobukkaler Kanal. – **Abb. 7:** Röntgenologische Messaufnahme mit eingemessenen CHX-Points. – **Abb. 8:** Röntgenologische Messaufnahme mit eingemessenen CHX-Points in mesialer Projektion.

1 mm vor der Arbeitslänge weiter aufbereitet werden. Die apikale Präparation erfolgte mit ProTaper Next® NiTi-Feilen (Dentsply DeTrey) in Vollrotation unter simultaner elektrischer Längenmessung und ständigem Austausch von erwärmtem NaOCl bis ISO 25.06 in den mesialen und bis ISO 30.07 in den distalen Kanälen.

Nach dem Trocknen der Kanäle mit passenden Papierspitzen (ProTaper Next® X3/X2, Dentsply DeTrey) sowie dem Einbringen der medikamentösen Einlage mit UltraCal™ (Ultradent Products) und eingemessenen roeko activ point Chlorhexidine-Points Größen 30 und 35 (COLTENE) wurden sie provisorisch und bakteriendicht mit dem Kunststoffpellet und Cavit™ (3M) verschlossen sowie darüber okklusal adhäsiv mit SDR® (Dentsply DeTrey) und Adper™ Prompt™ L-Pop (3M) versiegelt. Die okklusalen Kontakte und jene in Laterotrusion wurden geprüft und eingeschliffen. Die Arbeitslänge wurde nochmals röntgenologisch bestätigt (Messaufnahme, Abb. 7 und 8) und der Patient über eine eventuell notwendige Einnahme von Schmerzmitteln bis zum Folgetag aufgeklärt.

#### Zweite Sitzung (eine Woche später)

Der Zahn war nun beschwerdefrei und nicht mehr klopfschmerzhaft. Erneut wurde eine Leitungsanästhesie (Ultracain® D-S forte 1:100.000, Sanofi-Aventis) vorgenommen und ein Kofferdam gelegt. Der provisorische Verschluss wurde entfernt und die Kanäle mit erwärmtem NaOCl 3% gespült. Nun folgte die apikale Präparation mit ProTaper Next® NiTi-Feilen (Dentsply DeTrey) in Vollrotation unter simultaner elektrischer Längenmessung und ständigem Austausch von erwärmtem NaOCl bis ISO 30.07 in den mesialen und ISO 40.06 in den distalen Kanälen. Guttapercharesten wurden außerdem mit Hedström-Feilen (VDW) in aufsteigender Größe bis ISO 40 entfernt. Erneut wurde mit erwärmtem NaOCl 3% sowie ultraschallaktiviert mit IRRI S 21/25-Feilen (VDW) für ca. 20 Sekunden, EDTA-Lösung in 17%iger Konzentration für eine Minute und mit CHX-Lösung in 2%iger Konzentration gespült. Nach der Trocknung der Kanäle mit ProTaper® Next Paperpoints (Größe X2) erfolgte die thermoplastische Obturation (Backfill mit BeeFill® 2 in 1, VDW, verbaut in Endo-Cart all in one, Thomas

Dental) mit AH Plus Jet® und ProTaper® Next (beide Dentsply DeTrey) Mastercones (Größe X2) mittels Schilder-Technik. Die Kavität wurde mit Alkohol gereinigt (Abb. 9–11), adhäsiv verschlossen und die Kanäleingänge unterhalb des Kavitätenbodenniveaus mittels Total-Etch-Technik und Komposit (Xeno Select® und SDR®, beide Dentsply DeTrey) versiegelt. Die Deckfüllung wurde poliert, der Kofferdam abgenommen und eine Röntgenkontrollaufnahme angefertigt (Abb. 12 und 13).

#### Dritte Sitzung (sechs Monate später)

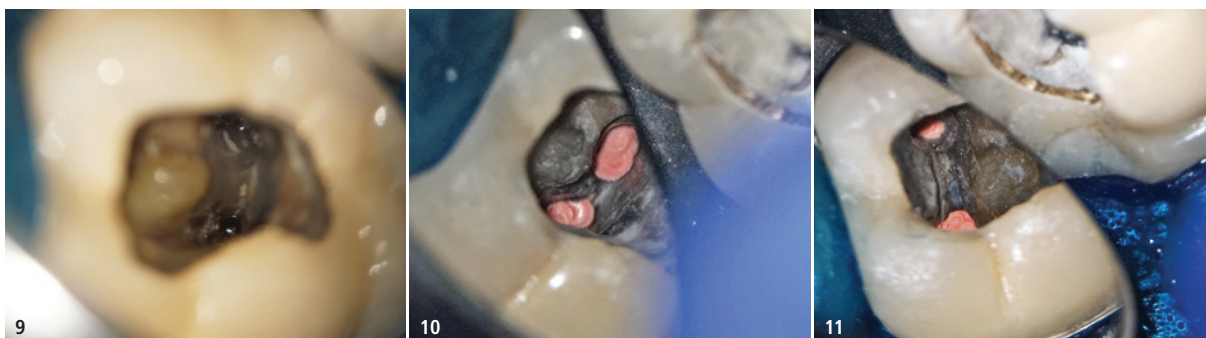Beim dritten Termin erfolgte die röntgenologische und klinische Nachkontrolle:

- klinisch: o.p.B.
- röntgenologisch: apikal ohne pathologischen Befund (Abb. 14)

Die Okklusion wurde hierbei geprüft, um traumatische Frühkontakte zu vermeiden. Der Patient war weiterhin schmerzfrei.

#### Vierte Sitzung (30 Monate später)

Bei der erneuten röntgenologischen und klinischen Nachkontrolle waren beide Parameter o.p.B. (Abb. 15). Die



**Abb. 9:** Intraorales Foto distaler Kanäle nach Desinfektion. – **Abb. 10:** Intraorales Foto nach Wurzelfüllung der beiden distalen Kanäle. – **Abb. 11:** Intraorales Foto nach Wurzelfüllung in mesialen Kanälen.

	mb	ml	db	dl
Referenzpunkt	Mb-Höcker	MI-Höcker	Rand Trep-Öffnung	Rand Trep-Öffnung
Endometrische Länge	22	21	23	23
Länge Instrument bei Röntgenmessaufnahme	22	21	23	23
Definitive Arbeitslänge	22	21	23	23
Aufbereitungsdurchmesser	30.07	30.07	40.06	40.06

Tab. 1: Technische Daten der Wurzelkanalbehandlung.

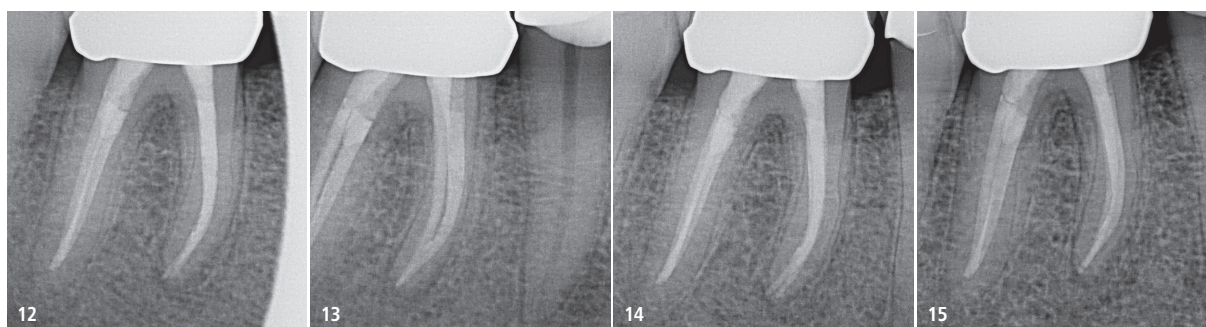


Abb. 12: Röntgenkontrollaufnahme nach Wurzelfüllung und Deckfüllung. – Abb. 13: Röntgenkontrollaufnahme nach Wurzelfüllung in zweiter Projektion. – Abb. 14: Röntgenologische Nachkontrolle nach sechs Monaten. – Abb. 15: Röntgenologische Nachkontrolle nach 30 Monaten.

Kronen an Zahn 45 und 46 waren weiterhin suffizient.

## Epikrise

In diesem Fall war ein Zahn nach mehreren symptomfreien Jahren nach einer Wurzelfüllung erneut symptomatisch geworden. Die Füllung erschien suffizient. Die koronale Restauration war intakt, weshalb eine Leakage ausgeschlossen wurde. Um die Verdachtsdiagnose vertikale Längsfraktur auszuschließen (untere Molaren zeigen eine besonders hohe Prävalenz für Längsfrakturen<sup>2</sup>) und mögliche Ursachen der Beschwerden zu ermitteln, wurde ein DVT angefertigt. Dieses ergab keine Anhaltspunkte auf eine Fraktur, was aber mit dem DVT auch nicht immer sicher einschätzbar ist.<sup>3</sup>

Weder auffällige Sondierungstiefen noch IKD-Befund<sup>1</sup> oder DVT-Befund gaben Hinweise auf Frakturen<sup>4</sup>, was die Diagnose einer apikalen Parodontitis durch übersehenen infizierten Wurzelkanal sehr wahrscheinlich machte.<sup>5</sup> Die folgende Revisionsbehandlung erstreckte sich dabei auf alle Wurzelkanäle, da im DVT eine Osteolyse im Sinne einer apikalen Parodontitis an allen Wurzelspitzen nachgewiesen werden konnte. Eine Revision einzelner Kanäle bei ansons-

ten suffizient wurzelgefüllten Kanälen ohne apikale Parodontitiden an mehrwurzeligen Zähnen gilt es, im Einzelfall aber kritisch abzuwägen.

Die vorhandene Krone wurde belassen. Dies macht zukünftig besonders Kontrollen des okklusalen adhäsiven Verschlusses nötig, um eine koronale Leakage mit anschließender Reinfektion zu vermeiden. Zusätzlich sollten die Taschentiefen kontrolliert werden, da die Gefahr einer Längsfraktur des Zahns nach wie vor gegeben ist.<sup>6</sup>

Sehr wahrscheinlich ist, dass die seit der initialen Wurzelkanalbehandlung auftretenden Beschwerden mit dem Nichttherapieren des übersehenen Kanals im Zusammenhang stehen.<sup>5</sup> Es ist jedoch (auch nach IKD bzw. DVT-Diagnostik) nicht absolut auszuschließen, dass auch eine (Wurzel-)Dentinfaktur des Zahns vorlag. Daher gilt es, bei diesem Fall in den nachfolgenden Recall-Sitzungen besonders auf die Kontrolle des Randschlusses der Krone sowie seiner Deckfüllung und die Taschentiefen zu achten.<sup>7</sup>

Dem Zahn wird nach rückläufigem Beschwerdebild, suffizienter koronaler Versiegelung und längerer unauffälliger Nachkontrolle nunmehr eine gute Prognose beschieden.<sup>8</sup> Diese ist jedoch trotzdem weiterhin von der Qualität der

Versiegelung und deren Pflege abhängig. Zudem sollte im Zweifelsfall (z. B. bei geplanter prothetischer Neuversorgung) in Erwägung gezogen werden, ein weiteres DVT anzufertigen, um eine erneute apikale Parodontitis bzw. den Heilungsverlauf derselben besser als im zweidimensionalen Röntgenbild darstellen und abklären zu können.<sup>3</sup> Das präoperative Einzelröntgenbild konnte keine Pathologien detektieren, die aber – wie das DVT zeigen konnte – durchaus vorhanden waren.

## Kontakt



### ZA Christoph Mahlke

Zahnarztpraxis Dres. Mahlke  
und ZA Christoph Mahlke  
Mozartweg 11  
29378 Wittingen  
Tel.: 05831 7379  
rezeption.dr.mahlke@t-online.de  
www.zahnaerzte-wittingen.de