Indirektes, überschussfreies Bracketkleben

Dr. Riccardo Riatti

Literatur

Ein Beitrag von Dr. Riccardo Riatti, MSc, aus Italien.

Die exakte Positionierung von Brackets im Patientenmund ist eine Voraussetzung für die Erzielung guter Behandlungsergebnisse innerhalb kurzer Zeit. Untersuchungsergebnisse zeigen, dass es mit gedruckten Übertragungstrays gelingt, die virtuell auf digitalen Modellen geplanten Bracketpositionen mit hoher Genauigkeit in den Patientenmund zu übertragen.[1] Das im Folgenden vorgestellte klinische Fallbeispiel zeigt die erfolgreiche Behandlung einer Klasse II-Malokklusion mit überschussfreiem Bonding von Keramikbrackets nach digitaler Planung.

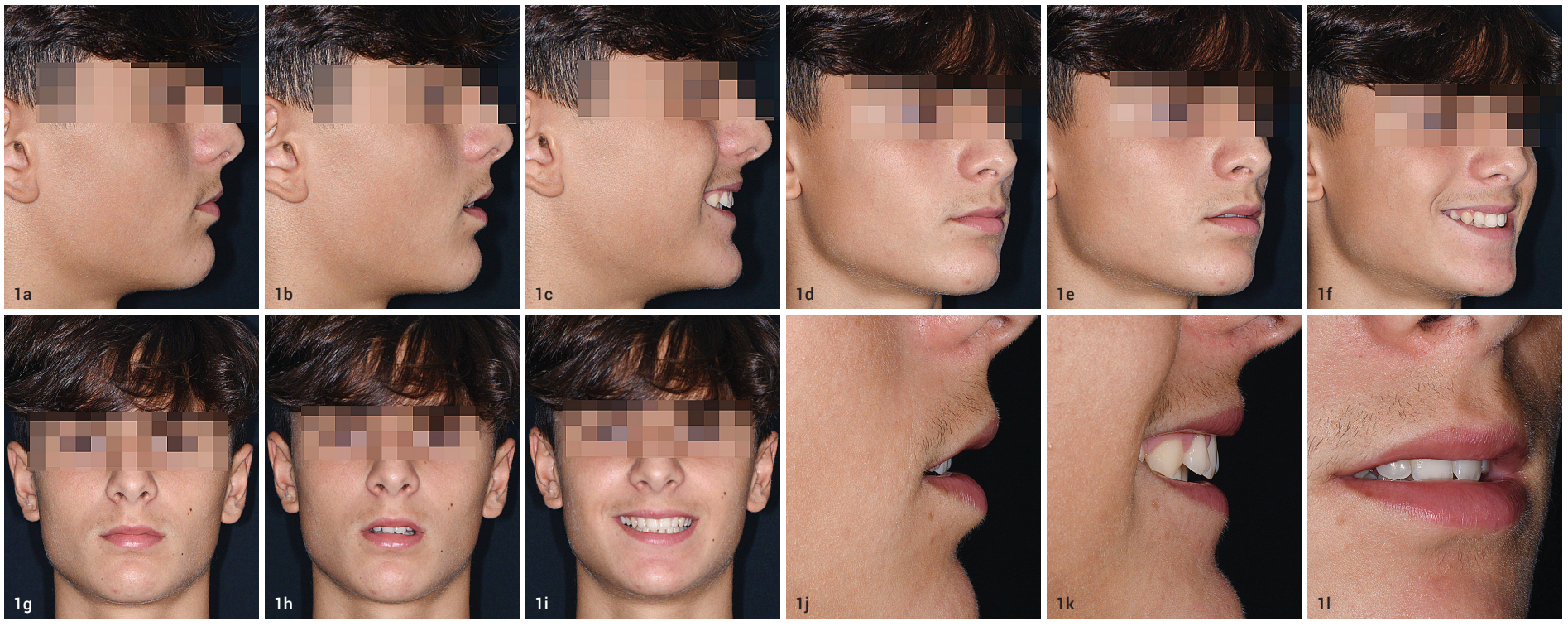

Die digitale Behandlungsplanung mit virtuell platzierter Multibracketapparatur, welche anschließend mittels gedruckter Übertragungstrays im Patientenmund eingesetzt wird, ermöglicht nicht nur die zuverlässige und optimale Positionierung von Brackets. Ihr Einsatz kann aufgrund der hierbei realisierbaren Präzision zudem zu einem einfacheren sowie schnelleren Finishing führen.

Klinisches Fallbeispiel

Im vorliegenden Patientenfall wurde das digitale Bonding der Behandlungsapparatur mithilfe der Software Ortho Analyzer™ (3Shape) vorbereitet. Die Übertragungstrays mit den entsprechenden Aussparungen für die in diesem Beispiel zum Einsatz kommenden Keramikbrackets (3M Clarity Ultra SL Selbstligierende mit 3M APC Flash-Free Adhäsivvorbeschichtung) wurden mithilfe eines 3D-Druckers hergestellt. Am Tag des Bondings wurden die Trays mit den adhäsivvorbeschichteten Brackets bestückt und in einer lichtgeschützten Box bis zum Klebetermin aufbewahrt.

Diagnostische Fallbeschreibung

Ein 14-jähriger Patient mit einer skelettalen Klasse II (ANB 6°) bei einem durchschnittlichen Unterkieferebenenwinkel (SN-GoGn) von 26° und einer Klasse II-Eckzahn-Molarenrelation stellte sich in unserer Praxis vor. Es lagen eine Mittellinienverschiebung von 2 mm nach links sowie ein tiefer Überbiss (6 mm) vor. Die Unterkiefer-Frontzähne waren um –1 mm in Richtung APog-Linie verschoben, ihre Neigung in Relation zur Unterkieferebene war jedoch vergrößert (100°).

Abb. 1a–o: Extraorale Aufnahmen der Ausgangssituation. **Abb. 1p–u:** Intraorale Aufnahmen der Ausgangssituation.

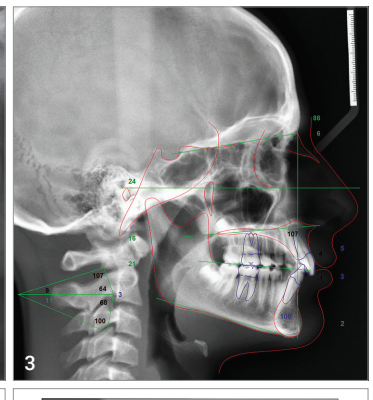

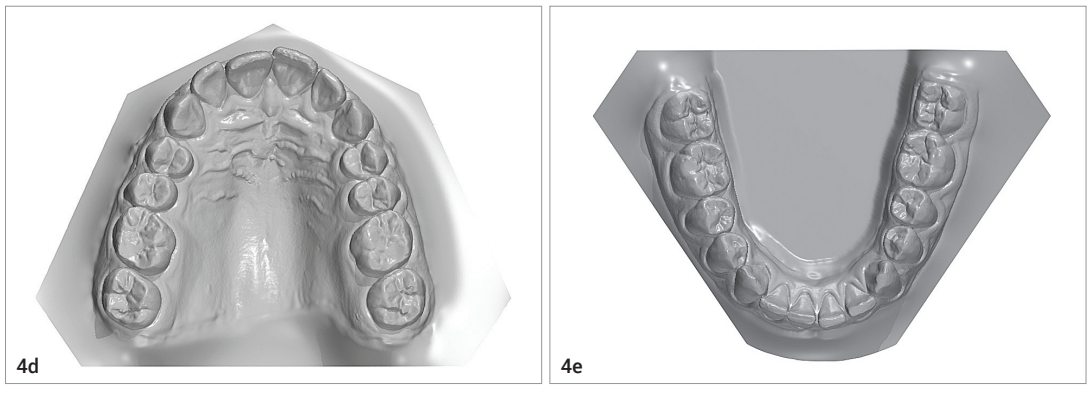

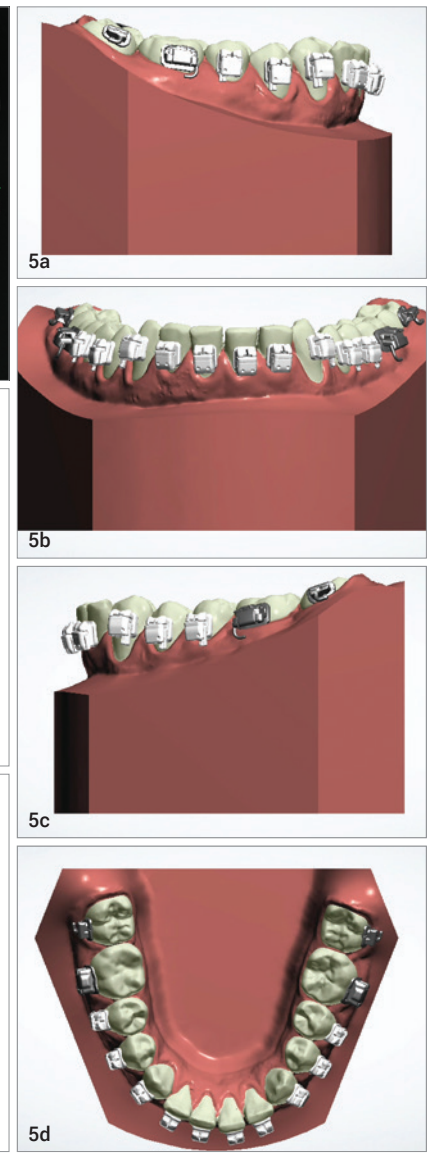

Abb. 2: Initiale Fernröntgenseitenaufnahme. **Abb. 3:** Initiale Panoramaschichtaufnahme (OPG). **Abb. 4a–e:** Virtuelle Modelle der Malokklusion. **Abb. 5a–d:** Set-up mit virtuell positionierten Brackets.

In beiden Kiefern waren die Torquewerte der Eckzähne und Prämolaren negativ, wodurch dunkle Bukkalkorridore entstanden waren. Zahn 13 war stärker extrudiert als Zahn 23 (Pupillarlinie als Referenz). Da dies bei Einsatz einer konventionellen Straight Wire-Apparatur zu einem erhöhten Risiko des Kippens der Okklusionsebene nach Nivellierung und Alignment geführt hätte, entschieden wir uns für die Verwendung selbstligierender Brackets. Diese ermöglichen in der ersten Behandlungsphase in Kombination mit Lateral Development Bögen (ebenfalls 3M) den Einsatz leichter Kräfte zur Entwicklung des oberen und (in geringem Maße) des unteren Zahnbogens (Abb. 1a–o, 1p–u, 2 und 3). In der zweiten Behandlungsphase sollten zur Erreichung der exakten finalen Zahnposition Beta III Titanium sowie Stahlbögen zur Anwendung kommen.

Behandlungsplan

Der Patient entschied sich in erster Linie aus ästhetischen Gründen für eine kieferorthopädische Behandlung. Dementsprechend wünschte er vor allem im Frontzahnbereich eine Korrektur der Fehlstellungen. Zur Sicherstellung eines besonders guten Behandlungsergebnisses und zur Beschleunigung der Behandlung durch Verkürzen der für das Finishing erforderlichen Zeit wurde beschlossen, die digitale Klebetechnik einzusetzen. Neben der exakten Positionierung der Brackets kann hierbei das angestrebte Ergebnis mit der erzielbaren Okklusion für Behandler und Patienten vorab visualisiert werden.[1] Zudem lassen sich sämtliche Überkorrekturen exakt planen, die für

Abb. 6a–e: Digital Flash-Free Bonding im Unterkiefer. **Abb. 7a–c:** Situation nach dem Bonding im Oberkiefer.

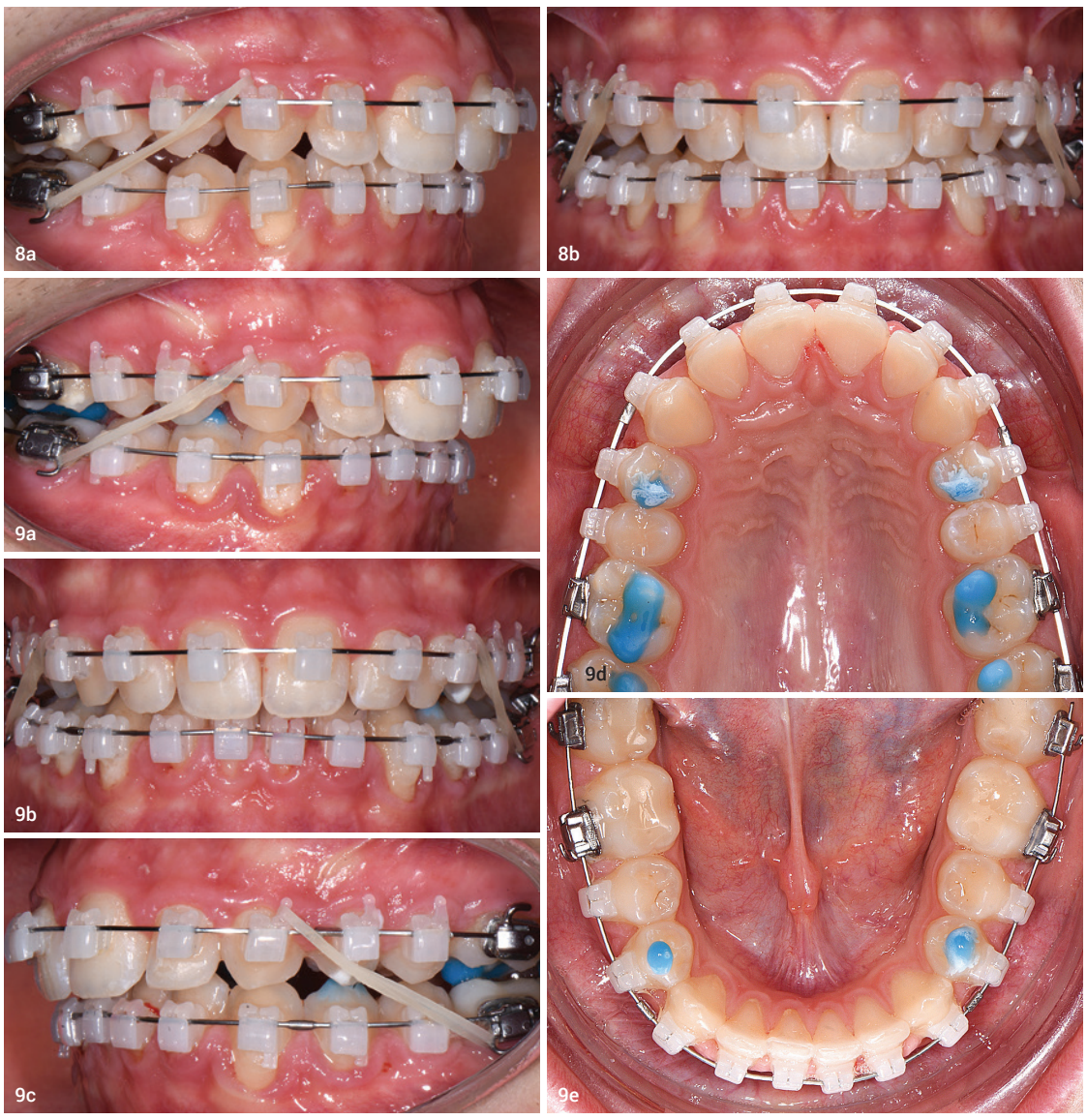

Abb. 8a und b: Situation nach dem Bonding im Unterkiefer mit Klasse II-Gummizügen. **Abb. 9a–e:** Behandlungsphase mit Klasse II-Gummizügen und okklusalen Aufbauten. **Abb. 10a–c:** Erste Phase des Finishings mit intramaxillären Gummizügen. **Abb. 11a–d:** Zweite Phase des Finishings mit Up-and-down-Gummizügen linksseitig sowie Teilbogen im Unterkiefer.

die Erzielung eines funktional wie ästhetisch bestmöglichen Behandlungsergebnisses erforderlich sind. Dies gelingt durch eine präzise Analyse der Bolton-Diskrepanzen sowie anatomischer Variationen hinsichtlich der Zahnmorphologie. Darüber hinaus ist es möglich, die Bewegung jedes einzelnen Zahns von seiner Ausgangsposition bis zur gewünschten Endposition genauestens zu planen (Abb. 4a–e, 5a–d).

Um dem Wunsch des Patienten nach einer möglichst ästhetischen Behandlungsoption zu entsprechen und aus klinischer Sicht gleichzeitig von der Vielseitigkeit und Zuverlässigkeit einer festsitzenden selbstligierenden Apparatur zu profitieren, kamen im vorliegenden Fall in beiden Kiefern selbstligierende Keramikbrackets zum Einsatz (Abb. 6a–e).

Es war geplant, den Biss unter Vermeidung einer Extrusion der Prämolaren und Molaren durch eine absolute Intrusion der Unterkieferfront zu öffnen, um auf eine Clockwise-Rotation des Unterkiefers verzichten zu können. Zur Erzielung harmonischer fazialer Verhältnisse war es notwendig, die Konvexität des Profils zu reduzieren und die Projektion des Kinns zu vergrößern. Zudem war geplant, die vertikale Dimension ausschließlich im Seitenzahnbereich durch Aufbauten zu erhöhen.

In Absprache mit dem Patienten und dessen Eltern wurde entschieden, die Korrektur der dentalen Klasse II-Verhältnisse mithilfe von leichten Klasse II-Gummizügen durchzuführen. Unter Berücksichtigung des vorliegenden vorteilhaften Wachstumsmusters war vorgesehen, die vertikale Dimension durch die Einschränkung einer Extrusion im Seitenzahnbereich präzise zu kontrollieren, um so das gewünschte sagittale Wachstum zu erzielen[3] (Abb. 7a–c, 8a und b).

Behandlungsfortschritt

Die okklusalen Aufbauten auf den Molaren und ersten Prämolaren im Oberkiefer sowie auf den ersten Prämolaren im Unterkiefer dienten dazu, die vertikale Position der Molaren und Prämolaren während der Intrusion der Unterkieferfront zu kontrollieren. Außerdem wurde dadurch die okklusale Klasse II-Korrektur vorangetrieben.[4]

Die Klasse II-Gummizüge (Größe 3/16", leichte Kraftübertragung 3,5 oz.) wurden vom Patienten für die Dauer von sieben Monaten für jeweils 14 Stunden am Tag getragen, um zum einen die obere und untere Mittellinie zu zentrieren und zum anderen die Klasse II-Molaren-Eckzahnrelation zu korrigieren. Zur Einschränkung der Extrusion im Seitenzahnbereich war lediglich ein leichtes Kraftniveau erforderlich.

Zur Optimierung der linksseitigen Okklusion sowie zur Parallelisierung beider Kiefer (im Unterkiefer kam von 3 bis 3 ein Teilbogen zum Einsatz) wurden vier Wochen lang Up-and-down-Gummizüge (Größe 1/8", Kraftübertragung leicht, 3 oz.) für täglich 14 Stunden vom Patienten getragen (Abb. 9a–e, 10a–c, 11a–d).

Die aktive Behandlungszeit betrug bei diesem Klasse II-Fall zehn Monate, wobei es während des gesamten Therapieverlaufs zu keinerlei Bracketverlusten kam. Es gelang, eine ideale Okklusion zu erzielen[5, 6] und den Tiefbiss zu korrigieren. Der ANB-Winkel vergrößerte sich um 2°, wodurch sich die Fülle der Lippen und das Erscheinungsbild des Profils sicht-

LINGUAL TECHNIK

Zertifizierungskurse

für Einsteiger
mit praktischen Übungen am Typodonten

10. – 11. Oktober 2020 ... Sprache: **Französisch** ..... ONLINE

23. – 24. Oktober 2020 ... Sprache: **Deutsch** ..... ONLINE
AUSGEBUCHT

für Kieferorthopädinnen/-en mit Erfahrung
in der Anwendung vollständig individueller lingualer Apparaturen

16. Oktober 2020 ..... Sprache: **Englisch** ..... ONLINE

Kurs für Zahnmedizinische Fachangestellte

aus WiN-zertifizierten Praxen

GRUNDKURS
mit praktischen Übungen am Typodonten

11. Dezember 2020 ..... Sprache: **Deutsch** ..... ONLINE
AUSGEBUCHT

Fortgeschrittenenkurs ONLINE

für WiN-zertifizierte Kieferorthopädinnen/-en

Webinar bestehend aus 10 Modulen
Nur komplett buchbar

Sprache: Englisch
Auf Anfrage auch in deutscher Sprache
als Webinar on demand

10:00–12:00 Uhr CET/CEST

Gebühr: 1.000 € für alle 10 Termine

TERMINE 2020:

01 FR **7. Februar**
02 FR **6. März**
03 FR **3. April**
04 FR **8. Mai**
05 FR **5. Juni**
06 FR **3. Juli**
07 FR **4. September**
08 FR **2. Oktober**
09 FR **6. November**
10 FR **4. Dezember**

VIDEOARCHIV: Sie erhalten Zugriff auf die Aufzeichnungen aller bereits gehaltenen Module des Kurses und können **jederzeit** in den Kurs einsteigen bzw. verpasste Termine nachholen.

ANWENDERTREFFEN

für zertifizierte Kieferorthopädinnen/-en
und Weiterbildungsassistentinnen/-en

6. RUSSISCHES ANWENDERTREFFEN

07. November 2020 ... Sprache: **Englisch mit russischer Übersetzung** ..... ONLINE

7. DEUTSCHES UND INTERNATIONALES ANWENDERTREFFEN

28. November 2020 ... Sprache: **Deutsch mit englischer Simultanübersetzung** ..... ONLINE

7. FRANZÖSISCHES ANWENDERTREFFEN

30. Januar 2021 ..... Sprache: **Französisch** ..... ONLINE

/winunsichtbarezahnspange

@win_unsichtbare_zahnspange

ONLINEANMELDUNG:

www.**lingualsystems**.de/courses

Abb. 12a–o: Extraorale Aufnahmen des Behandlungsergebnisses. **Abb. 12p–r:** Intraorale Aufnahmen des Behandlungsergebnisses. **Abb. 13:** Fernröntgenseitenaufnahme nach Behandlungsabschluss. **Abb. 14:** Panoramaschichtaufnahme nach Behandlungsabschluss. **Abb. 15a–e:** Virtuelle Modelle des Behandlungsergebnisses. *(Bilder: © Dr. Riccardo Riatti)*

lich verbesserten. Die Okklusalebene verlief nach Behandlungsabschluss parallel zur Pupillarlinie. Zudem konnten die optisch unschönen Bukkalkorridore reduziert werden (Abb. 12a–r, 13, 14 und 15a–e).

Bogensequenzen

Im Verlauf der Behandlung kamen im Ober- und Unterkiefer folgende Bögen zum Einsatz:

Oberkiefer

- .014″ Nitinol Lateral Development Bogen, Bogenform und -größe R28 (1,5 Monate)
- .016″ x .022″ Nitinol Lateral Development Bogen, Bogenform und -größe R28 (1,5 Monate)
- .019″ x .025″ Nitinol Lateral Development Bogen, Bogenform und -größe R28 (3 Monate)
- .019″ x .025″ Edelstahl Posted Bogen, individualisierte Bogenform (4 Monate)

Unterkiefer

- .014″ Nitinol Lateral Development Bogen, Bogenform und -größe R28 (1,5 Monate)
- .018″ Nitinol Lateral Development Bogen, Bogenform und -größe R26 (1,5 Monate)
- .019″ x .025″ Nitinol Lateral Development Bogen, Bogenform und -größe R26 (1,5 Monate)
- .019″ x .025″ Beta III Titanium Bogen, individualisierte Bogenform (4 Monate)

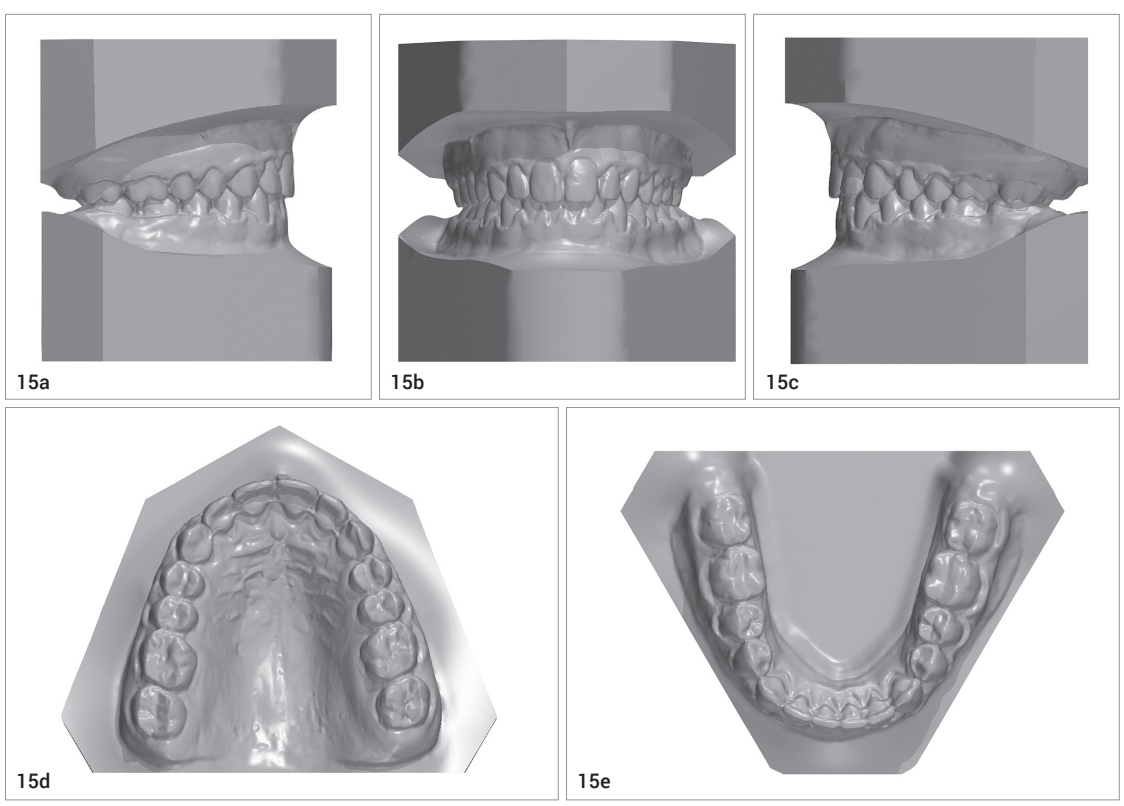

Fazit

Im vorliegenden Fall gelang es innerhalb einer kurzen Behandlungszeit, sowohl das ästhetische Erscheinungsbild zu verbessern als auch die Klasse II-Fehlstellung zu korrigieren. Eine sorgfältige kieferorthopädische Therapieplanung, unterstützt durch den Einsatz einer Planungssoftware für das digitale Bonding, hatte dabei einen großen Anteil an der Erzielung des gewünschten Ergebnisses.

Die präzise Kontrolle aller Zahnbewegungen bis zur geplanten finalen Zahnposition war dank exakter Positionierung der verwendeten Brackets möglich. Die gewählte Apparatur (Clarity Ultra Keramikbrackets) sorgte zudem für eine sehr gute Torque- sowie Rotationskontrolle. Die Verwendung von High-Tech Lateral Development Bögen ließ in der Phase der Zahnbogenentwicklung die Applikation besonders leichter Kräfte zu, während Beta III Titanium Bögen und Stahlbögen während des Finishings die Erreichung der Behandlungsziele optimal unterstützten. Der Patient war mit der Ästhetik der Apparatur sowie mit dem erzielten Behandlungsergebnis sehr zufrieden.

Ersterscheinung in englischer Sprache: 3M Innova (www.3M.com/Innova). Zweitveröffentlichung mit freundlicher Genehmigung von 3M. Ein spezieller Dank geht an Stefano Negrini (KFO-Techniker).

kontakt



Dr. Riccardo Riatti
Via F. Cavallotti 134/A
41049 Sassuolo MO
Italien
Tel.: +39 0536 883868
info@riccardoriatti.com
www.riccardoriatti.com

Wozu **Risiken eingehen ?** Wir sind für **Sie da !**

GC Orthodontics

300 Jahre KFO-Kompetenz
Ihrer Ansprechpartner im
Innen- und Außendienst

Offizieller Händler von TOMY

Since 1921
Towards Century of Health

Experts in Orthodontics
GC Orthodontics Europe GmbH
www.gcorthodontics.eu