

Neues Denken für schonende Chirurgie

Der Einsatz hocheffizienter Übertragungsinstrumente in der Chirurgie. Von Dr. med. dent. Frank-Michael Maier, M.Sc., Tübingen, Deutschland.

Neben der üblichen Verwendung von Hand- und Winkelstücken für die Chirurgie und Implantologie können chirurgische Schnellläufer für moderne Behandlungskonzepte eingesetzt werden. Die Chirurgieeinheit Chiropro PLUS (Bien-Air) bietet eine zusätzliche Bedienebene für chirurgische Schnellläufer. Neben allen Schritten der Implantation können damit effizient minimalinvasive Osteotomien, Wurzelspitzenamputationen, Hemisektionen, Präparationen von Knochenblöcken, PET (Partial Extraction Therapy) sowie Entepithelisierungen von Bindegewebstransplantaten mit nur einem Gerät durchgeführt werden.



Abb. 1: Chirurgischer Schnellläufer mit innengeführtem Lichtleiter und Irrigationssystem.

In der täglichen Arbeit haben sich Schnellläufer für chirurgische Eingriffe bewährt. Im Vergleich zur klassischen Osteotomie mit einem Handstück oder unterstem Winkelstück ist das Arbeiten mit einem Schnellläufer weniger invasiv und wesentlich effizienter. Die gewinkelte Form des Schnellläufers erleichtert den Zugang zum OP-Gebiet (Abb. 1). Der innengeführte Lichtleiter sorgt für eine sehr gute Ausleuchtung des Arbeitsfelds. Ein Alleinstellungsmerkmal im Chirurgiesektor ist die innengeführte Irrigation. Dadurch entfallen störende Irrigationsleitungen im Griffbereich und die Sicht wird nicht eingeschränkt.

Wurzelreste können beispielsweise ohne Bildung eines Lappens über die Alveole osteotomiert werden. Durch feine und entsprechend lange Lindemann-Fräsen fällt der Knochendefekt klein aus (Abb. 2). Die hohe Umdrehungszahl und scharfe Fräsen ermöglichen es, eher die Wurzel abzufräsen, als das Knochenlager unnötig zu beschädigen. Die Osteotomie erfolgt mit wenig Druck, und der Operateur kann sich so besser auf die exakte Führung des Instruments konzentrieren. Häufig reicht bereits eine Schwächung im Bereich der umgebenden Kompakta aus, um den Zahn beziehungsweise Wurzelrest schonend entnehmen zu können. Patienten klagen nach Anwendung dieser Technik deutlich weniger über Schmerzen. Postoperative Schwellungen stellen sich kaum noch ein. Die kritischen Bereiche mit dünnen Alveolenwänden können gezielt ausgespart werden. Dadurch kann die Anatomie des Kieferkammes erhalten und Augmentationen, beispielsweise bei geplanter Implantation, vermieden werden.

Bei Osteotomien von verlagerten Weisheitszähnen oder Wurzelamputationen kann mit derselben Kombination aus Schnellläufer und Lindemann-Fräse zeitsparend ein

Knochendeckel (Abb. 3) präpariert und nach Zahnentfernung reponiert bzw. für Augmentationen eingesetzt werden. Dabei kann auch der verlagerte Zahn mit denselben Instrumenten geteilt bzw. die Wurzel amputiert werden. Ein zeitkonsumierender Instrumentenwechsel entfällt.

Ein Knochenblock für augmentative Zwecke kann mit einer feinen Lindemann-Fräse und Schnellläufer zeitsparend präpariert werden (Abb. 4a). Der Einsatz eines unterstem Winkelstückes ist für diese Eingriffe ineffizient und gefährlich, da gerne versucht wird, durch größeren Druck die Osteotomie voranzutreiben. Hoher Anpressdruck führt zu einer Überhitzung des Knochens und unkontrolliertem Osteotomieverlauf. Typische Entnahmestelle für Knochenblöcke ist die Linea obliqua des Unterkiefers. Das dünne Arbeitsinstrument ermöglicht eine gute Sicht auf das Operationsgebiet, auch in schwer zugänglichen Regionen und bei eingeschränkter Mundöffnung. Bei diesem Verfahren ist es wichtig, auf ein Überlappen der Osteotomielinien zu achten. Dadurch wird beim Einsatz eines Meißels zum Heben des Blockes ein unkontrolliertes Ausreißen oder eine Schädigung des Transplantates vermieden.

Dasselbe gilt für die Kieferkammspreizung. Durch die Osteotomie der Kompakta werden die Bruchverläufe vorgegeben und eine unkontrollierte Rissausbreitung vermieden. Eleganter und angenehmer für den Patienten ist es, die Dehnung mittels Spreizschrauben anstatt eines Meißels durchzuführen (Abb. 4b). Das Periost sollte weitestmöglich auf dem abgespreizten Knochenfragment verbleiben (Abb. 4c), um ein schnelles Einheilen in der neuen Position zu ermöglichen.

Die Idee, Wurzelanteile zu belassen, um den Knochen zu stützen bzw. die Regeneration eines Kno-

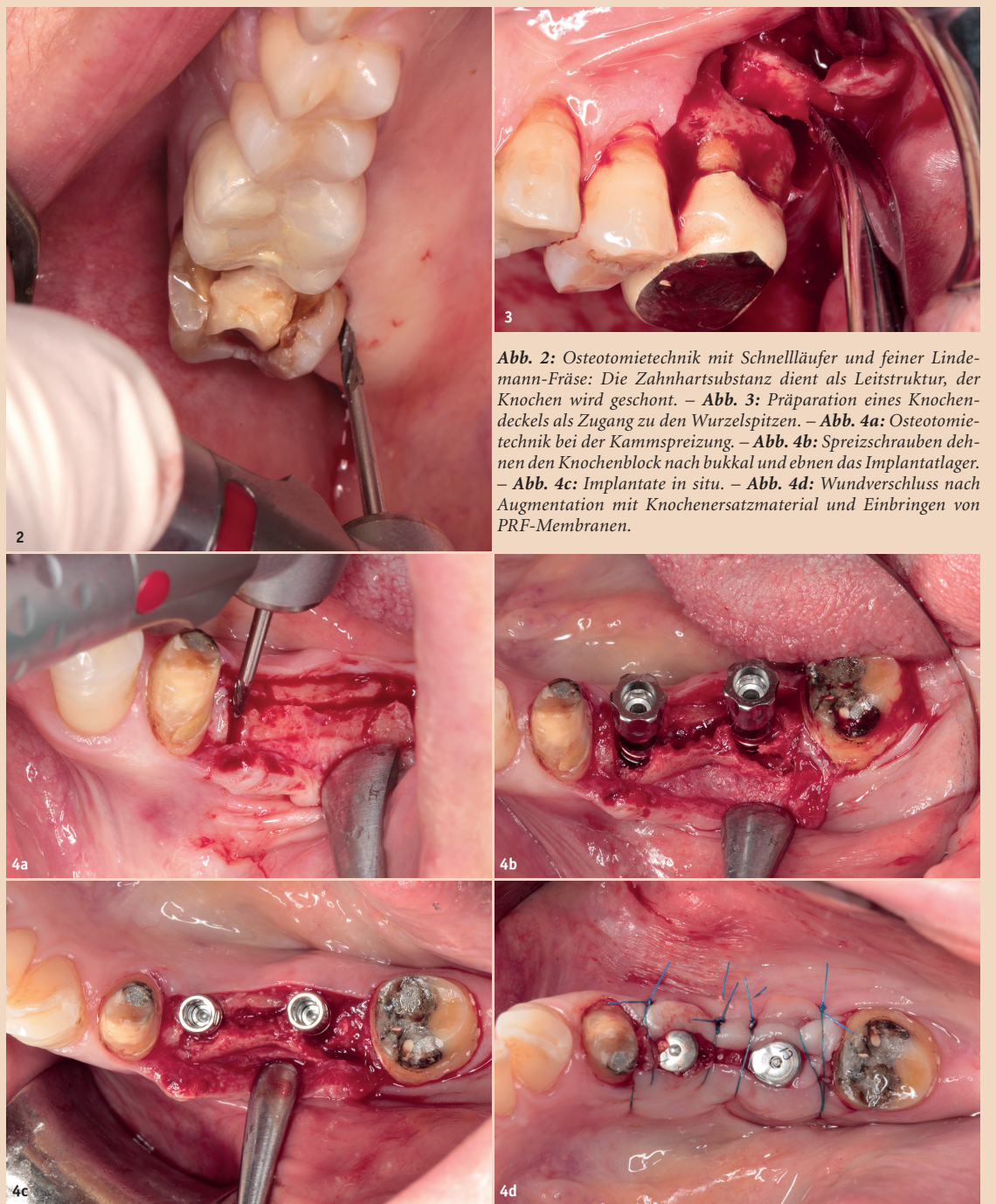


Abb. 2: Osteotomietechnik mit Schnellläufer und feiner Lindemann-Fräse: Die Zahnhartsubstanz dient als Leitstruktur, der Knochen wird geschont. – Abb. 3: Präparation eines Knochendeckels als Zugang zu den Wurzelspitzen. – Abb. 4a: Osteotomietechnik bei der Kammspreizung. – Abb. 4b: Spreizschrauben dehnen den Knochenblock nach bukkal und ebnen das Implantatlager. – Abb. 4c: Implantate in situ. – Abb. 4d: Wundverschluss nach Augmentation mit Knochenersatzmaterial und Einbringen von PRF-Membranen.

chendefektes zu fördern, ist nicht neu.² Die Begriffe Socket-Shield Technique¹ oder Root-Membrane Technique³ werden häufig synonym eingesetzt. Mittlerweile hat sich für

diese Techniken der Überbegriff Partial Extraction Therapy (PET) international durchgesetzt. Dabei werden meist die labialen oder bukkalen Anteile von Wurzeln mit in-

taktem Desmodont belassen, während der Rest der Wurzel mit dem kompletten Endodont ausgeräumt wird. Das Desmodont stützt den umliegenden Knochen, und ein

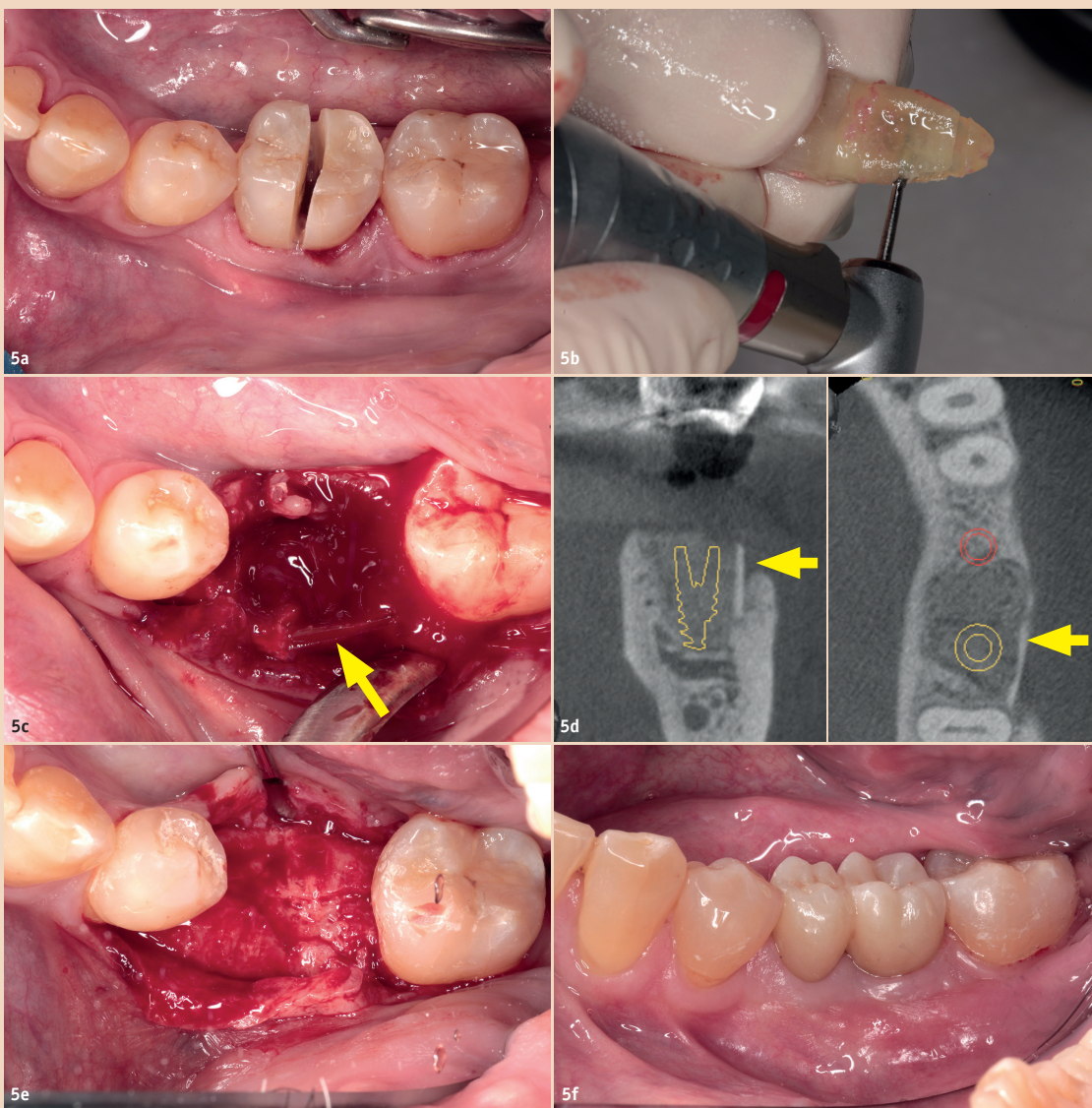


Abb. 5a: Trennen der Krone mittels Lindemann-Schnellläufer-Kombination bei Längsfraktur der distalen Wurzel und Verlust der bukkalen Lamelle. – **Abb. 5b:** Gewinnung einer Wurzelscheibe mit intaktem Desmodont. – **Abb. 5c:** Positionierung der Wurzelscheibe (Pfeil) im Bereich der defekten Alveolenwand. – **Abb. 5d:** Tomogramm während der Heilungsphase (Pfeil kennzeichnet Wurzelscheibe). – **Abb. 5e:** Knochenregeneration nach vier Monaten unmittelbar vor Implantation. – **Abb. 5f:** Situation nach endgültiger Versorgung.

Knochenabbau nach Zahnentfernung wird gemildert bzw. unterbunden. Dadurch kann das Lager für Brückenglieder (Ovate-Pontic-Technik) bzw. für eine nachfolgende Implantation vorhersagbar erhalten werden.

Insbesondere bei der Sofortimplantation hat sich diese Technik

bewährt. Das Präparieren einer labialen Wurzelschale und Entfernen des oralen Wurzelanteils ist mit einem Schnellläufer sehr effizient möglich und anderen Vorgehensweisen überlegen. Die labiale Wurzelschale wird belassen und sichert über das Desmodont den Erhalt des umliegenden Knochens. Diese Tech-

nik verhindert bei der Sofortimplantation einen labialen Knochenabbau im Rahmen des Remodeling und hat eine sehr hohe Erfolgsquote.⁴ Das Ausbohren des Wurzelkanals und Ausdünnen der Wurzel erfolgt mit einer feinen, scharfen Lindemann-Fräse. Das krestale Einkürzen der verbleibenden Wurzelschale bis auf

Knochniveau erfolgt mit einer Diamantkugel in demselben hochtourigen Übertragungsinstrument. Im weiteren Arbeitsablauf erfolgt die Implantation, indem ein untersetztes Winkelstück aufgesteckt und die Programmebene des Chiropro PLUS von Schnellläufer auf Winkelstück gewechselt wird.

Bei vorhandenen Entzündungen oder parodontal geschädigten Zähnen ist es mitunter besser, zunächst den gesamten Wurzelstock zu entfernen. Außerhalb des Mundes kann mit der Schnellläufer-Lindemann-Kombination eine dünne Scheibe der Wurzel gewonnen und in den Alveolendefekt reponiert werden (**Abb. 5b**). Voraussetzung für ein erfolgreiches Einheilen der Wurzelscheibe ist ein intaktes Desmodont. Die zu implantierende Wurzeloberfläche sollte nicht berührt werden, darf nicht austrocknen und sollte möglichst schnell wieder in das Empfängerbett reponiert werden. So können risikoreiche Augmentationen vermieden und vorhersagbare Ergebnisse erzielt werden (**Abb. 5f**).

Das kompakte Chiropro PLUS bietet eine gute Lösung für moderne Chirurgietechniken. Insbesondere der Einsatz eines Schnellläufers unter sterilen Bedingungen ist ein Gewinn und erweitert das Spektrum der Behandlungsmethoden deutlich. Der Wechsel der Instrumente und der Programmebenen ist einfach und schnell durchführbar. Auf jeder Ebene lassen sich fünf Programme individuell hinterlegen, die über den Fußanlasser handfrei abrufbar sind. Für jede Stufe kann die Umdrehungszahl, Drehrichtung, Drehmomentbegrenzung und Flüssigkeitsmenge vorgewählt werden. Die Geräteeinstellungen werden auf dem großen Display gut lesbar dargestellt, Umdrehungszahl und Drehmoment werden kontinuierlich gemessen. Der durchzugsstarke Motor ermöglicht ein präzises Arbeiten, die grazilen Instrumente und die An-

ordnung der Lichtleiter sorgen für eine gute Sicht, auch in schwer zugänglichen Regionen und erhöhen damit die Sicherheit für Arzt und Patient. [DT](#)

Literatur:

¹Hürzeler et al., The Socket-Shield Technique: A Proof-Of-Principle Report, *J Clin Periodontol* 2010 Sep;37(9):855–62. doi: 10.1111/j.1600-051X.2010.01595.x.
²Lambert et al., Free Autogenous Graft Coverage of Vital Retained Roots, *J Prosthet Dent* 1983 Nov;50(5):611–7. doi: 10.1016/0022-3913(83)90194-4.
³Mitsias et al., The Root Membrane Technique: Human Histologic Evidence After Five Years of Function, *Biomed Res Int* 2017;2017:7269467. doi: 10.1155/2017/7269467.
⁴Siormpas et al., Immediate Implant Placement in the Esthetic Zone Utilizing the Root-Membrane Technique: Clinical Results Up to 5 Years Postloading, *Int J Oral Maxillofac Implants* 2014 Nov–Dec 2014;29(6):1397–405. doi: 10.11607/jomi.3707.

Infos zum Unternehmen



Kontakt

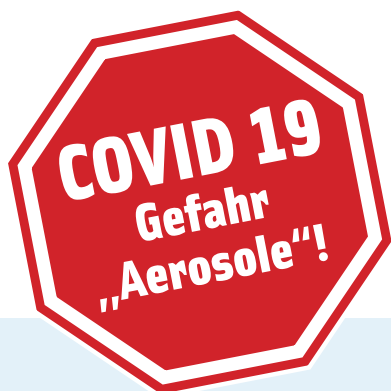

Infos zum Autor



Dr. med. dent.
Frank-Michael Maier, M.Sc.

Zahngesundheit im Loretto
 Hechinger Straße 67
 72072 Tübingen, Deutschland
 Tel.: +49 7071 35161
 www.zahngesundheit-im-loretto.de



Durchdachte Wasserhygiene für die Dentaleinheit

- > Permanente Dekontamination des dentalen Brauchwassers
- > Verhindert die Biofilmbildung in den Wasserleitungen der Dentaleinheit
- > Schützt vor Kalkablagerung durch den Einsatz kalkbindender Stoffe
- > Beseitigt viele Bakterienstämme wie z.B. Legionellen, Pseudomonas, Coli-Bakterien und Staphylokokken*
- > **Wirksam gegen COVID 19**

* Wirksamkeit durch mikrobiologische Studien belegt.



ANZEIGE



info@metasys.com | www.metasys.com

Sicherungseinrichtung gemäß DIN EN 1717 (integrierter freier Auslauf) - nur bei Modell WEK