



Ist der Headgear heute noch aktuell?

Ein Beitrag von Dr. Karin Habersack und Prof. Dr. Asbjørn Hasund.

Über den Gesichtsbogen wurde über die Zeit viel geforscht und publiziert. Auch wenn es um die als Verankerung dienende, dabei mittels Nackenzug (Abb. 1a) oder Kopfkappe (Abb. 1b) extraorale Kräfte ausnutzende Apparatur gerade etwas still geworden ist, stellt sie noch immer ein wirksames wie zuverlässiges Gerät dar. Wie bei allen herausnehmbaren Therapiegeräten gilt auch hier, dass die mit dem Headgear verbundenen Behandlungserfolge in direkter Abhängigkeit von der Motivation und Tragedisziplin des Patienten stehen.

Abb. 1a und b: Patient mit zervikalem Headgear, beachte die kleine anteriore Untergesichtshöhe und die vertikal tiefe Basenrelation (a). Patient mit High-pull-HG, beachte die große anteriore Untergesichtshöhe und die vertikal offene Basenrelation (b). **Abb. 2a–d:** Patient mit Nickelallergie (Materialangaben des Herstellers zum Gesichtsbogen beachten) (a). Kontaktallergie in den Mundwinkeln (b). Austausch des nickelhaltigen gegen einen beschichteten Gesichtsbogen (c). Befund neun Tage später (d). **Abb. 3a und b:** FRS-Ausschnitt eines 13-jährigen Jungen, Anfangsbefund, sagittal distale, vertikal offene Basenrelation, posteriore Inklinations der Mandibula, protrudierte UK-Inzisivi, nach umfassender Diagnostik: vier Prämolaren-Ex, Behandlung mit Straight-wire-Technik, Verankerung mit Highpull-HG und TPA (a). FRS-Ausschnitt mit 16 Jahren, Schlussbefund, TPA noch in situ, um Zungendruck zur Retention gegen eine mögliche Bissöffnung auszunutzen, Autorotation der Mandibula. Beachte die Änderung im Kiefer/Profilfeld, insbesondere des dominanteren Kinns durch Rotation und Translation (b).

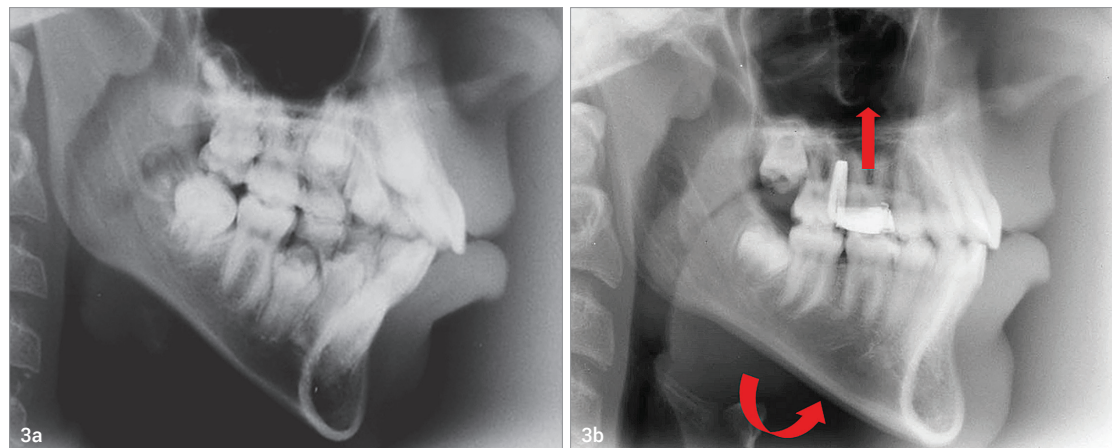
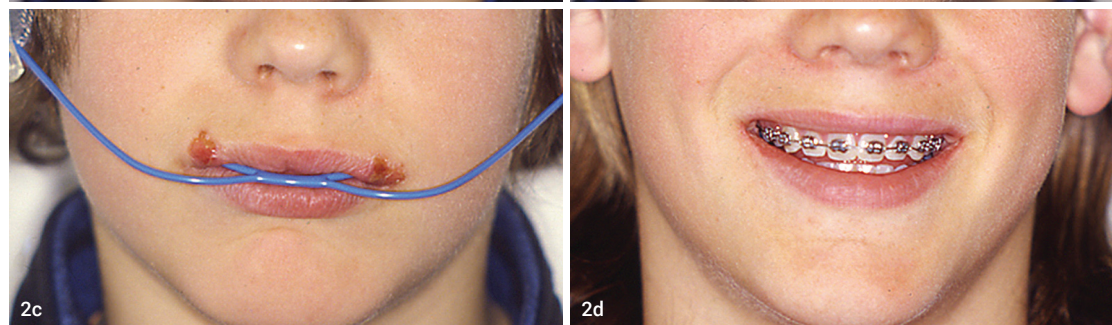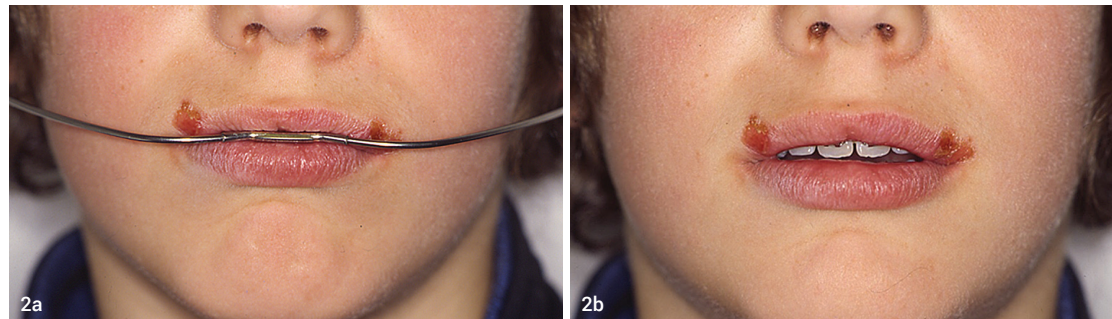
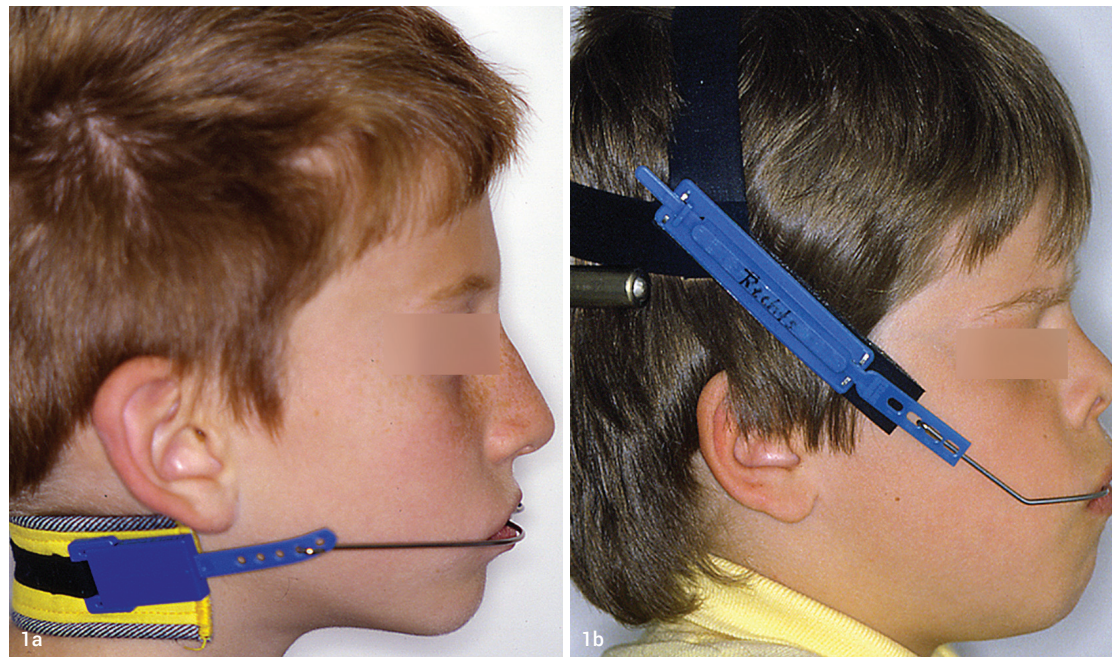
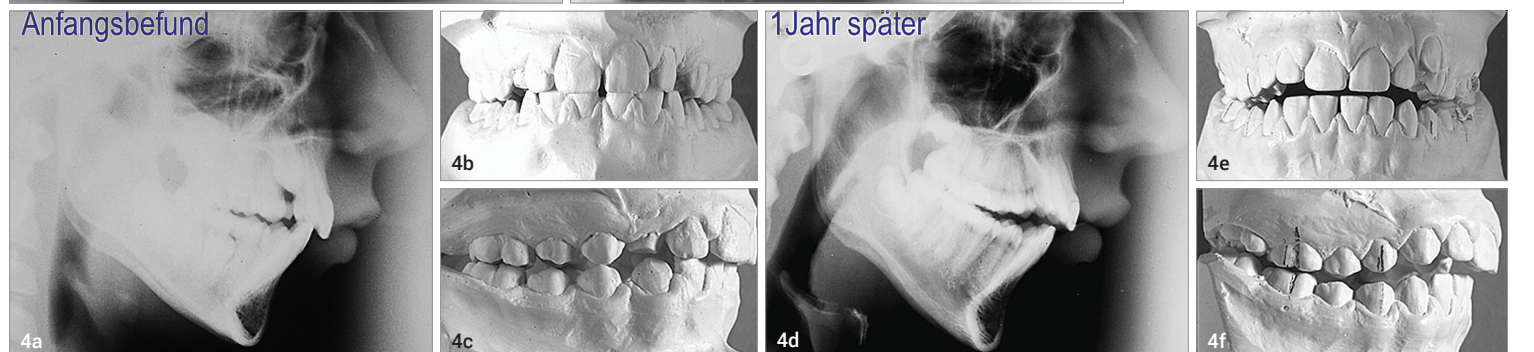


Abb. 4a–f: Pitfall: Ein kontraindizierter HG-Einsatz mit Zervikal- statt Highpull-Zugrichtung belegt die unerwünschte HG-Wirkung. FRS-Ausschnitt und Modelle eines Klasse II-Patienten mit offener Basenrelation, Anfangsbefund (a–c). Befund nach einem Jahr: Bissöffnung mit Verschlechterung der sagittalen und vertikalen Basenrelation durch Elongation der Molaren (d–f).

Abb. 5a–g: Frühbehandlung mit HANSA-Headgear-Kombination: Neun Jahre alter Junge, Anamnese: früherer Lutschhabit, behinderte Nasenatmung (a, b), offener Biss und Kreuzbiss der rechten Seitenzahnreihe (c). HANSA-Gerät (d). FRS-Analyse im CEPH-Template visualisiert: disharmonischer Gesichtstyp, maxilläre Prognathie, sagittal distale Basenrelation, vertikal offene Basenrelation mit großer anteriorer Untergesichtshöhe (Index: 66%), bedingt durch die stark anteriore Neigung der Maxilla (N1 max) (e). FRS bei Behandlungsbeginn (T1) (f). FRS-Durchzeichnung (g).

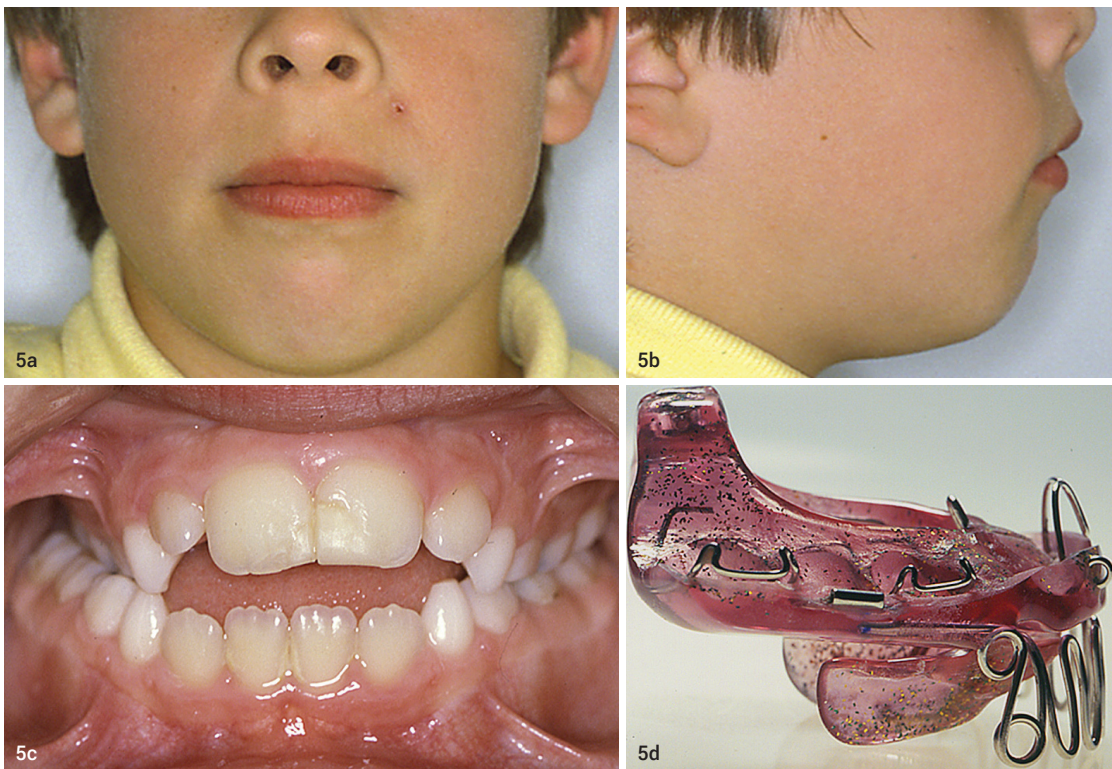


Einleitung

Verankerungskontrolle gehört bei allen Varianten von Klasse II-Malokklusionen zu den durchgehenden Behandlungsaufgaben. Der Headgear (HG) steht als bewährtes Gerät bei Bedarf zur Verfügung. Verankerungsverlust kann eine kieferorthopädische Behandlung unnötig verlängern oder gar dazu führen, dass ein Therapieziel nicht oder nur mithilfe gnathisch chirurgischer Maßnahmen erreicht werden kann. Immer wieder wird zur Patientenbindung an Praxen argumentiert, es werde genau in dieser Praxis kein Headgear verwendet. Kürzlich wurde der Headgear im Kollegengespräch sogar als „Steinzeitrelikt“ bezeichnet. Ist diese kognitive Dissonanz unter Polemik oder fake news einzuordnen?

„Der Headgear ist keineswegs ein Auslaufmodell.“

Interessanterweise wird tatsächlich von Dentalfirmen die Nachfrage nach Gesichtsbögen bestätigt. Im Jahr 2014 wurde sogar eine DIN-Norm „Zahnheilkunde – Kieferorthopädischer Gesichtsbogen“ etabliert. Demnach ist der Headgear keineswegs ein Auslaufmodell. Die jeweiligen Behandlungsaufgaben bei unseren Patienten bleiben bestehen, die Behandlungsmittel ändern sich jedoch über die Zeit. So wurden weitere Hilfsmittel für die Klasse II-Behandlung entwickelt, wie temporäre Implantate und diverse Non-Compliance-Apparaturen, die jeweils nach den individuellen Erfordernissen unter dem Aspekt des 3. Newton'schen Gesetzes *actio = reactio* gewählt werden sollten. Die folgenden Ausführungen wollen nicht als Bevorzugung einer Methode gegenüber einer anderen, sondern als sachlich neutrale Betrachtung verstanden werden.



Historie

Bereits seit 150 Jahren sind extraorale Verankerungsgeräte bekannt, deren Kraftableitung meist über sogenannte „Viktorianische Kappen“ erfolgte. Die extraorale Verankerung wurde jedoch erst durch die von Kloehn 1947 vorgestellte Apparatur populär. Er verband Innen- mit Außenbogen im Frontzahnbereich durch Lötung und präsentierte den Verbund mit einem zervikalen Nackenzug.^{1,2} Bis heute ist der Begriff Kloehn-Headgear bekannt und gängig.

Apparatur und Wahl des Kraftansatzes

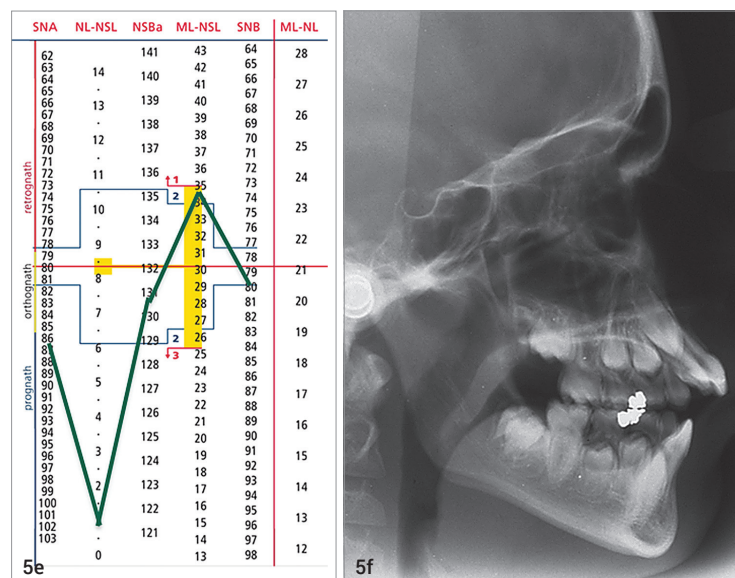
Ein Innenbogen, der in die Röhren der Molarenbänder im Oberkiefer eingeführt wird, ist mit einem Außenbogen (gelasert oder gelötet) verbunden, der in unterschiedlichen Längen bezogen werden kann. Die Relation Innenbogen- zu Außenbogenabmessung wurde in der DIN-Norm 19400 in drei Typen entsprechend festgelegten Verhältnissen eingeteilt: Gesichtsbogen mit langem, mittlerem und kurzem Außenbogen.

wechselnd nur auf einer Seite eingeschoben wird, bis die freien Enden auf der anderen Seite jeweils genau neben dem Röhren zu liegen kommen. Die Wahl von Länge und Position resp. Abwinkelung des Außenbogens zum Innenbogen richtet sich individuell nach der gewünschten Wirkung. Ob körperliche, nach me-

sial oder distal kippende, extrudierende oder intrudierende Effekte auftreten sollen, wird unter Beachtung des relevanten Widerstands- und Rotationszentrums kalkuliert (Abb. 1).

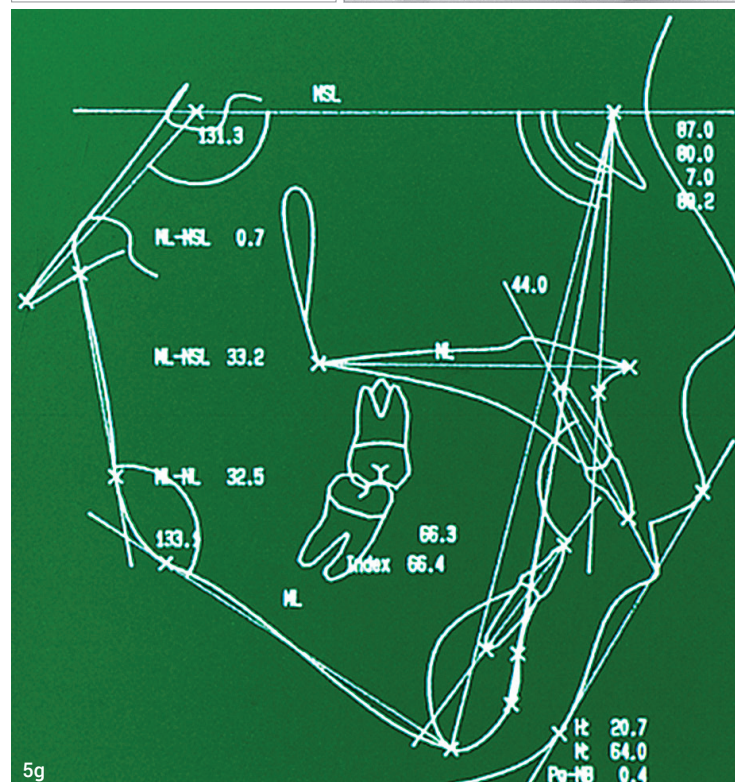
Sicherheitsmodule

Wir erhalten Kopfkappen und Nackenzüge, an denen die Gesichts-




„Es wurde 2014 eine DIN-Norm ‚Zahnheilkunde – Kieferorthopädischer Gesichtsbogen‘ etabliert.“

Die Abmessung des Innenbogens soll vom Behandler so kalkuliert werden, dass eine entspannte Lage zwischen den Lippen des Patienten gegeben ist. Dabei ist zu beachten, dass die Endteile des Innenbogens, distal einer Bajonettbiegung oder mit einer Schlaufe als Stopp, passiv in die Molarenröhren eingeführt werden. Die Kontrolle erfolgt dadurch, dass der Innenbogen beim Patienten probeweise zunächst ab-



3M™ Forsus™
Klasse II Apparaturen.



**Stabil.
Sicher.
Effizient.**

Interesse?

Rufen Sie uns an unter
08191/9474-5000

Abb. 5h–t: HANSA-Headgear-Kombination zum Ausnutzen funktionskieferorthopädischer Effekte: Entgegenwirken der Dysfunktion, sagittale Hemmung der Maxilla, sagittale Translation und Verlagerung der Mandibula (h). HANSA-Headgear-Kombination in situ (i). Schließen des offenen Bisses durch sukzessives Einschleifen des HANSA-Gerätes im Frontzahnbereich (j). Ansicht in Norma frontalis zum Zeitpunkt (T1) (k), zum Zeitpunkt (T2) nach HANSA-HG-Therapie (l) und während der Weiterbehandlung mit Straight-wire-Technik (m). FRS (T2) nach HANSA-Headgear-Therapie (n). FRS (T3) Schlussbefund (o). Entwicklung über die Gesamtbehandlung, Überlagerung nach Björk (p). Schlussbefund, Profil- und Enface-Fotos (Ausschnitte) (q, r), und Okklusion (s, t).

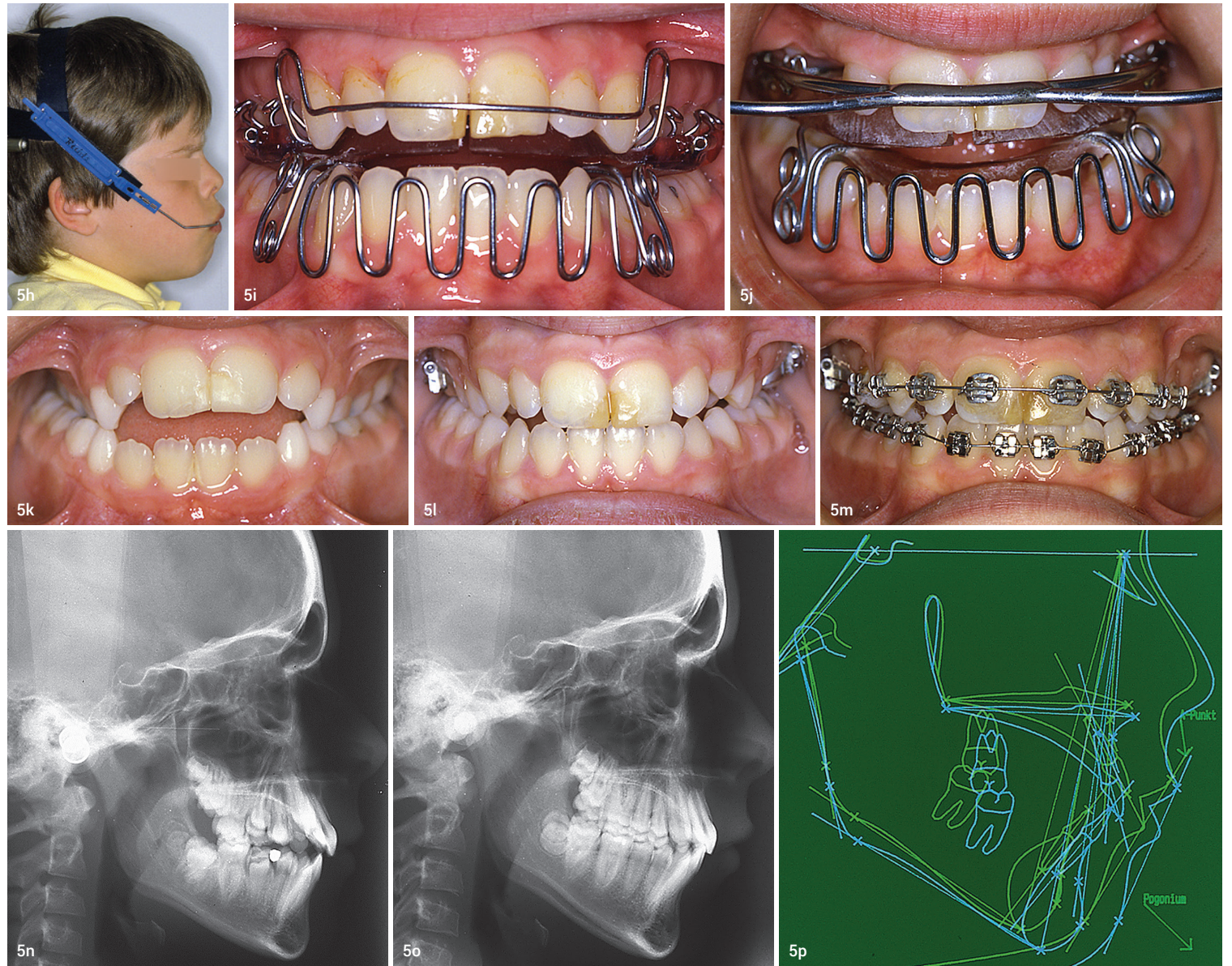


Abb. 6a–e: Anfangsbefund mit zehn Jahren: Non-Ex-Kasus nach umfassender Diagnostik: FRS-Befund: orthognather Gesichtstyp an der Grenze zu retrognath; basal: sagittal distal, vertikal ausgewogen (a). OPT-Befund: enge Keimlage der OK-Seitenzähne, Platzmangel für 13/23 (b). Intraorale Frontalansicht, dentoalveoläre MLV nach rechts (c). OK-Aufsicht nach frühzeitigem Verlust 53/63 und Vorlauf der Seitenzähne (d) und UK-Aufsicht (e).

bögen befestigt werden. Sicherheitsmodule sind in Deutschland seit 1992 zwingend vorgeschrieben. Nach Unfallberichten aus Frankreich sowie den Vereinigten Staaten ist es früher mehrfach zu schwerwiegenden Gesichts- und Augenverletzungen gekommen, weil Patienten versucht hatten, den unter Zug stehen-

den Gesichtsbogen ohne vorherige Ablösung vom Band zu entfernen. Durch die Sicherheitsmodule ist gewährleistet, dass derartige Risiken bei abruptem und/oder starkem Zug am Gerät minimiert werden. Für Allergiker werden kunststoffbeschichtete oder auch nickelfreie Gesichtsbögen angeboten (Abb. 2).

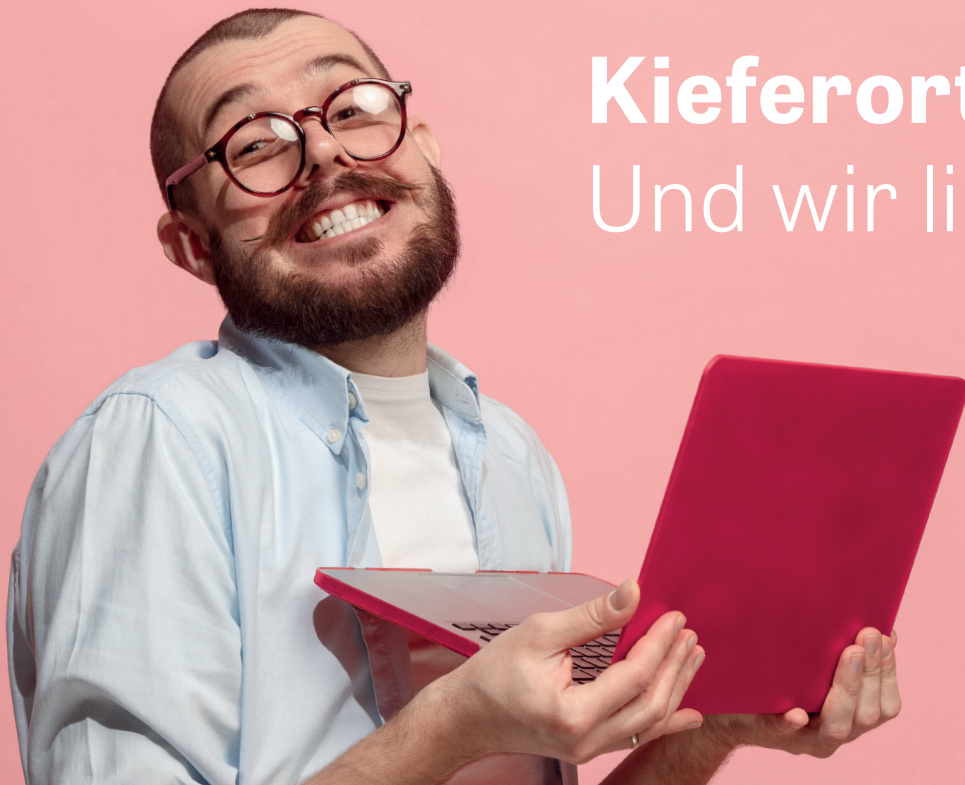Einsatzspektrum

Der Headgear, inseriert in den Headgear-Röhrchen an den ersten Molaren, kann als alleiniges Behandlungsgerät verwendet werden, aber auch in Kombination mit herausnehmbaren oder festsitzenden Apparaturen. Die transversale Zahn-

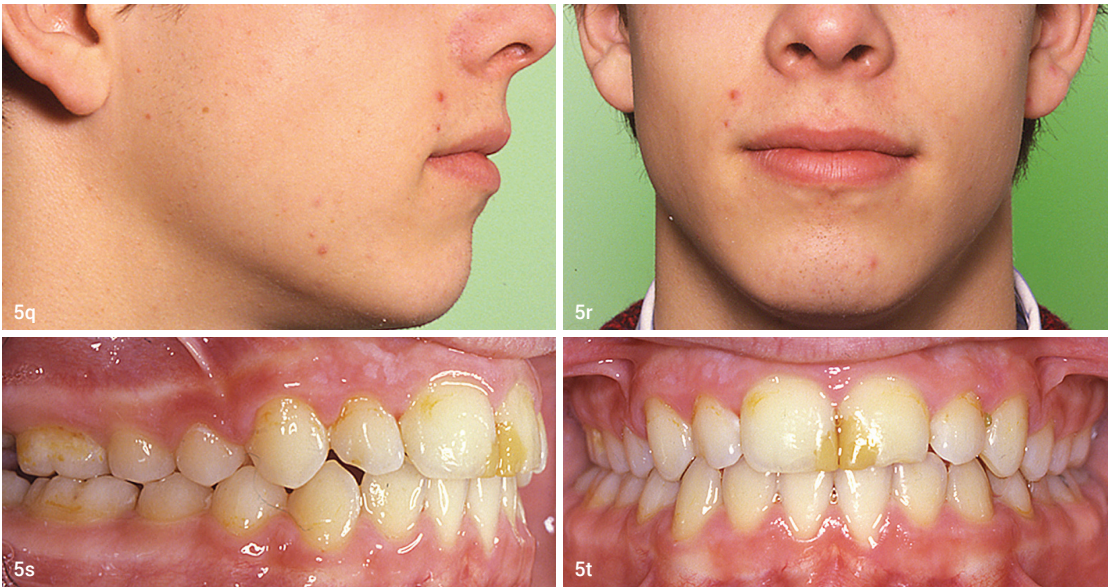
bogenbreite im Oberkiefer ist durch Kompression oder Expansion des Innenbogens beeinflussbar. Folgeschwer für die sagittale und vertikale Wirkung jedoch ist die Wahl des Kraftansatzes für die extraorale Zugrichtung mittels Kopfkappe, Nackenzugpolster oder einer Kombination aus beiden. Die Man-

ANZEIGE

Kieferorthopäden lieben online.
Und wir lieben euch auch!



ZWP ONLINE
www.zwp-online.info



dibula reagiert darauf sehr sensibel, sowohl vertikal mit ihrer Rotationsrichtung als auch sagittal mit dem Ausmaß der Translation. Bei einer offenen Basenrelation ist ein High-pull-Headgear mit Kopfkappe zwingend erforderlich, da ansonsten mit einer Bissöffnung zu rechnen ist. Die Zugrichtung erfordert dabei stets zusätzlich einen Transpalatalbogen (TPA), der den bukkalen Rotationseffekt der Molaren verhindern und die Autorotation der Mandibula begünstigen soll (Abb. 3a und b). Ein Zervikalzug ist bei einer offenen Basenrelation kontraproduktiv, deutlich erkennbar an dem in den Abbildungen 4a bis f gezeigten „Pitfall“. Die Kraftapplikation und Richtung muss sich am Gesichtstyp und insbesondere an der vertikalen Basenrelation des Patienten orientieren, in der Abbildung 1 schon von extroral erkennbar. Die Frage nach der Mitarbeit der Patienten spielt beim Headgear

eine große Rolle, da die jeweils vorgegebene Tragezeit für die Wirkung ausschlaggebend ist. Der Gesichtsbogen ist ein abnehmbares Hilfsmittel! So bleibt eine Ungewissheit bestehen, ob die Angaben eines Patienten zur Tragezeit, auf einem Stundenplan notiert, korrekt sind. An der Poliklinik für Kieferorthopädie am UKE Hamburg wurde in den 1980er-Jahren eine Untersuchung zu dieser Fragestellung durchgeführt. Die echte Tragezeit wurde mittels eines im Nackenzug integrierten Messsensors bestimmt. Im Vergleich zur angegebenen Tragezeit wurde nur eine geringe Unterschreitung zur tatsächlichen Tragezeit gefunden. Dies lässt den Schluss zu, dass unsere Patienten ehrlich bemüht sind, den Anweisungen zu folgen. Männliche Probanden schnitten weiblichen gegenüber sogar etwas besser ab, jedoch ohne statistische Signifikanz.

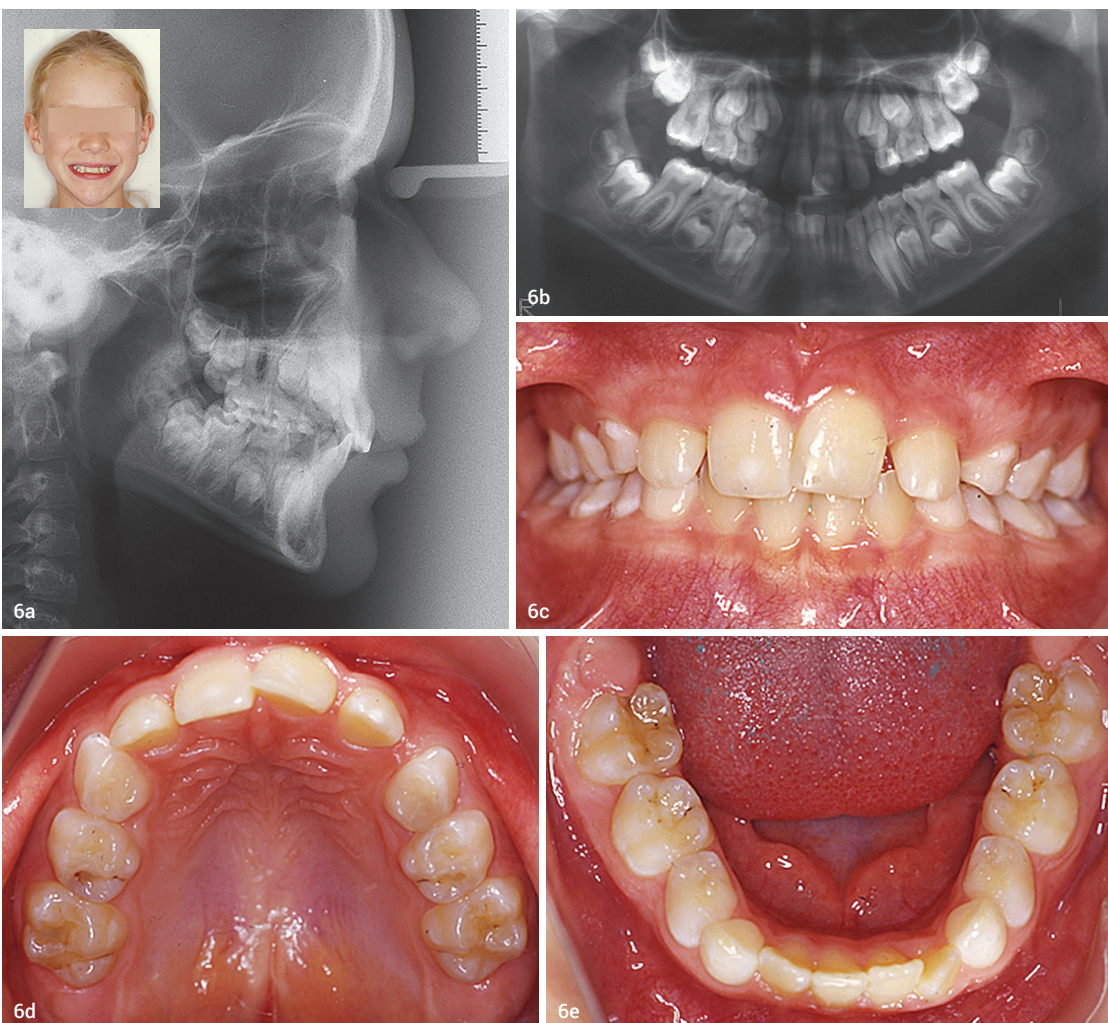
Indikation

Klasse II-Malokklusionen gelten als hauptsächliches Indikationsgebiet für den Headgear. Für jeden Patienten werden die Behandlungsaufgaben nach Summationsdiagnostik bestimmt. Die Analyse des Fernröntgenseitenbildes (FRS) ist ein Schlüssel zum Erkennen der klinischen Erfordernisse. Bewährt hat sich die individualisierte Hund-Analyse.^{3,4} Anhand der gemessenen Kardinalwerte wird für jeden Patienten, bei Abweichungen in der sagittalen und der vertikalen Basenrelation, die Ursache hierfür in der „Harmoniebox“ direkt visuell verdeutlicht. Als Hilfsmittel kann das praktische CEPH-Template dienen.⁵ Mit dem Headgear kann im Oberkiefer-Seitenzahnbereich distalisiert, die Verankerung gesichert werden sowie eine skelettale Hemmung der Maxilla erfolgen.

3M™ Clarity™ ADVANCED Konventionelles Vollkeramikbracket



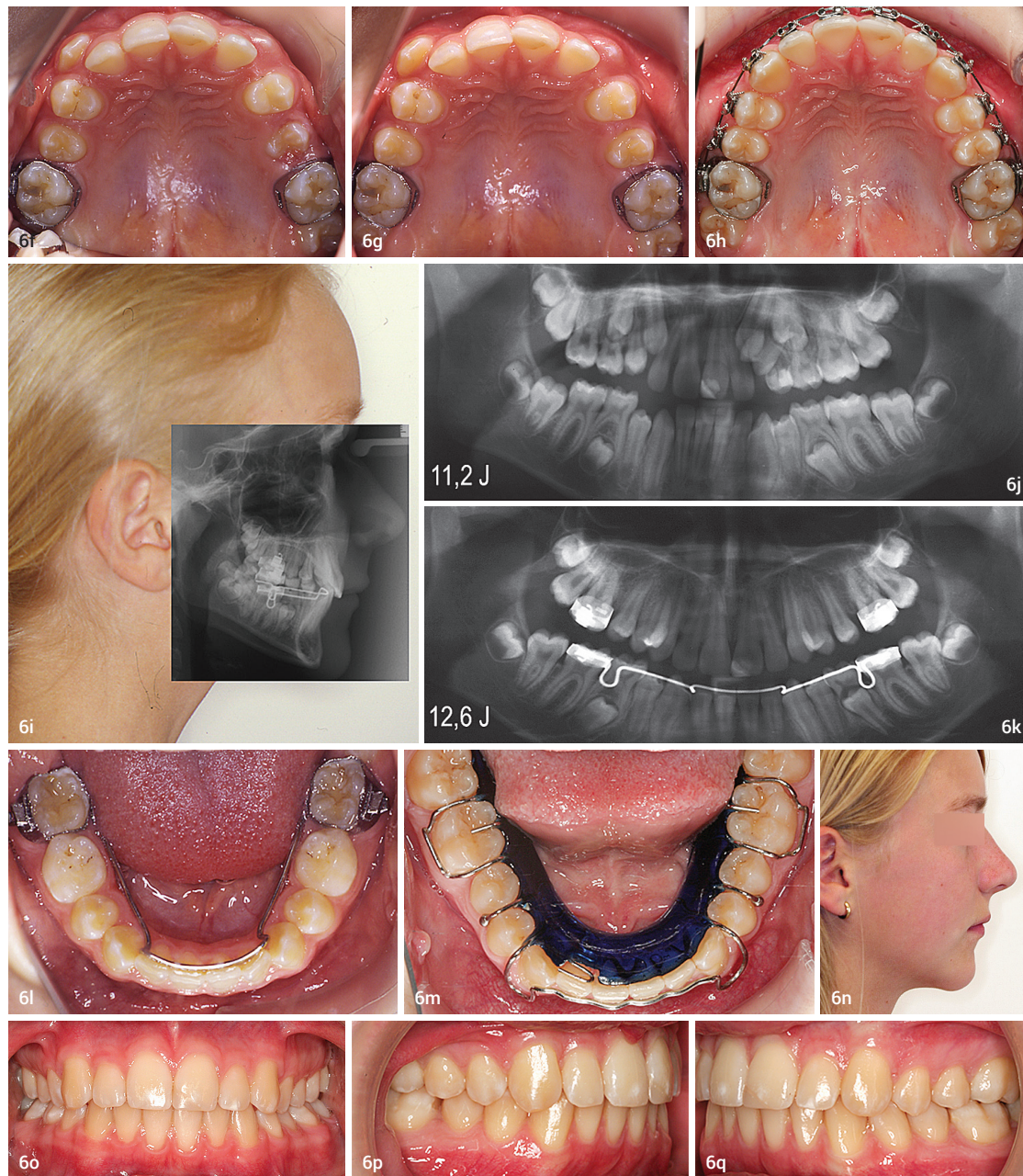
Ästhetisch. Zuverlässig. Komfortabel.



Interesse?

Rufen Sie uns an unter
08191/9474-5000

Abb. 6f–h: Headgear zum Distalisieren im OK-Seitenzahnggebiet, als zeitlich begrenzte dentoalveoläre Behandlungsaufgabe im Wechselgebiss: Beginn des HG-Einsatzes mit Außenarm-Abwinkelung um 15° nach oben (f), fünf Wochen später (g) und neun Wochen später, weiter mit Straight-wire-Technik (h). **Abb. 6i:** Profil-/FRS-Ansicht am Ende des HG-Einsatzes. **Abb. 6j und k:** Die OPT-Aufnahmen zu Beginn (j) und am Ende des HG-Einsatzes zeigen die Effizienz des zervikalen Headgears hinsichtlich der Platzverhältnisse im OK-Zahnbogen (k). **Abb. 6l:** Ein Lingualbogen, zur Sicherung des Leeway-space im UK, bleibt die alleinige Apparatursicherung während der aktiven Behandlung. **Abb. 6m:** Retention mit Plattenapparat. **Abb. 6n:** Schlussbefund, harmonisches Profil. **Abb. 6o:** Intraorale Frontalansicht, Mittellinie korrekt. **Abb. 6p und q:** Rechts- (p) und linksseitige (q) Klasse I-Okklusion.



Zur Info

Die Referten der Kursreihe VIKING-ORTHODONTICS, Dr. Karin Habersack und Prof. Dr. Asbjørn Hasund, möchten auch in Zukunft ausschließlich Präsenzkurse halten. Wegen der derzeitigen Beschränkungen werden daher einige der geplanten Kurse verschoben. Bitte beachten Sie bei Interesse die laufend aktualisierte Website www.viking-orthodontics.de

Klinische Anwendung

Eine Besonderheit, bei dem die HG-Röhrchen direkt in FKO-Geräte eingearbeitet sind, stellt ein eigenes Behandlungskonzept für die Klasse II-Frühbehandlung im

Wechselgebiss dar. Ende der 1960er- und in den 1970er-Jahren stellten unabhängig voneinander Hasund, Pfeiffer und Grobety, Teuscher und andere entsprechende Gerätevarianten vor.^{6–8} HANSA-Geräte mit integriertem Gesichtsbogen sind eine

Weiterentwicklung der Aktivator-Headgear-Kombination, die 1968 auf dem EOS-Kongress in Edinburgh präsentiert wurde. Besondere Elemente der HANSA-Geräte, insbesondere das Lippenschild zum Ausnutzen der Kraft der Unterlippe, verstärken die funktionskieferorthopädischen Effekte bereits ohne zusätzlichen Headgear.^{9,10} Die Effizienz der sagittalen Hemmung der Maxilla wurde für die HANSA-Headgear-Kombination auch in unabhängigen Untersuchungen bestätigt¹¹ (Abb. 5).

Beim üblichen direkten Einsatz an den Molarenröhrchen ist für die klinische Handhabung zu beachten:

- Kraftapplikation von ca. 3 N pro Seite (initial ca. 2,5 N)
- Tragezeit von ca. 12 Std. (nachts + 2 bis 3 Std. bei Tage)
- Zähne werden druckempfindlich
- Compliance ist ausschlaggebend für Wirkung
- Einsetzen und Abnehmen des Headgears sind mit dem Patienten zu üben (Abb. 6).

Kontraindikation

Bei einem Deckbiss (Klasse II/2) darf die Distalisierung mittels HG keinesfalls vor der Entkoppelung der steilen Frontzähne erfolgen. Es besteht sonst die Gefahr für das Entstehen eines Kompressionsgelenks. Generell ist bei einer

Klasse II/2 ohnehin vor dem HG-Einsatz zu warnen, da sich bei maxillärer Hemmung und dem typischen Wachstum nach anterior eine Klasse III entwickeln kann. Als weitere Kontraindikation gilt der Headgear-Einsatz im retrognathen Gesicht, in dem eine sagittale Hemmung der Maxilla zu ungünstiger Beeinträchtigung der Gesichtsästhetik führen kann. Kurzzeitige HG-Anwendungen wie zur Verankerungssicherung (beispielsweise in der Kontraktionsphase bei festsitzenden Apparaturen) sind ausgenommen.¹²

Zusammenfassung

Die Indikation umfasst im Wesentlichen Klasse II-Malokklusionen. Neben der sagittalen ist die vertikale Basenrelation für Art, Richtung und Größe der Kraftapplikation entscheidend. Der Headgear ist ein effizientes abnehmbares Gerät, das allein oder zusammen mit herausnehmbaren oder festsitzenden Apparaturen angewendet wird. Die Tragezeit ist für die Wirkung ausschlaggebend. Sie hängt von der Mitarbeit, dem Verständnis und der Motivation unserer Patienten ab. Auch das Geschick beim Einsetzen und Abnehmen des Headgears spielt eine Rolle. Nur in seltenen Fällen wird über Schlafstörungen geklagt oder eine Nichtakzeptanz aus anderen Gründen angegeben. Sofern die Verankerungssicherung unverzichtbar ist, sollte der Behandler aus einem Arsenal von Apparaturen wählen können, die den biomechanischen Erfordernissen gerecht werden. Der Headgear ist aus solcher Sicht als ein handliches, günstiges, nichtinvasives Hilfsmittel in Betracht zu ziehen.

kontakt



Dr. med. dent. Karin Habersack
 Odeonsplatz 2
 80539 München
hasund@karinhabersack.de
www.viking-orthodontics.de



Prof. dr. odont. Asbjørn Hasund
hasund@karinhabersack.de
www.viking-orthodontics.de

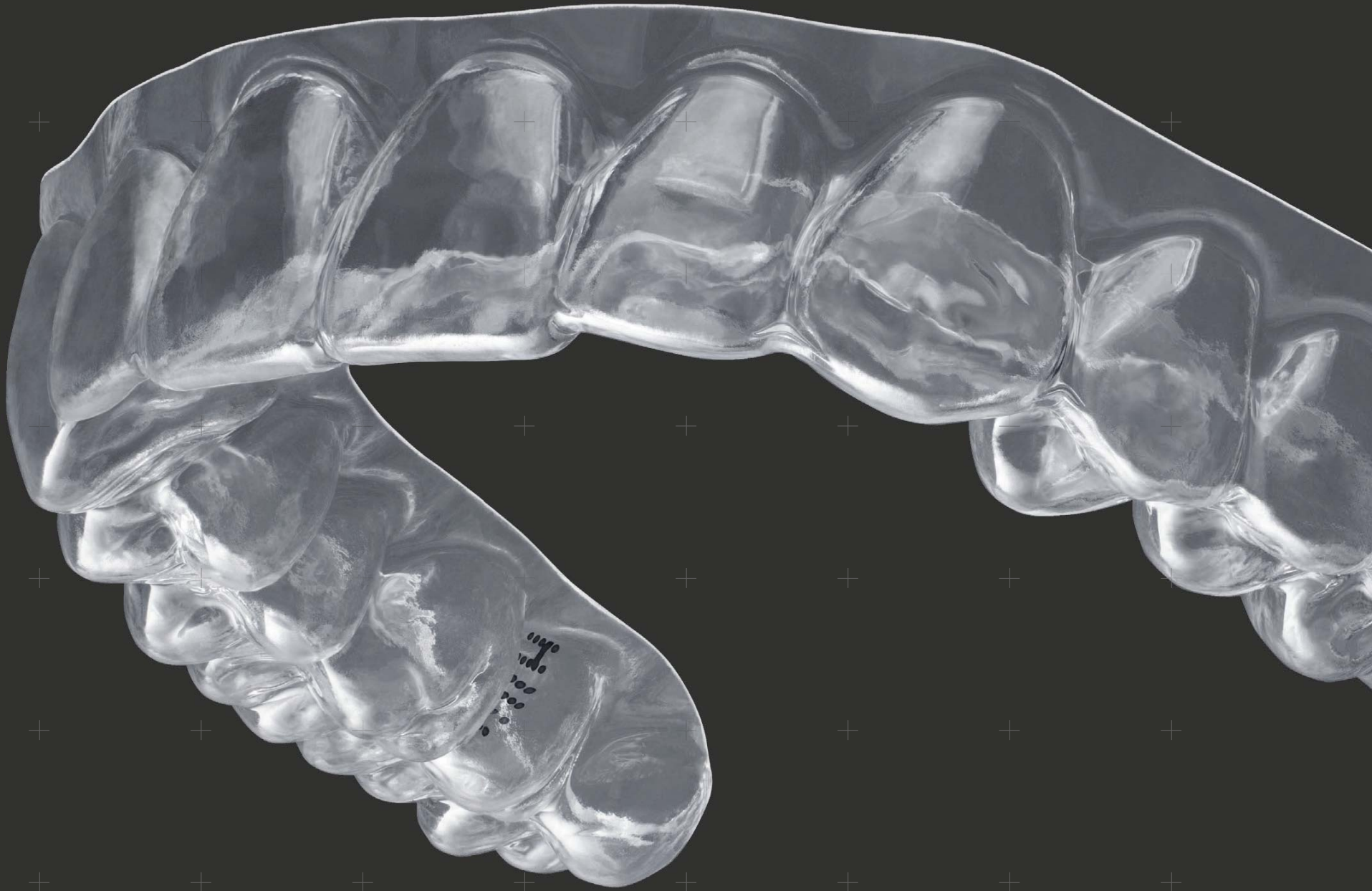ANZEIGE

www.halbich-lingual.de

Halbich LINGUALTECHNIK UG

PATIENTEN
 BEHANDLER

inkl. QMS Quick Modul System
 schön einfach – einfach schön!
www.halbich-qms.de



LET`S GO PRO.

CA[®] PROFESSIONAL

DAS NEUE ALIGNER-SYSTEM FÜR KOMPLEXE INDIKATIONEN.

Mit dem CA[®] PROFESSIONAL kommt nun eine Lösung für komplexe Indikationen auf den Markt, die bewährte Bewegungsprinzipien der Kieferorthopädie für die Aligner-Therapie nutzbar macht. Das Multiphasen-Behandlungssystem reduziert überflüssige Mischbewegungen, sorgt für eine optimale Verankerung und ermöglicht so effizientere Ergebnisse. Auch die Therapieplanung wurde optimiert: Eine fundierte, bildgestützte Anamnese, die präzise digitale Planung und der kompetente klinische Support „Made in Germany“ garantieren einen bestmöglichen Behandlungsverlauf. When do you go pro? CA DIGITAL - Ihre digitale Zukunft ist nur einen Klick entfernt: www.ca-digit.com