

2

CME-Punkte

Der Wunsch nach metallfreier Implantatversorgung sowie metallfreier Prothetik nimmt bei Patienten deutlich zu. Wenn, wie im nachfolgenden Behandlungsfall, eine ausgetestete Metallunverträglichkeit vorliegt, sollten Behandler in der Lage sein, Patienten adäquat zu versorgen. Folgender Fachbeitrag stellt ein Versorgungskonzept auf Keramikimplantaten im Ober- und Unterkiefer dar.

Dr. Wolfgang Wingses
[Infos zum Autor]

Literatur



Bilaterale Rehabilitation mit Zirkoniumdioxidimplantaten

Dr. med. dent. Wolfgang Wingses

Die 36-jährige Patientin stellte sich erstmalig im Mai 2019 in der Praxis vor. Beide Kiefer waren zu diesem Zeitpunkt mit herausnehmbaren Modellgussprothesen versorgt. Diese wurden selten getragen, da sich immer wieder rezidivierende Schleimhautentzündungen und Druckstellen entwickelten. Der Wunsch der Patientin nach feststehendem Zahnersatz, auch im Hinblick auf ihr Alter, war sehr ausgeprägt. Aufgrund der nachgewiesenen Metallunverträglichkeit war eine Therapie mit Titanimplantaten kontraindiziert und wurde von der Patientin ausdrücklich abgelehnt.

Therapie

Nach Entfernung der stark schmerzempfindlichen Zähne 15, 34 und 37, Ozonierung der Extraktionsalveolen sowie der Wundheilung erfolgte die weitere Behandlungsplanung. Der durchgeführte DNS-Markerkeimtest (Hain Lifescience) zeigte eine deutliche Keimbelastung im grünen Komplex. Eine adäquate Antibiose über sieben Tage, dreimal täglich 500 mg Amoxicillin, verbesserte die orale Mundflora deutlich und reduzierte die bakteriellen Entzündungen signifikant.

Behandlungsplanung

Neben Situationsmodellen wurde ein OPG zur Planung herangezogen. Aufgrund der ausgesprochen guten Restknochensituation konnte auf eine DVT-Diagnostik verzichtet werden. Bei stark reduziertem und unklarem Knochenangebot ist eine dreidimensionale Diagnostik jedoch unumgänglich. Die Notwendigkeit, den Vitamin-D-Spiegel vor einer Keramikimplantattherapie zu bestimmen, wird kontrovers diskutiert. In der Praxis des Behandlers wird grundsätzlich eine Chairside-Messung des Vitamin-D-Spiegels durchgeführt. Zur Anwendung kommt der Vitality Health Check. Es wird ein Wert von 50 ng/ml angestrebt. Bei niedrigeren Werten muss eine Substitution mit Vitamin D3 erfolgen – sinnvollerweise drei Wochen präoperativ sowie eine Woche nach der Operation. In diesem Fall wies die Patientin mit 64 ng/ml einen guten Vitamin-D-Gehalt auf.

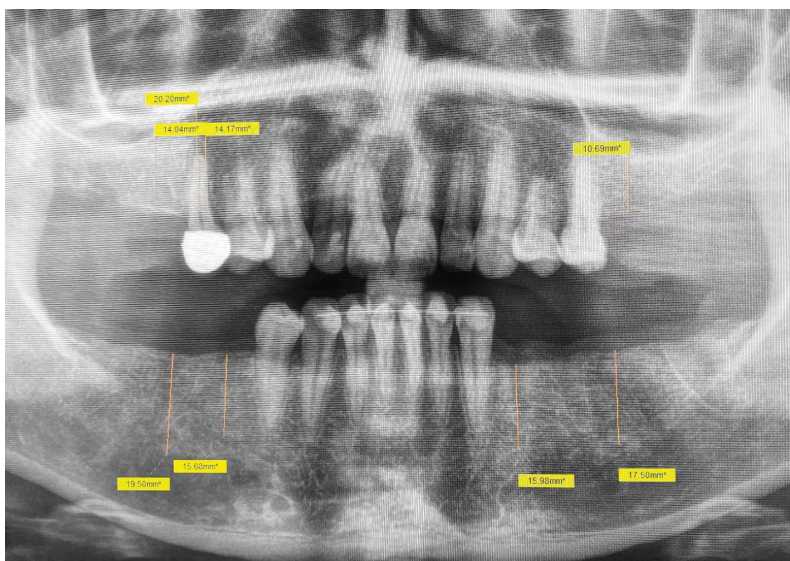


Abb. 1: Präoperative Planung mittels OPG-Aufnahme.

Implantattherapie

Nach der Einheilung der Implantate wurden Modell- und Röntgenanalysen für die Bereiche 16, 15, 46, 45, 26 sowie 34 und 36 durchgeführt und geplant, um Keramikimplantate zu inserieren.

axiom[®]

MULTI LEVEL[®]



Von Innovationskraft getrieben, erfolgreich in der Dentalimplantologie

Mit mehr als 30 Jahren Erfahrung in der dentalen Implantologie hat Anthogyr vor 10 Jahren das Axiom[®]-Implantatsystem eingeführt, um den Zugang zur Implantologie durch innovative und zugängliche Lösungen zu verbessern und Behandlern mehr Komfort und höhere Leistungen in ihrer täglichen Praxis zu bieten.



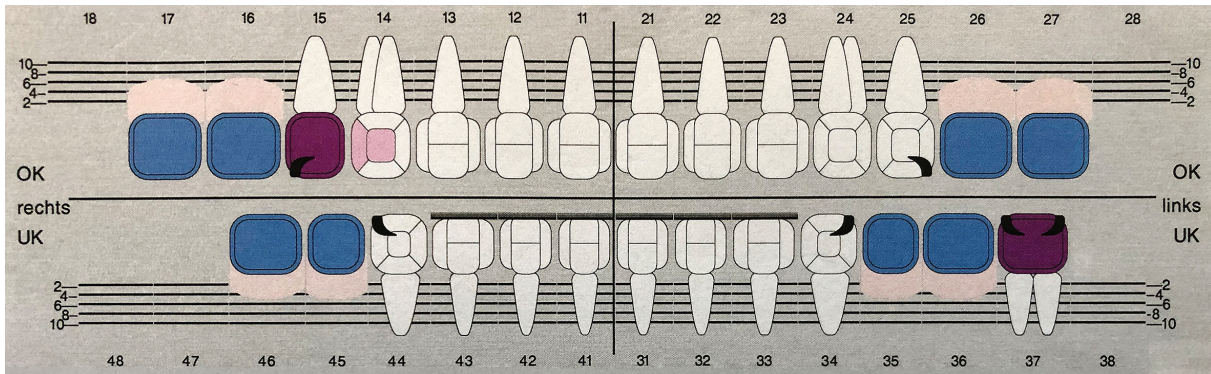


Abb. 2: Zahnstatus vom 20. Mai 2019.

Klassische prognostische Einstufung

Level	Vitamin-D-Konzentrationsbereich	Interpretation
1	< 20 ng/ml < 50 nmol/l	Kritisch niedriger Vitamin-D-Spiegel
2	21–30 ng/ml 52,5–75 nmol/l	Langfristiger Vitamin-D-Mangel
3	31–40 ng/ml 77,5–100 nmol/l	Ausreichender Vitamin-D-Spiegel
4	41–60 ng/ml 102,5–150 nmol/l	Guter Vitamin-D-Spiegel
5	61–90 ng/ml 152,5–225 nmol/l	Sehr guter Vitamin-D-Spiegel
6	> 90 ng/ml > 225 nmol/l	Hoher Vitamin-D-Spiegel

Tab. 1: Vitamin-D-Konzentrationswerte im menschlichen Körper. Nach Jungbrunnen – Fountain of Youth GmbH – www.vitamin-health-check.de, © 2017

Das hier gewählte zweiteilige Implantatsystem (Patent™, Zircon Medical) verfügt über langfristige klinische Studien und bringt viele Vorteile für eine umfassende Rehabilitation mit. Das patentierte Herstellungsverfahren gewährleistet einen starken und langlebigen Implantatkörper. Aufgrund dieses Herstellungsverfahrens ist die Oberflächenrauigkeit einzigartig unter

den Keramikimplantaten, hydrophil und ermöglicht eine vorhersagbare Osseointegration. Darüber hinaus ermöglicht das Design auf Gewebesebene mit integriertem Abutment und einem Glasfaserpfosten, eine reine metallfreie Rehabilitation und den Zugang zur Schnittstelle zwischen Krone und Implantat für eine einfache häusliche Pflege und Hygiene.

Nach ausführlicher Aufklärung erfolgte die Operation im Februar 2020 unter Lokalanästhesie (Ubistesin 1: 100.000, 3M ESPE). Da die Patientin über eine sehr breitbasige fixierte Gingiva verfügt, war es möglich, den Primäreingriff minimalinvasiv, nur mit Schleimhautstanze, durchzuführen. Dabei ist unbedingt darauf zu achten, den Durchmesser der Stanze immer eine Nummer größer als den Implantatdurchmesser zu wählen. Dadurch wird die Kontamination der rauen Implantatoberfläche durch Bindegewebesanteile verhindert. Bei reduziertem Knochen- sowie Schleimhautangebot ist allerdings die klassische Vorgehensweise mit der Bildung eines Mukoperiostlappens angezeigt.

Operation

Es erfolgte die Insertion der Implantate in Regio 16, 15 (Durchmesser 5,0mm; Länge 11mm) sowie in Regio 34 bis 36 und 45, 46 (Durchmesser 4,5mm; Länge 11mm). Ein individuelles Implantat wurde in Regio 26 inseriert

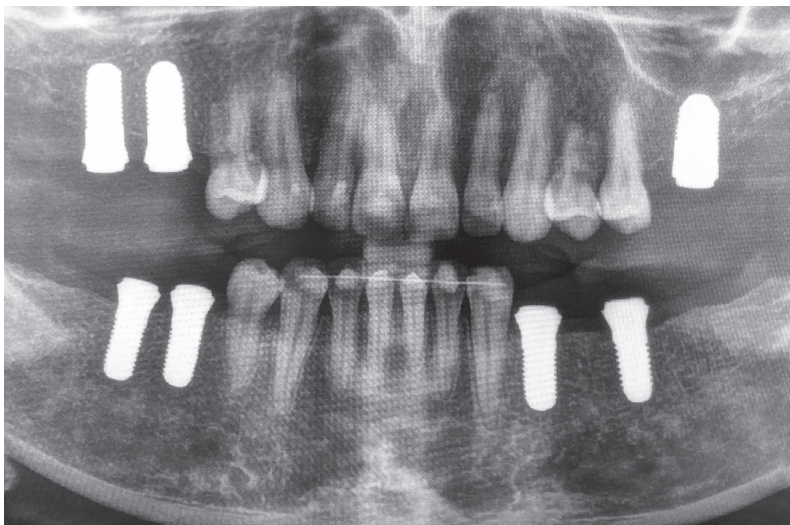


Abb. 3: OPG zum Zeitpunkt der Implantation.

Dürfen wir vorstellen?



Die neue Orthophos Familie.

Egal, ob Sie digitaler Einsteiger oder Spezialist sind – mit einem Mitglied der Orthophos Familie treffen Sie immer die richtige Wahl beim extraoralen Röntgen. **Orthophos SL** – Das High-End-Modell mit höchster Bildqualität für Praxen mit dem Gespür für neueste Technologien und für alle, die mehr wollen. **Orthophos S** – Der zuverlässige Allrounder mit umfassendem Leistungsspektrum in 2D und 3D, optimiert für die täglichen Aufgaben in der Praxis. Oder **Orthophos E** – das solide Einstiegsgerät für preisbewusste Praxen und einen sicheren Schritt in die Welt des digitalen 2D-Röntgen.

Mehr Infos oder Live-Demo anfordern unter:

dentsplysirona.com/orthophosfamilie

THE DENTAL
SOLUTIONS
COMPANY™

 **Dentsply
Sirona**

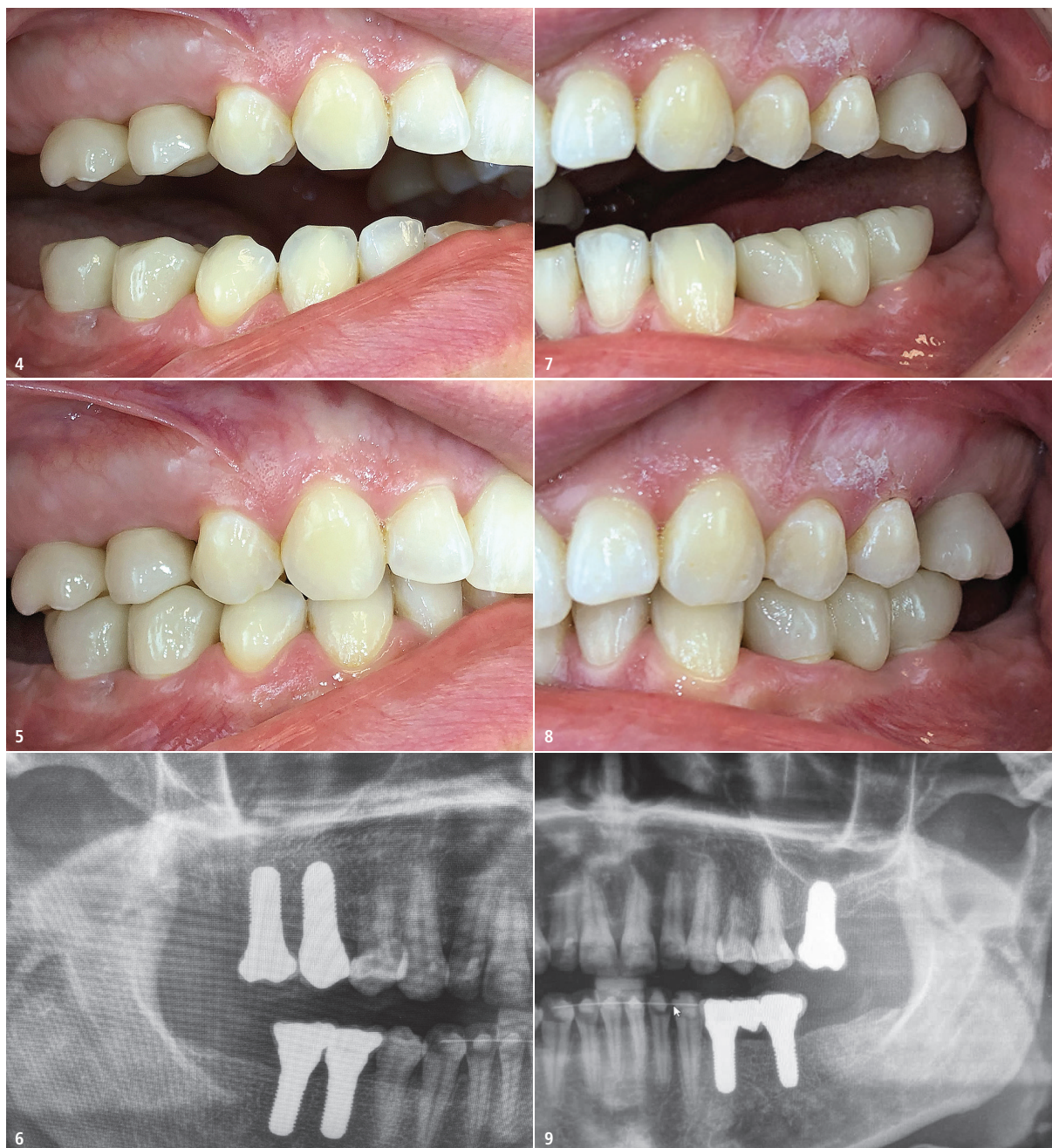

Abb. 4: Restaurationen im oberen und unteren rechten Seitenzahnbereich ... – **Abb. 5:** ... in Okklusion. – **Abb. 6:** Röntgenkontrollaufnahme der Restaurationen im rechten Seitenzahnbereich. – **Abb. 7:** Restaurationen im oberen und unteren linken Seitenzahnbereich ... – **Abb. 8:** ... in Okklusion. – **Abb. 9:** Röntgenkontrollaufnahmen der Restaurationen im linken Seitenzahnbereich.

(Durchmesser 6,0mm; Länge 9mm). Das Eindrehmoment betrug bei allen Implantaten 35Ncm. Um eine höhere Primärstabilität im Oberkiefer zu erzielen, gerade bei Knochenqualitäten von D3–D4, wurde auf den letzten Bohrer bewusst verzichtet (Underdrilling). Die postoperative Röntgenkontrolle zeigte einen achsengerechten Sitz der Implantate. Die Patientin wurde angewiesen, in den nächsten Tagen nur weiche Kost zu sich zu nehmen. Die Wundreinigung erfolgte mit einer

sehr weichen Wundzahnbürste und CHX. Die Wundkontrolle im März 2020 zeigte keine Auffälligkeiten, die Patientin war beschwerdefrei.

Der Behandler führt grundsätzlich, zum Nachweis einer erfolgreichen Osseointegration, nach zehn Wochen einen Periotest (Medizintechnik Gulden) durch. Die Patientin wies hierbei Minuswerte an allen Implantaten von –1,9 bis –6,9 auf. Dabei zeigten sich im Oberkiefer etwas niedrigere Werte. Alle Implantate waren erfolgreich osseointegriert.

Prothetische Versorgung

Die prophetische Versorgung erfolgte im Juni 2020 mit dem Einkleben der Fiberglasstifte in die 3C-Verbindung der Implantate. Hierfür wurde ein dualhärtendes, selbstadhäsives Komposit-Befestigungszement (RelyX Unicem, 3M ESPE) verwendet. Dieser Kleber gewährleistet enorm hohe Festigkeitswerte. Die Versorgung der Implantate kann auf folgende Art und Weise erfolgen:

Patent 

Beachtliche Resultate Überzeugte Experten

Patent™ ist das bewährte Dental Implantat System aus Zirkon mit hydrophiler Oberfläche und metallfreier Prothetik.

Patent™ überzeugt Experten, denn es ist das erste und einzige zweiteilige Keramikimplantat System, das über eigene langfristige wissenschaftliche Nachweise^{1,2} zu Wirksamkeit und Stärke verfügt.

¹ Brüll et al., 2014 Jul-Aug; 29(4) / ² Becker et al., 2017, 29–35

Erfahren Sie mehr:



www.zircon-medical.com

Zircon Medical Management AG, Schweiz

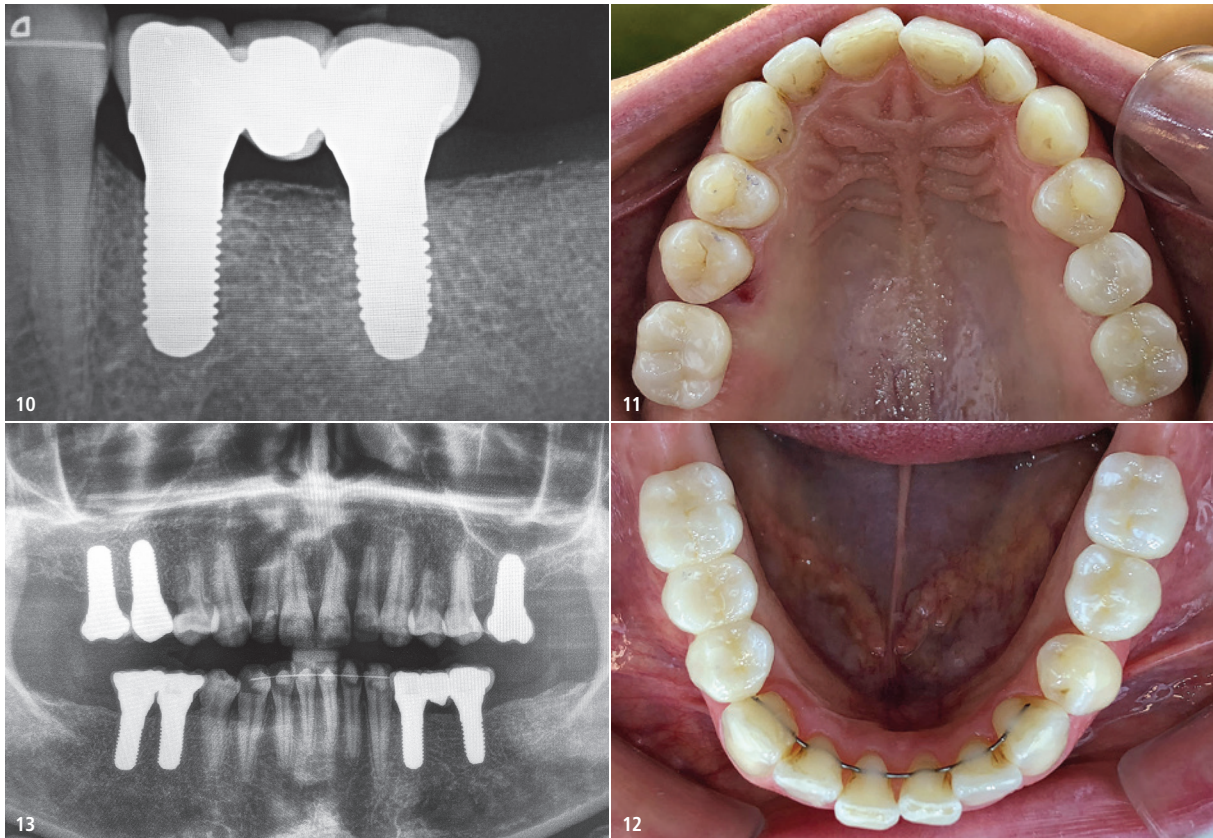


Abb. 10: Röntgenkontrollaufnahme der posterioren Restaurationen unten links. – **Abb. 11:** Okklusale Ansicht der Oberkieferrestaurationen. – **Abb. 12:** Okklusale Ansicht der Unterkieferrestaurationen. – **Abb. 13:** Abschließende OPG-Aufnahme.

2
CME-Punkte

CME-Fortbildung

Bilaterale Rehabilitation mit Zirkoniumdioxidimplantaten

Dr. med. dent. Wolfgang Wingses

CME-Fragebogen unter:
www.zwp-online.info/cme/wissenstests

ID: 93848



Informationen zur CME-Fortbildung



Alle Wissenstests auf einen Blick

1. Einkleben der Fiberglasstifte und Präparation nach bekannten Regeln – nachfolgend die Abformung
2. Direkte Abformung der 3C-Verbindung, Beschleifen der Fiberglasstifte im Labor und Anfertigung des Zahnersatzes – simultanes Einkleben von Stift und Zahnersatz
3. Scannen der 3C-Verbindung und weiteres Vorgehen im Labor

In dem hier beschriebenen Fall wurden alle Fiberglasstifte quadrantenweise eingeklebt und beschliffen. Die Abformung erfolgte mit individuellen Abformlöffeln.

Die Kronen und die Brücke wurden aus Zirkoniumdioxid (priti® multidisc ZrO₂ High Translucent, pritidenta) hergestellt. Das hier verwendete Material zeichnet sich durch eine deutlich geringere Biegefestigkeit von > 650 MPa aus und ist optimal für die Versorgung von Keramikimplantaten geeignet.

Bei der Herstellung wird sehr auf kontaktfreie mesiale und distale Randleisten geachtet. Des Weiteren werden Zentrikkontakte angestrebt. Nach

Farbanprobe und Okklusionskontrolle konnte der Zahnersatz mit dem Kompositmaterial (RelyX Unicem, 3M ESPE) eingeklebt werden. Hierbei erleichtert die epigingivale Lage des Kronenrands die Entfernung überschüssigen Klebers enorm. Eine „Zementitis“ ist dementsprechend ausgeschlossen.

Die Behandlung der Patientin wurde mit dem Eingliedern einer Schutzschiene für die Nacht abgeschlossen.

Kontakt



Dr. med. dent. Wolfgang Wingses

Gerwigstraße 4
36251 Bad Hersfeld
praxis@dr-winges.de
www.dr-winges.de

Gemeinsam mit Ray

Bei Ray brauchen Sie keine Kompromisse eingehen.
Genießen Sie alle Vorteile mit 0%.



0.- EUR

Wieso?

Keine Servicemehrkosten!



0% Sorgen

Weshalb?

Keine Sorgen mehr bei
der Serviceverfügbarkeit

Keine Sorgen mehr bei
der Bildqualität



0% Leasing

Warum?

Die Leasingzinsen
bezahlt Ray!

Alpha P



NUR
331,67 €

Pro Monat*
zzgl. MwSt.

Alpha 3D



NUR
648,33 €

Pro Monat*
zzgl. MwSt.

Alpha+ 130



NUR
848,33 €

Pro Monat*
zzgl. MwSt.



An alle Teilnehmer der Umfrage senden wir eine Kaffeetasse
zu und verschenken zudem 5 ausgewählten Kunden RAYSCAN
Zubehörteile sowie eine RAYSCAN Inspektion für Ihr System.



*60 Monate Vollamortisationsmodell, für ausgewählte Geräte der Ray Europe GmbH bei Finanzierung über die ABC Finance GmbH.
2 Jahre Herstellergarantie und 3 Jahre zusätzliche Garantie auf Röntgenröhre und Sensor.