

Mandibuläre follikuläre Zyste – Enukleation und Knochenrekonstruktion

Die follikuläre Zyste befindet sich der Definition nach am Zahnhals und umschließt die Krone eines nicht eruptierten Zahns.

Von Dr. Fernando Duarte, DDS, M.Sc., und Dr. Carina Ramos, Trofa, Portugal.

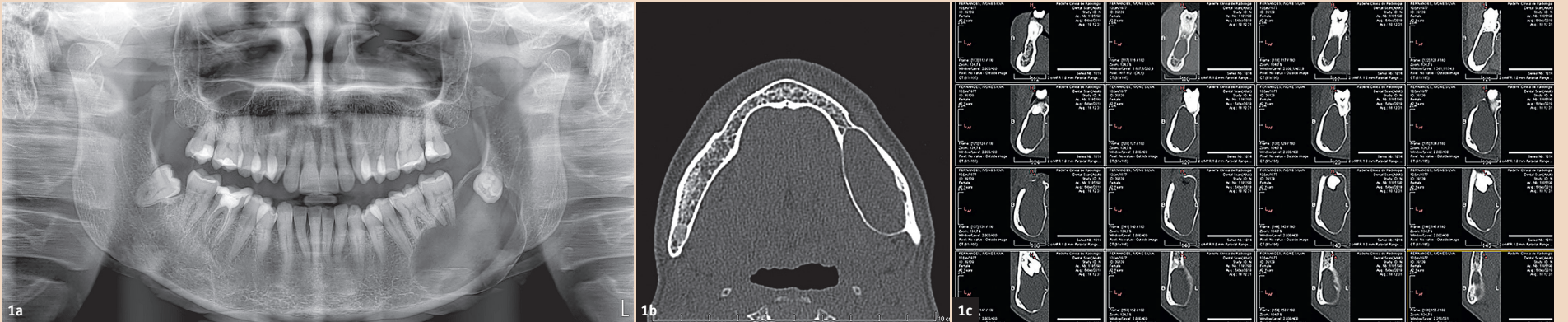

Abb. 1: Initiale Panoramaschichtaufnahme (a), initiales DVT in der sagittalen Ansicht (b), initiales DVT im Querschnitt (c).

Die follikuläre Zyste ist die häufigste Art der entwicklungsphysiologischen odontogenen Zysten und die zweithäufigste unter allen im Kiefer auftretenden Zysten. Sie machen etwa 20 Prozent aller auftretenden Zysten aus.^{1,2}

Bei einer Zyste handelt es sich um eine gutartige Läsion, die mit dem odontogenen Epithel der Zahnkrone eines nicht eruptierten Zahns assoziiert ist und durch die Abtrennung des Follikels um die Krone des betroffenen Zahns entsteht. Hierbei entsteht ein Hohlraum, der durch das reduzierte Schmelzepithel und den mit zystischer Flüssigkeit gefüllten Zahnschmelz begrenzt wird.³ Wie auch bei anderen Zysten hängt die Ausdehnung der follikulären Zyste von der epithelialen Wucherung, der Freisetzung von osteolytischen Faktoren sowie der zunehmenden Osmolalität der Zystenflüssigkeit ab.

Ätiologie und Pathogenese

Obwohl ihre Ätiopathogenese nicht vollständig bekannt ist, wird

angenommen, dass die epitheliale Wucherung um eine flüssigkeitsgefüllte Kavität durch osmotischen Druck über einen längeren Zeitraum kontinuierlich anwächst, solange der Zahn nicht eruptiert.³ Wenn dieser Druck durch die Eruption des entsprechenden Zahns aufgehoben wird, ist die Zyste nicht länger als pathologisches Gebilde zu betrachten.³

Histopathologie

Die histologischen Merkmale der follikulären Zyste sind variabel. Ist sie nicht entzündet, so hat sie eine lockere und dünne Bindegewebskapsel, die von nicht keratinisierten Epithelzellen bedeckt ist, welche aus zwei bis drei Schichten flacher oder kuboidaler Zellen bestehen. Liegt eine Sekundärinfektion vor, so ist das Bindegewebe dichter, mit schwankender Infiltration chronisch inflammatorischer Zellen. Das säumende Epithel ist in diesem Fall unterschiedlich stark hyperplastisch, wobei sich ein Epithelkamm mit auffälligeren, schuppigeren Merkmalen entwickeln kann.¹

Differenzialdiagnose

Im Rahmen der differenzialdiagnostischen Beurteilung der perikoronären Radioluzenz sollten odontogene Keratozysten, Ameloblastome und andere odontogene Tumore in Betracht gezogen werden. Eine maligne, ameloblastische Transformation der follikulären Zysten-schleimhaut sollte ebenfalls Teil der Differenzialdiagnose sein. Bei perikoronärer Radioluzenz im anterioren Bereich wäre ein adenomatoider odontogener Tumor eine weitere Überlegung. Weiterhin sollte bei Läsionen im hinteren Kieferbereich von jüngeren Patienten ein ameloblastisches Fibrom in Betracht gezogen werden.³

Klinische Merkmale

Die follikuläre Zyste tritt überwiegend bei kaukasischen Männern in den ersten drei Lebensjahrzehnten auf. Obwohl diese Pathologie bei jedem nicht eruptierten Zahn auftreten kann, sind die am häufigsten betroffenen Zähne das untere Drittel der Molaren, die oberen Eckzähne

sowie die unteren Prämolaren.^{1,4} Das Auftreten im Milchgebiss ist eher selten.⁵ Klinisch betrachtet, wachsen diese Läsionen in den meisten Fällen langsam und asymptomatisch an. Allerdings können sie eine beträchtliche Größe erreichen und eine Ausdehnung des kortikalen Knochens, Gesichtsverformungen, Verschiebung von Zähnen und angrenzenden Strukturen, Parästhesie und Unwohlsein verursachen.⁶ Treten sie in multipler oder bilateraler Form auf, können sie mit einigen Syndromen assoziiert sein, wie beispielsweise dem Maroteaux-Lamy-Syndrom und der cleidokraniellen Dysplasie.⁶ Röntgenologisch gesehen erscheint die follikuläre Zyste in den meisten Fällen als ein röntgendurchlässiger unilokulärer Hohlraum mit einem gut definierten sklerotischen Rand, der die Krone eines nicht eruptierten Zahns, ausgehend von der Zement-Zahnschmelz-Grenze, umfasst. Bei großen Läsionen können auch multilokuläre Merkmale auftreten.^{7,8} Der Raum, der bei einem normalen

Zahnfollikel drei bis vier Millimeter zwischen seinem Rand und einem Zahn einnimmt, kann bei einer follikulären Zyste größer als fünf Millimeter sein.^{1,8} Im Unterkiefer kann sie eine Verschiebung des Unterkieferkanals, die Reabsorption der Kanalwand, eine Wurzelresorption von Nachbarzähnen oder sogar eine pathologische Unterkieferfraktur verursachen.^{9,10}

Behandlungsoptionen

Marsupialisation und Enukleation sind die klassischen Techniken zur Behandlung follikulärer Zysten und können auch miteinander kombiniert werden.^{7,8} Das Dekompressionsverfahren mithilfe eines Dekompressionsgeräts eignet sich für die Behandlung von großen Zysten, wenn im Anschluss eine Enukleation erfolgt. Die Kriterien für die Wahl einer dieser Behandlungsmodalitäten sind jedoch mangels Langzeitstudien und entsprechender Nachuntersuchungen nicht klar definiert.¹¹ Anerkannte Kriterien für Diagnose und Behandlung sind Zystengröße,

ANZEIGE

Leistungsstarke Nass-Absaugung mit wartungsfreiem Sedimentationsabscheider EXCOM hybrid und ECO II

> EXCOM hybrid

- mit frequenzgesteuerter Unterdruckregelung
- Unterdruck konstant bei 180 mbar
- minimiert Aerosol-Bildung

> ECO II

- einfache, rasche Installation - plug & play
- keine elektronischen Bauteile
- keine Stehzeiten



METASYS

info@metasys.com | www.metasys.com

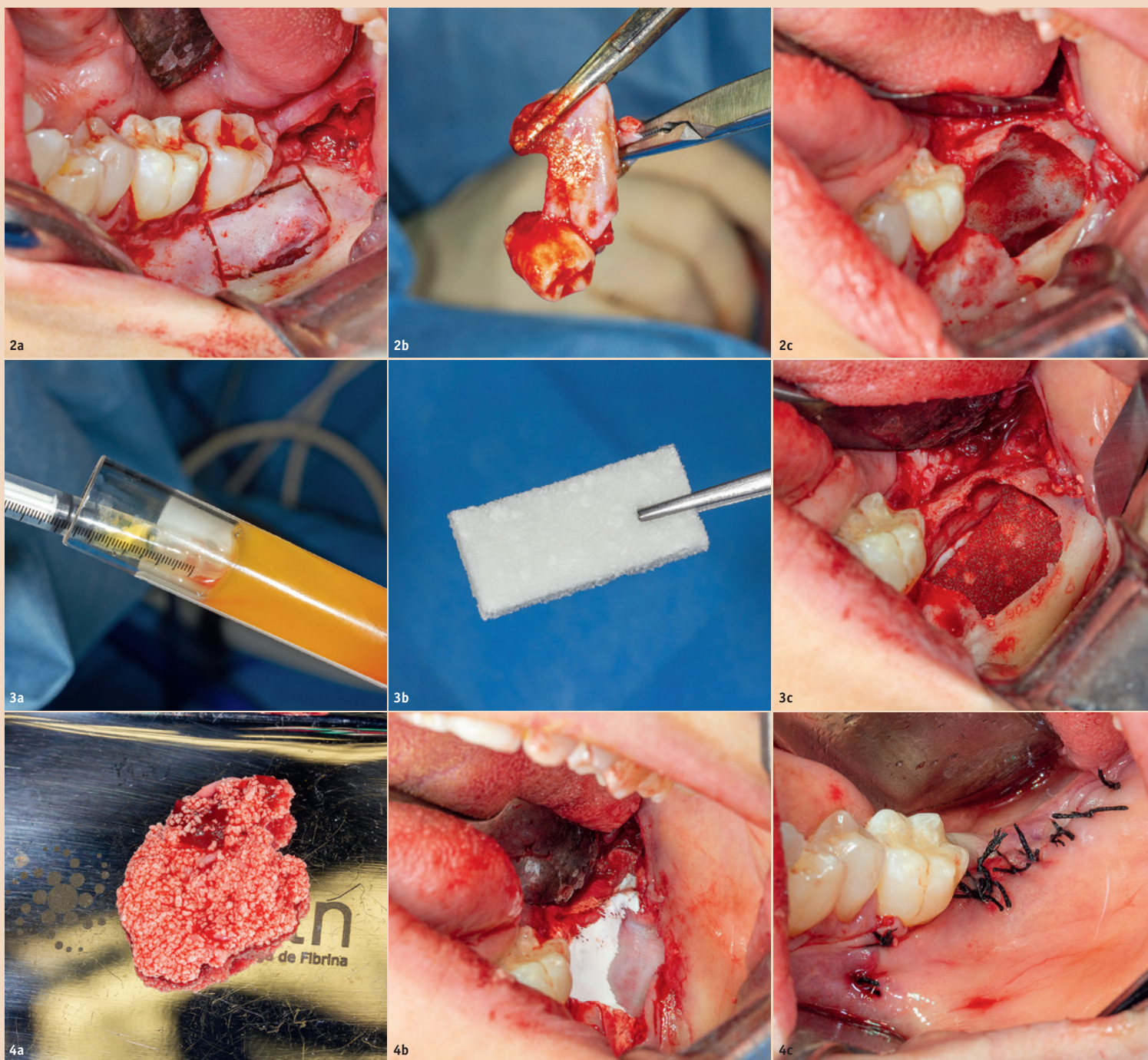


Abb. 2: Osteotomie mittels piezoelektrischem Verfahren (a), zystische Kapsel mit beeinträchtigtem Zahn 38 (b), intraoperative Aufnahme der Zystenkapazität (c). – **Abb. 3:** Das verwendete PRF-Blutkonzentrat (a), Verwendung von CERASORB® Foam zum Schutz des Nervus alveolaris inferior (b), intraoperative Aufnahme der unteren Augmentationschicht (c). – **Abb. 4:** „Sticky Bone“ zur Rekonstruktion in der Zystenkapazität (a), resorbierbare Osgide® Membran zur Deckung aller Knochenersatzmaterialien (b), intraoperative Aufnahme nach Vernähen (c).

Patientenalter, der betroffene Zahn sowie die involvierten anatomischen Strukturen.¹ Welche Behandlung zu wählen ist, hängt von den jeweiligen klinischen und röntgenologischen Merkmalen ab. Die Aspiration sollte in allen Fällen durchgeführt werden, da röntgenologisch ähnliche Läsionen odontogene Tumore oder auch vaskuläre Läsionen sein können und nicht, wie erwartet, Zysten. Hier ist der Nachweis von Flüssigkeit innerhalb der Läsion das Hauptindiz für eine Zyste.^{12–14}

Um die genaue Zystenart bestimmen zu können, ist eine Inzisionsbiopsie erforderlich, da andere Läsionen, wie etwa die odontogene Keratozyste oder das unizystrische Ameloblastom, ähnliche klinische und röntgenologische Merkmale aufweisen können. Solche lokal ag-

gressiveren Läsionen würden eine umfangreichere Behandlung und infolge ein größeres Opfer an neurovaskulären Strukturen, Knochen und angrenzenden Zähnen erfordern.^{11,12,15} Obgleich die Prognose einer follikulären Zyste aufgrund der niedrigen Rezidivrate von 3,7 Prozent günstig ist, müssen strikte Nachkontrollen erfolgen.¹⁰ Die Enukleation der Zyste sowie die Exzision des involvierten nicht eruptierten Zahns werden in etwa 85 Prozent der Fälle durchgeführt. Sie ist die Behandlung der Wahl für kleine Läsionen, die sich in einem sicheren Abstand zu anatomischen Strukturen, wie etwa dem Nervus alveolaris inferior, befinden.^{1,12} Hier wird jedoch vorausgesetzt, dass der nicht eruptierte Zahn als nutzlos für die Kau- oder ästhetische Funktion ein-

geschätzt wird oder dass er unzureichenden Platz für sein Durchbrechen hat.^{10,11,14} Bei follikulären Zysten an dritten Unterkiefermolaren gilt: je größer die Zyste, desto höher das Risiko einer Nervenverletzung und einer Schwächung des Unterkieferwinkels durch den operativen Eingriff. In diesen Fällen ist das Dekompressionsverfahren mit anschließender Enukleation die beste geeignete Therapie.^{16–18}

Knochenrekonstruktion

Eine zweistufige Behandlung ist zeitaufwendig, unangenehm für Patienten und erfordert häufige Nachsorgeuntersuchungen. Die einstufige Zystektomie großer Zysten mit ausschließlichem dichtem Verschluss der Knochenhöhle ist für Komplikationen prädisponiert. Zu-

dem ist die geschwächte Knochenstruktur in der postoperativen Phase anfällig für Frakturen. Daher ist es besonders wichtig, die Knochenhöhlen mit Autografts oder Knochenersatzmaterial zu füllen.

Klinischer Fallbericht

Eine 43-jährige kaukasische Patientin stellte sich in der Abteilung für Mund-, Kiefer- und Gesichtschirurgie der Clitrofa Klinik in Trofa, Portugal, vor, um die Exzision von Zahn 38 und 48 beurteilen zu lassen. Sie war asymptomatisch, ohne Parästhesie, Hypästhesie oder sonstige Beschwerden. Die Patientin hatte der Anamnese zufolge keine Allergien und nahm auch keine Medikamente ein. Bei der extraoralen klinischen Untersuchung wurden keine Auffälligkeiten beobachtet. Bei der intra-

oralen Untersuchung wurde eine leichte Wölbung des kortikalen Knochens im Bereich der linken äußeren Linea obliqua, angrenzend an Zahn 37, festgestellt, ohne chromatische Veränderung der Mundschleimhaut. Die Panoramaschichtaufnahme zeigte eine unilokuläre, gut definierte, homogene röntgentransparente Stelle, welche die Zahnkrone des eingeschlossenen Zahns 38 umgab und sich bis hin zu Zahn 35 erstreckte (**Abb. 1a**). Das DVT zeigt in der koronalen, sagittalen und axialen Ansicht, dass sich die Läsion sehr nah am Unterkieferkanal befand und eine kortikale Wölbung aufwies (**Abb. 1b und c**).

Als Initialhypothese für die Diagnose wurden ein keratozystischer odontogener Tumor, ein unizystrisches Ameloblastom, ein adenomatoider odontogener Tumor sowie eine follikuläre Zyste in Betracht gezogen. Die Punktion zur zytologischen Aspiration erfolgte unter Lokalanästhesie. Durch die Dekompression konnte die Läsion verkleinert werden und eine kleine Menge an hellgelber Flüssigkeit bestätigte ihren zystischen Charakter. Die endodontische Behandlung von Zahn 36 war im Vorhinein zum chirurgischen Eingriff durchgeführt worden. Die Patientin wurde unter Vollnarkose mit nasaler Intubation operiert. Es wurde eine intraorale Inzision im linken retromolaren Bereich durchgeführt, die sich bis in die Eckzahnregion erstreckte, in welcher ein Entlastungsschnitt vorgenommen wurde. Die Osteotomie als Zugang zur Zystenhöhle wurde durch piezoelektrische Chirurgie geschaffen, basierend auf der dreidimensionalen Kontrolle von Ultraschall-Mikrovibrationen. Hierbei ist ein mikrometrischer und selektiver Schnitt mit guter Sicht (Kavitationseffekt), der zu einer minimalen Schädigung von Weichteil- und Nervenstrukturen führt (**Abb. 2a**), erlaubt.¹⁹ Als chirurgisches Gerät wurde dabei der VarioSurg3® (NSK) verwendet. Im Rahmen der Exzision von Zahn 38 und 37 wurde die zystische Kapsel exzidiert (**Abb. 2b**). Hiernach wurde die entstandene Kavität mit Kochsalzlösung gereinigt, wobei der untere Rand des Unterkiefers intakt gehalten wird (**Abb. 2c**). Der Knochenaufbau erfolgte mit CERASORB® M Granulat und CERASORB® Foam (curasan) in Kombination mit autologem Blutkonzentrat (PRF) sowie einer resorbierbaren Membran (Osgide®, curasan). Das hier verwendete Granulat ist eine resorbierbare und phasenreine Beta-Tricalciumphosphat-Keramik zur Implantation, Füllung, Bindung und Rekonstruktion von Knochendefekten sowie zur Knochenfusion im gesamten Skelettsystem. Das Granulat hat eine polygonale Form, und aufgrund der offenen interzellulären Kommunikation der multiporösen Struktur (bestehend aus Mikro-, Meso- und Makroporen; circa 65 Prozent) hat es eine geringere Röntgenopazität und die Absorption erfolgt schneller. Über eine Dauer von einigen Monaten wird das mit vitalem Knochen in Verbindung stehende Material vom Körper resorbiert und infolge durch autologes Knochengewebe ersetzt. Als synthetisches und bioaktives Keramik-

ANZEIGE

Hautnah dabei
immer & überall

- Fachbeiträge
- Live-OPs
- Live-Tutorials
- Web-Tutorials
- Web-Interviews

ZWP ONLINE
CME-COMMUNITY

www.zwp-online.info/cme-fortbildung

HEIBEINSTRASSE 29 · 04229 LEIPZIG · DEUTSCHLAND
TEL: +49 341 48474-0 · info@oemus-media.de

OEMUS MEDIA AG

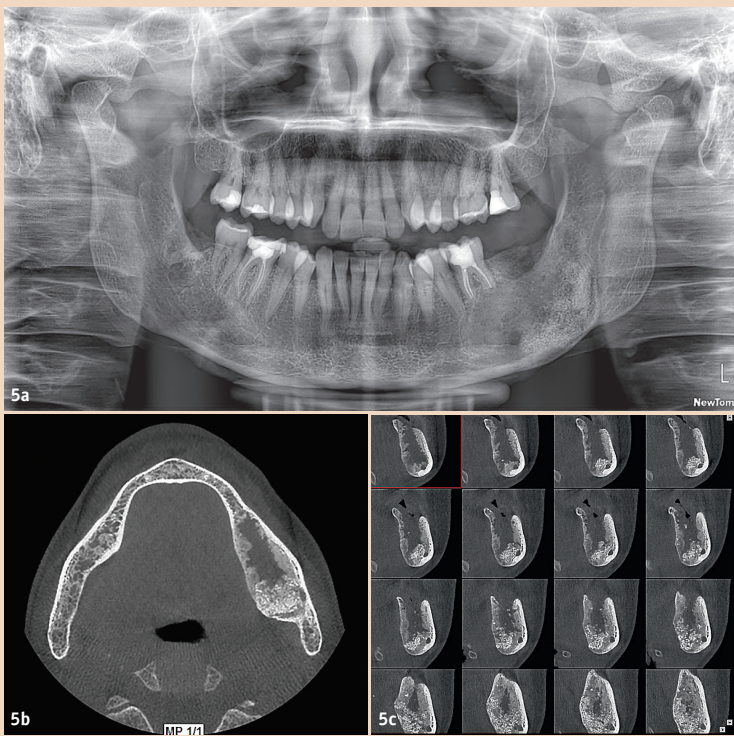


Abb. 5: Finale Panoramaschichtaufnahme (a), finales DVT in der sagittalen Ansicht (b), finales DVT im Querschnitt (c).

material weist es keine lokale oder systemische Toxizität und demnach kein Risiko einer allergischen Reaktion auf. Das Material ist röntgenopak und kann in Granulatform, als Paste oder als Foam verwendet werden.²⁰ Weiterhin birgt die zusätzliche Verwendung von autologem Blutkonzentrat (PRF) im Augmentationsprozess einige Vorteile, insbesondere in Bezug auf die Regulierung der Entzündungsreaktion, der Immunantwort, der Gewebereparatur, der Gewebereorganisation und der Angiogenese (Abb. 3a).²¹ Die Verwendung von PRF zusammen mit mineralischen Biomaterialien (I-PRF) erleichtert das operative Handling und ermöglicht eine schnelle Adhäsion in der Operationsstelle (Abb. 3b und c).²¹ Die untere Schicht des Knochenaufbaus erfolgte mit einem Granulat (CERASORB® Foam, curasan), das mit PRF getränkt wurde, um den Nervus alveolaris inferior zu schützen und den unteren Rand des Unterkiefers zu stärken. Die obere Schicht wurde mit sogenanntem „Sticky Bone“, einer Kombination aus Granulat und PRF, hergestellt. CERASORB® M Granulat sorgt für die Stabilisierung des Knochenersatzmaterials im Defekt, ist leicht in der Handhabung, beschleunigt die Gewebeheilung und minimiert den Knochenabbau während der Heilungsphase (Abb. 4a). Die Deckung des Knochenaufbaus erfolgte mit einer resorbierbaren Membran (Osgide®, curasan). Diese bioresorbierbare Barrieremembran kommt im Rahmen der Guided Tissue Regeneration (GTR) sowie der Guided Bone Regeneration (GBR) zum Einsatz. Sie erschafft eine geschützte Umgebung für die Knochenaugmentation im Defektbereich und unterstützt die Osteoneogenese, indem sie eine Barriere für die Infiltration (Migration) von Weichgewebe erzeugt und das Wachstum osteogener Zellen im Knochendefekt fördert (Abb. 4b). Das anschließende Vernähen erfolgte mit einfachen Nähten aus nicht resorbierbarem Faden (Abb. 4c). Acht Tage lang unterzog sich die Patientin einer systemischen antibiotischen, schmerzstillenden und entzündungshemmenden Therapie. Mit

Blick auf die postoperative Pflege wurde sie dazu angehalten, einer strengen Mundhygiene nachzugehen. Das aus der Zystenhöhle gewonnene Material wurde einer pathologischen Untersuchung unterzogen. Das Ergebnis: In der faserigen Bindegewebskapsel, bestehend aus drei Lagen abgeflachter, nicht keratinisierter Zellen, fanden sich verstreute Inseln odontogener Epithelreste. Diese Befunde bestätigten die Diagnose der follikulären Zyste. Die Patientin durchläuft zum Zeitpunkt der Abfassung dieses Beitrags eine postoperative Phase von zwölf Monaten, ohne Hypästhesie oder Anzeichen eines Rezidivs der Läsion. Die postoperative Orthopantomografie (Abb. 5a) sowie die Computertomografie zeigen Hinweise auf eine Knochenneubildung in dem Bereich, in dem sich zuvor die Läsion befunden hatte (Abb. 5b und c).

Diskussion

Bei der Entscheidung zur Behandlung von follikulären Zysten sollte die für jede klinische Situation am besten geeignete Option unter Berücksichtigung aller eventuell eintretender Szenarien evaluiert werden.⁷ Wäre die Behandlung im hier beschriebenen Fall nur mit Blick auf die Läsionsgröße beschlossen worden, so wäre die Enukleation der Zyste die geeignetste Wahl im Zusammenhang mit der Extraktion des impaktierten Zahns 38 gewesen. Aufgrund der Nähe zum Nervus alveolaris inferior erschien die Dekompressionstechnik, gefolgt von der Enukleation der Zyste und der Extraktion des betroffenen Zahns als die vernünftigste Option. Dieses Vorgehen ermöglicht die Knochenregeneration der zystischen Kavität bei gleichzeitiger Erhaltung der Nervintegrität. Bei Zysten mit geringerem Umfang, die keine wichtigen anatomischen Strukturen beeinträchtigen, ist die Enukleation die Behandlungstechnik der Wahl, da die Läsion anschließend histologisch untersucht werden kann.^{1,12} Die Marsupialisation sowie die Dekompression sollten bei Zysten mit ausgedehnterem Umfang, die wichtige anatomische Strukturen beeinträchtigen und ein erhöhtes Frakturrisiko

bergen, zum Einsatz kommen, denn dadurch kann der intrazystische Druck gesenkt und die Läsionsgröße verringert werden.^{7,8,10,11,18} Im hier beschriebenen Fall wurde entschieden, die durch die Aspiration geschaffene Kommunikation zwischen Läsion und Mundhöhle beizubehalten und dadurch die Dimensionen der Läsion zu reduzieren.

Sowohl die Marsupialisation als auch die Dekompression sind therapeutische Modalitäten, die auch in Situationen indiziert sind, in denen die Fähigkeit zur Knochenreparatur hoch und die Eruptionskraft der Zähne vorhanden sind.^{10,11} „Sticky Bone“ ist verfestigtes Knochenersatzmaterial, das in einem Fibrinnetz eingeschlossen ist. Solche Granulate sind innerhalb dieses Netzes stark miteinander verbunden. „Sticky Bone“ hat einige Vorteile:

1. Es ist formbar und gut an verschiedenartige Knochendefekte anpassbar.
2. Mikro- und Makrobewegungen des transplantierten Knochens werden verhindert, wodurch das Augmentationsvolumen während der Heilungsphase erhalten bleibt und von der Verwendung von

Knochenblöcken und Titan-Meshs abgesehen werden kann.

3. Das Fibrinnetz fängt Thrombozyten und Leukozyten ein, um Wachstumsfaktoren freizusetzen, sodass die Knochen- und Weichgeweberegeneration beschleunigt werden.
4. Es sind keine biochemischen Zusätze erforderlich, um „Sticky Bone“ herzustellen.
5. Der Einschluss in Fibrin minimiert das Einwachsen von Weichgewebe in das „Sticky Bone“-Augmentat.²¹

Fazit

Die follikuläre Zyste ist eine häufig auftretende Läsion. Trotz einer weniger aggressiven Pathologie und ohne klinische Symptome kann sie durchaus große Ausmaße annehmen und signifikante Zahnbewegungen auslösen. Die Entscheidung über die Behandlung muss auf objektiven Kriterien beruhen. Diese umfassen: Patientenalter, Läsionsgröße, die involvierten relevanten anatomischen Strukturen, klinische Signifikanz des betroffenen Zahns oder der Zähne im Zusammenhang mit der Läsion sowie das Risiko einer

Knochenfraktur. Für die Differenzialdiagnose ist es unerlässlich, zusätzlich zur jährlichen postoperativen röntgenologischen Kontrolle eine histopathologische Untersuchung durchzuführen, um andere Läsionsarten mit ähnlichen klinischen und röntgenologischen Merkmalen ausschließen zu können.^{DT}



Kontakt



Dr. Fernando Duarte, DDS, M.Sc.

Clitrofa – Centro Médico,
Dentário e Cirúrgico
Av. de Paradela 626
4785-342 Trofa, Portugal
fduarte@clitrofa.com



ANZEIGE

Da ist das Ding. Wieder!



2019 und 2020
Gewinner des
BoC Cellerant
Award*

ChairsideCAD

exocad ChairsideCAD – erneut von Experten als herausragende Software für die moderne Zahnmedizin ausgezeichnet.

Im zweiten Jahr in Folge erhielt exocad ChairsideCAD den renommierten Best of Class Technology Award!

ChairsideCAD ist die erste komplett offene CAD-Softwareplattform, die Restaurationen – von Scan über Design bis Fertigung – in nur einer Sitzung beim Zahnarzt möglich macht.

Für uns als weltweit führendes Unternehmen für offene dentale CAD-Software ist dies eine großartige Bestätigung unserer Arbeit und Ansporn, auch weiterhin Leistungen und Innovationen auf Weltklassenniveau zu liefern.



Your freedom is our passion
exocad.com/chairsidecad

exocad