Mineral-Trioxid-Aggregat (MTA) ist ein bioaktives Material, das die Osteogenese und Heilung fördert und zunächst eingeführt wurde, um die Verbindungskanäle zwischen Wurzeln und äußeren Oberflächen von Zähnen zu versiegeln.[1] Es wird von seiner ausgezeichneten Biokompatibilität, seiner marginalen Anpassungs- und Versiegelungsfähigkeit, auch in Gegenwart von Feuchtigkeit, sowie von antibakteriellen Eigenschaften dank seines hohen pH-Werts (12,5) berichtet. MTA ist in der Lage, eine zementähnliche Bindung, die osteoblastische Adhäsion und die Knochenregeneration zu fördern. Darüber hinaus macht es sein versiegelndes, mineralisierendes, dentinogenes und osteogenes Potenzial zur bevorzugten Wahl für zahlreiche klinische Anwendungen, wie z. B. der direkten Pulpaüberkappung, Wurzelendfüllung, Behandlung horizontaler Wurzelfrakturen oder der internen bzw. externen Resorption und Reparatur von Perforationen.[2]

Dr. Massimo Giovarruscio
[Infos zum Autor]

Dr. Francesca Cerutti
[Infos zur Autorin]

Literatur

Geschichte und Verwendung von Mineral-Trioxid-Aggregat

Dr. Massimo Giovarruscio, Dr. Francesca Cerutti

MTA besteht aus einem Pulver (das Silikate und Kalziumoxid enthält), das gemäß den Anweisungen des Herstellers mit destilliertem Wasser gemischt werden muss. Je nach Zusammensetzung beträgt die Anfangsaushärtungszeit 8 bis 70 Minuten und die Endaushärtungszeit 40 bis 320 Minuten: Diese lange Zeit ist einer der Hauptnachteile dieses Produkts.[3]

Die Literatur bewies die Wirksamkeit des MTAs bei der Therapie der vitalen Pulpa, wie z. B. Pulparevitalisierung und -überkappung, mit guten Leistungen und wenigen Nebenwirkungen.[4,5] Eines der Hauptprobleme bei der Verwendung von MTA bei vitalen Zähnen ist die Behandlung von Blutungen. Mehrere Studien berichteten darüber, dass Blutkontaminationen die Verfärbung von Materialien auf Kalziumsilikatbasis verstärkt, wobei wismutoxidfreier Portlandzement nach Blutkontakt ebenfalls eine Farbveränderung aufweist.[6] Hier kann es von Vorteil sein, schnell abbindenden MTA zu benützen, da dies die Flüssigkeits- und Blutabsorption begrenzt, Verfärbungen verhindert und ein ansprechendes ästhetisches Ergebnis begünstigt.

In mehreren Untersuchungen wurden andere bioaktive endodontische Zemente (BEC) als Pulpaüberkappungsmittel mit kurzfristiger Nachbehandlung ausgewertet. Weitere Forschung mit längerfristigem Follow-up ist erforderlich, um alternative Pulpaüberkappungsmittel zu evaluieren. Zusätzlich zum Material, das für die direkte Überkappung verwendet wird, gibt es mehrere andere Faktoren, die das Endergebnis beeinflussen können. Daher sollten diese Variablen in zukünftigen Studien kontrolliert werden.[5]

Andere bioaktive endodontische Materialien, die zur Gewährleistung der Röntgenopazität und überlegener Farbstabilität Zirkoniumoxid enthalten, wurden vorgeschlagen, um MTA-bezogene Probleme zu beheben. In der Literatur wird berichtet, dass einige der BECs, vor allem in der vitalen Pulpatherapie, vielversprechende Ergebnisse erzielen,[7] was die Zementablagerung über den Materialien bei der Wurzelendfüllung betrifft,[8] während bei anderen ein signifikant höheres Entzündungsrisiko der periapikalen Gewebe im Vergleich zu zahnfarbenem MTA beobachtet wurde.[9] Die Anzahl der Studien, die diese Produkte mit MTA vergleichen, ist jedoch noch begrenzt, und nur wenige histologische Untersuchungen haben BECs als Wurzelendfüllungsmaterial bewertet. Die Mängel bestehen aus fehlenden Vergleichen zu kurzfristigen Nachuntersuchungen, fehlenden Kontrollen, die große Anzahl ausgeschlossener Proben, Platzierung von Wurzelendfüllungsmaterialien in intakten Zähnen mit gesunder Pulpa, die vor der Behandlung keine periapikalen Läsionen aufwiesen, Aufbereitung von Wurzelendkavitäten ohne vorheriges Kanaldebridement und vorherige

Kanalfüllung sowie die Wurzelresektion und Aufbereitung von Wurzelendkavitäten vor der Wurzelkanalinstrumentierung.[6,8] Weitere Untersuchungen mit rigorosen Methoden und Materialien sind erforderlich, um die Leistungen dieser Materialien genau vergleichen zu können.

MTA erzielt bei der Perforationsreparatur (im Vergleich zu anderen Materialien wie Amalgam, Zinkoxid-Eugenol-Zementen, Calciumhydroxid, Kompositharz- und Glasionomerzementen)[10] gute Ergebnisse, wobei die Erfolgsprozentsätze zwischen 86 und 92 Prozent liegen.[11] Das Ergebnis der Therapie wird auch beeinflusst durch die Erfahrung der Praktiker, welche die Therapie durchgeführt haben, durch die negative Auswirkung der Platzierung eines Stifts nach der Behandlung, das Vorhandensein präoperativer Läsionen, die Verbindung zwischen der Perforationsstelle und Mundhöhle sowie durch das Geschlecht (weiblich) der Patienten.[6,12] Die genaue Lokalisation der Perforation und die Qualität der endgültigen Behandlung hatten einen signifikanten Einfluss auf das Ergebnis der Perforationsreparatur, während die Perforationsstelle (Mittelwurzel und apikal) und eine Perforationsgröße ab 3 mm bedeutend für das Wiederauftreten einer fortschreitenden Entzündung waren.[12] Kürzlich durchgeführte Studien stellten im Gegenteil fest, dass der Erfolg der mit MTA durchgeführten Behandlungen nicht von der Größe der Perforation abhing.[13–15] Einer der Hauptfaktoren, den es bei der Anwendung von MTA zu berücksichtigen gilt, ist der pH-Wert des umgebenden Gewebes: Eine anhaltende Infektion oder eine übermäßige Blutung kann zu einer Senkung des pH-Werts führen, was die Abbindeeigenschaften von MTA verändern kann.[11]

Es wurde ebenfalls beschrieben, dass das Vorhandensein von Bismutoxid (Bi_2O_3) als Röntgenopazifikator in der MTA-Formel zu Zahnverfärbungen führen kann.[6] Dies kann bei der vitalen Pulpatherapie, der Behandlung von Resorptionen oder der Reparatur von Perforationen von großem Nachteil sein. Als mögliche Lösungen dieses Problems wurden mehrere alternative bioaktive Zemente entwickelt:[5] Mit einigen Produkten, die Tricalciumsilikat, Dicalciumsilikat, Tricalciumaluminat, Calciumoxid und Wolframat als Trübungsmittel enthalten, konnten Verfärbungen und Ausbleichen vermieden werden, ohne die biologischen oder chemischen Eigenschaften von MTA zu verändern.

Konsistenz und Positionierung

Einer der Hauptnachteile von MTA, über den in der Literatur und in mehreren Umfragen berichtet wird, ist die Schwierigkeit der Handhabung.[16] Das Erreichen der richtigen Konsistenz und die Fähigkeit, das Material genau dorthin zu bringen, wo es benötigt wird, scheint mehreren Zahnärzten Schwierigkeiten zu bereiten. Zur richtigen Konsistenz ist zu sagen, dass das genaue Befolgen der Anweisungen des Herstellers bezüglich der zu mischenden Pulver- und Flüssigkeitsmengen und das allmähliche Einarbeiten der Flüssigkeit in das Pulver dazu beiträgt, die optimale Konsistenz des Materials in kurzer Zeit zu erreichen.

Im Laufe der Jahre wurden mehrere Techniken gezeigt, mit denen sich vermeiden lässt, dass MTA bei der Reparatur einer Perforation die Wurzelkanäle verstopft (d. h. Einbringen einer Guttapercha- oder Papierspitze bzw. eines Teflon- oder Wattestücks in die Wurzelkanalöffnung) und als Gerüst für das Reparaturmaterial dient.

Ein weiteres wichtiges Hilfsmittel zur präzisen Positionierung des MTAs ist die Verwendung von speziellen Trägern. Die Applikatoren ermöglichen eine schnelle, effiziente und präzise Positionierung des Materials: Es gibt sie in verschiedenen Größen, je nach der Menge des zu platzierenden Materials und der zu erreichenden Wurzelkanalfläche. Sie ermöglichen die mühelose Platzierung des Materials auf den Träger und die Abgabe der gewünschten Menge MTA an der Zielstelle dank spezieller Spitzen, die gebogen werden können, um die Positionierung des Zements zu erleichtern.

Das MAP-System (Produits Dentaires) ist ein spezieller Träger, der so ent-

ANZEIGE

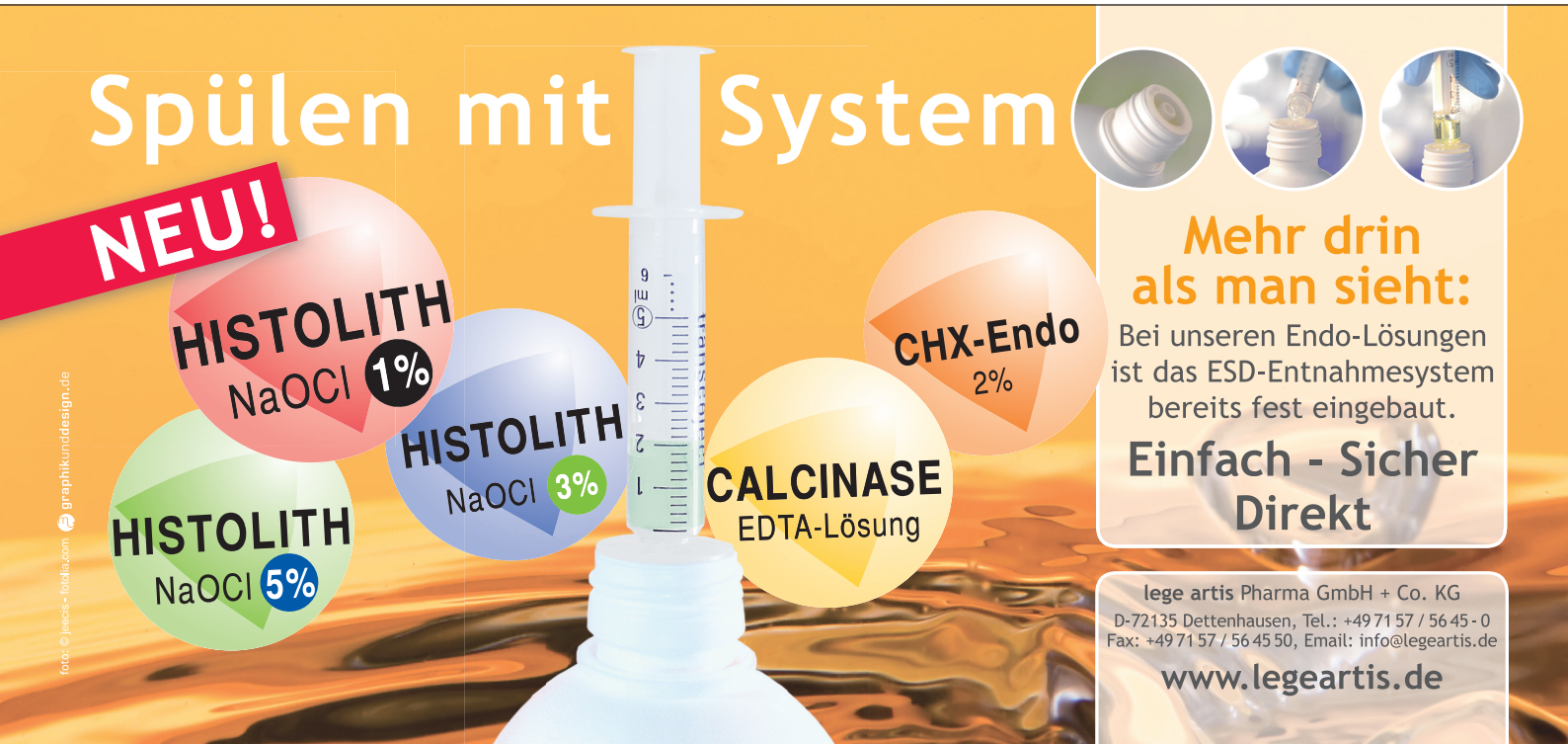

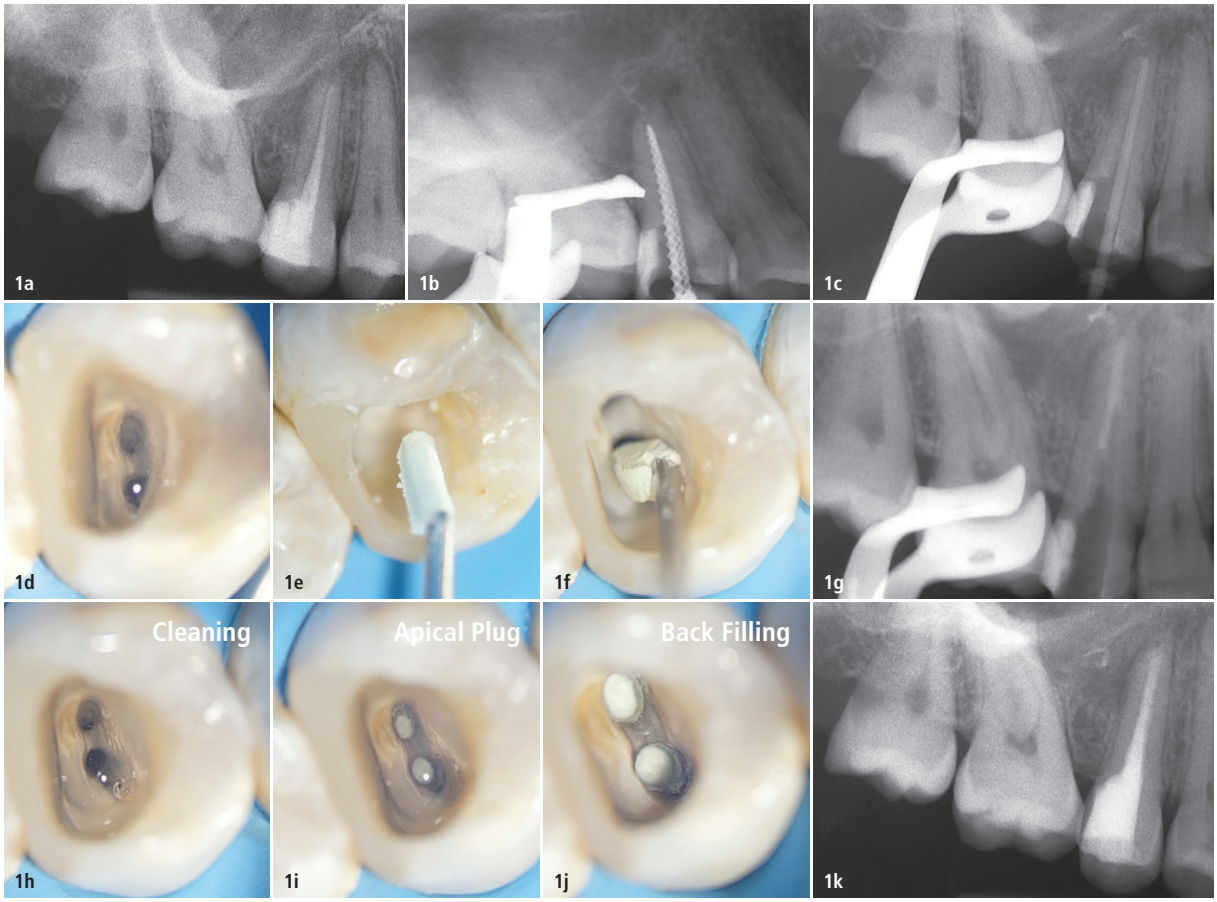

wickelt wurde, dass er sich an jede klinische Situation anpassen kann, da er mit Spitzen unterschiedlicher Größe, Winkel und unterschiedlichen Materials verwendet werden kann. Im Allgemeinen werden in der endodontischen Chirurgie dreiwinkelige Edelstahlspitzen verwendet, weil sie die Sicht auf das Operationsfeld verbessern und die retrograde Obturation erleichtern. Die klassisch gebogenen Edelstahlspitzen sind für orthograde Behandlungen oder Vorbehandlungen gedacht, um direkte Pulpaüberkappung, Wurzelkanalobturation bei Apexogenese und Revaskularisationsverfahren, Apexifizierung von noch unreifen Zähnen und Reparaturen von Wurzelkanalperforationen durchzuführen. Das Besondere am MAP-System ist die Möglichkeit, NiTi-Spitzen zu verwenden. Diese können sowohl bei orthograden als auch bei chirurgischen Eingriffen eingesetzt werden, und sie ermöglichen es, das Material genau dort zu platzieren, wo es benötigt wird, da sie beliebig gebogen werden können. Nach der Sterilisation nehmen die Spitzen wieder ihre ursprüngliche gerade Form an. Bei der Verwendung eines MTA-Trägers muss unbedingt vermieden werden, dass das Material

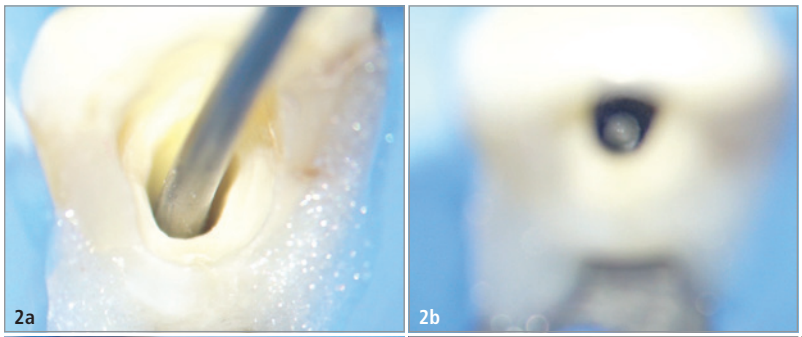

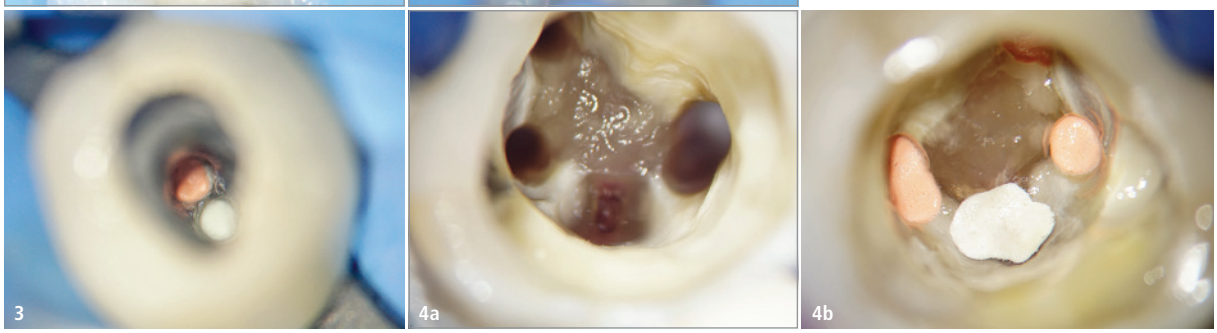

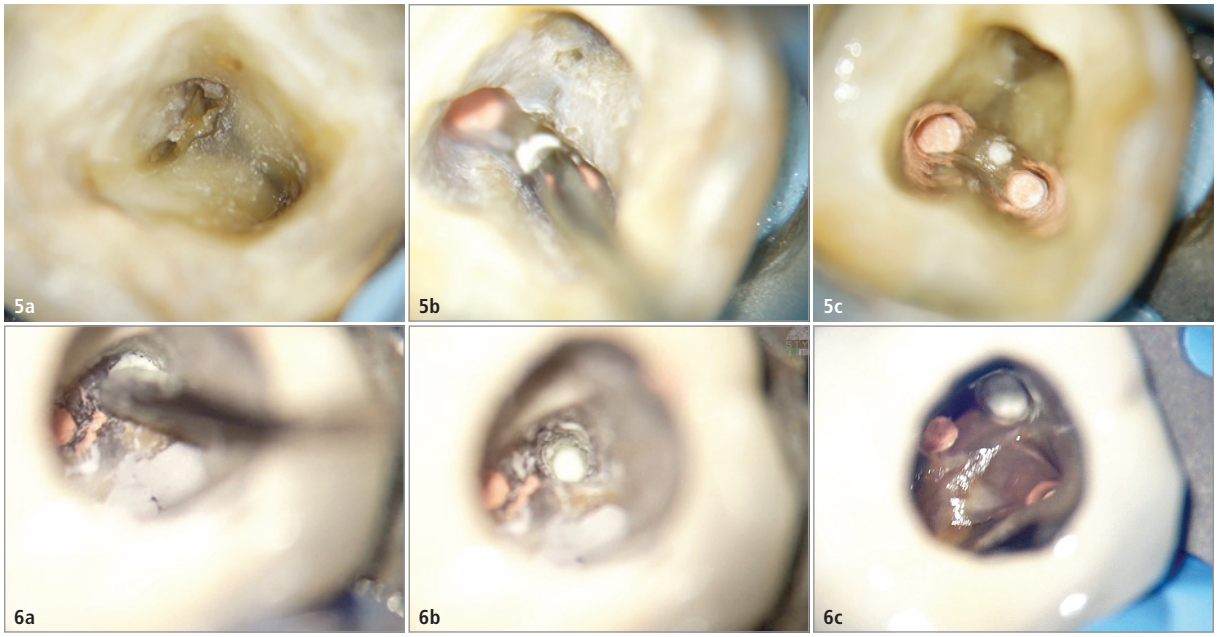

im Inneren des Applikators aushärtet, da es danach fast unmöglich zu entfernen ist: Die Reinigung der Spitze unmittelbar nach der MTA-Extrusion (besser mit speziellen Werkzeugen) trägt dazu bei, die Effizienz des Instruments zu erhalten.

Die Menge des zu verwendenden MTAs hängt vom klinischen Verfahren ab, aber im Allgemeinen ist es nicht empfehlenswert, einen Wurzelkanal vollständig mit MTA zu füllen, da es nach der Abbindung schwierig wäre, das Material wieder zu entfernen. Ein rigoroses Protokoll und der Einsatz spezifischer Instrumente tragen dazu bei, bei der primären und sekundären endodontischen Behandlung mit MTA als Obturationsmaterial gute Ergebnisse zu erzielen.

Klinische Anwendung

Bei der Anwendung von MTA ist es für den Kliniker wichtig, das Material präzise zu platzieren und zu vermeiden, dass sich der Zement in der Kavität ausbreitet oder verschwendet wird. Ohne einen speziellen Träger kann das MTA zu einer Stabform geformt und mithilfe einer Sonde oder eines Stopfers in den Hohlraum eingebracht werden. Nachdem der Kanal geformt und gereinigt ist, kann MTA in den Wurzelkanal eingebracht und bis zur Ausfüllung der Apex verdichtet werden. Dann kann der Zahn verfüllt und restauriert werden (Abb. 1a–k). Diese Technik ist nicht ganz einfach, denn sie erfordert das Können eines versierten Zahnarztes, um korrekt und ohne enorme Verschwendung von MTA ausgeführt zu werden. Die Verwendung eines Trägers erleichtert die genaue Platzierung der richtigen Menge MTA. Das MAP-System ermöglicht es, die Größe der Spitze entsprechend der Größe des zu füllenden Defekts zu wählen.

Die biegsame Spitze kann geformt werden, um den zu behandelnden Bereich leicht zu erreichen. Es ist auch möglich, einen Gummianschlag zu positionieren, der dem Bediener hilft, den richtigen Referenzpunkt zu finden. Das MTA wird so eingebracht, dass die Kanalwände sauber bleiben (Abb. 2a und b).

Die rote Code-Spitze wurde in diesem Fall verwendet, um die Perforation im Prämolaren (Abb. 3) zu füllen. Eine eher koronale und größere Perforation wurde dagegen mit der blauen Code-Spitze des MAP-Systems mit MTA gefüllt (Abb. 4a und b).

Im Falle einer winzigen Perforation wurde eine kleinere Spitze (gelber Code) gewählt, um den Materialabfall zu reduzieren und präziser zu sein (Abb. 5a–c). Die Abbildungen 6a–c zeigen Schritt für Schritt die Füllung einer Bodenperforation in einem oberen ersten Molaren unter Verwendung des MAP-Systems.

Fazit

Die beschriebenen Beispiele zeigen, dass MTA ein in der Endodontie nach wie vor sehr beliebtes Material ist, dass bei richtiger Anwendung in verschiedensten Behandlungen zu einem für Zahnarzt und Patient zufriedenstellendem Ergebnis führt.

Kontakt

Dr. Massimo Giovarruscio

Dr. Francesca Cerutti

Dr. Massimo Giovarruscio
Delta Dental Academy
44 High Street
BS1 2 AL Bristol, UK
giovarruscio@me.com

Dr. Francesca Cerutti
Via Raffaello Sanzio 8
20149 Mailand, Italien
fc@francescacerutti.it