Körperliche Zahnbewegungen und transversale Korrekturen

Die Domäne der festsitzenden Apparaturen

Ein Beitrag von Prof. Dr. Dr. h.c. Dirk Wiechmann, Bad Essen.

Prof. Dr. Dr. h.c.
Dirk Wiechmann

Das Ziel einer kieferorthopädischen Behandlung ist weit mehr als nur das reine Ausformen der Zahnbögen. Zwar sind unsere Patienten manchmal bereits bei einer noch so geringen Verbesserung der Zahnfehlstellung zufrieden, obwohl die Situation im Munde von einem qualitativ hochwertigen Ergebnis noch weit entfernt ist. Die im Studium der Zahnheilkunde und in der kieferorthopädischen Weiterbildung erworbenen Kenntnisse und Erkenntnisse zu qualitativ hochwertigen Okklusionskonzepten sollten es aber dem Behandler ermöglichen, einen etwas kritischeren Blick auf das bisher Erreichte zu werfen und ein Ergebnis anzustreben, das diesem Wissen Rechnung trägt. Hierfür sind fast ausnahmslos immer auch körperliche Zahnbewegungen notwendig.

Teil 1: Intrusion, Extrusion, translatorischer Lückenschluss

Definition der körperlichen Zahnbewegung

Als körperliche Zahnbewegung wird eine gleichgerichtete Bewegung von Zahnkrone und Zahnwurzel beschrieben; im Gegensatz dazu ist die Kippung eines Zahnes eine Bewegung, bei der die Zahnkrone in die Gegenrichtung der Zahnwurzel bewegt wird. Diese aktuellere Klassifizierung ist umfassender als die herkömmliche, bei der vielfach lediglich ein translatorischer Lückenschluss als körperliche Zahnbewegung definiert wurde. Somit gehören heute folgerichtig auch die Intrusion, die Extrusion sowie die Lückenöffnung und der labial oder lingual gerichtete Wurzeltorque in die Kategorie der körperlichen Zahnbewegung. Einfach gesagt, immer dann, wenn das Resistenzzentrum des Zahnes nennenswert im Alveolarfortsatz bewegt wird, handelt es sich um eine körperliche Zahnbewegung.

Bedeutung der körperlichen Zahnbewegung für die Qualität des Behandlungsergebnisses

Intrusion

Bei vielen kieferorthopädischen Patienten liegt zu Beginn eine Klasse II-Malokklusion in Kombination mit einem Tiefbiss vor. Die Ursache für diesen Tiefbiss ist immer eine vergrößerte Spee-Kurve im Unterkiefer mit einer deutlichen Verlängerung der Unterkieferfrontzähne.

Zur erfolgreichen Einstellung in den Neutralbiss muss die Spee-Kurve nivelliert werden, wobei klinisch die Unterkieferfrontzähne intrudiert und die Unterkieferseitenzähne extrudiert werden, was letztendlich zu der erforderlichen Bisshebung führt. Gelingt diese

ANZEIGE

QM I HYGIENE

KURSE 2021

Hygiene: Nur 1 Tag durch neues Online-Modul

Trier – Unna – Marburg – Rostock-Warnemünde – Wiesbaden
Leipzig – Hamburg – Konstanz – Köln – Essen – München – Baden-Baden

ONLINE-ANMELDUNG/
KONGRESSPROGRAMM

www.praxisteam-kurse.de

Seminar QM:

Ausbildung zur/zum zertifizierten Qualitätsmanagement-Beauftragten (QMB) mit DSGVO-Inhalten

Seminar Hygiene:

Modul-Lehrgang „Hygiene in der Zahnarztpraxis“
Weiterbildung und Qualifizierung Hygienebeauftragte/-r für die Zahnarztpraxis

Referenten:

Christoph Jäger/Stadthagen
Iris Wälter-Bergob/Meschede

Das Seminar Hygiene wird unterstützt von:

LOSER & CO · METASYS · Paul Grah GmbH

Faxantwort an
+49 341 48474-290

☐ Bitte senden Sie mir das Programm QM I HYGIENE zu.

Titel, Name, Vorname

E-Mail-Adresse
(Für die digitale Zusendung des Programms.)

Stempel

KN 12/20

Holbeinstraße 29 · 04229 Leipzig · Deutschland
Tel.: + 49 341 48474-308 · event@oemus-media.de

OEMUS MEDIA AG

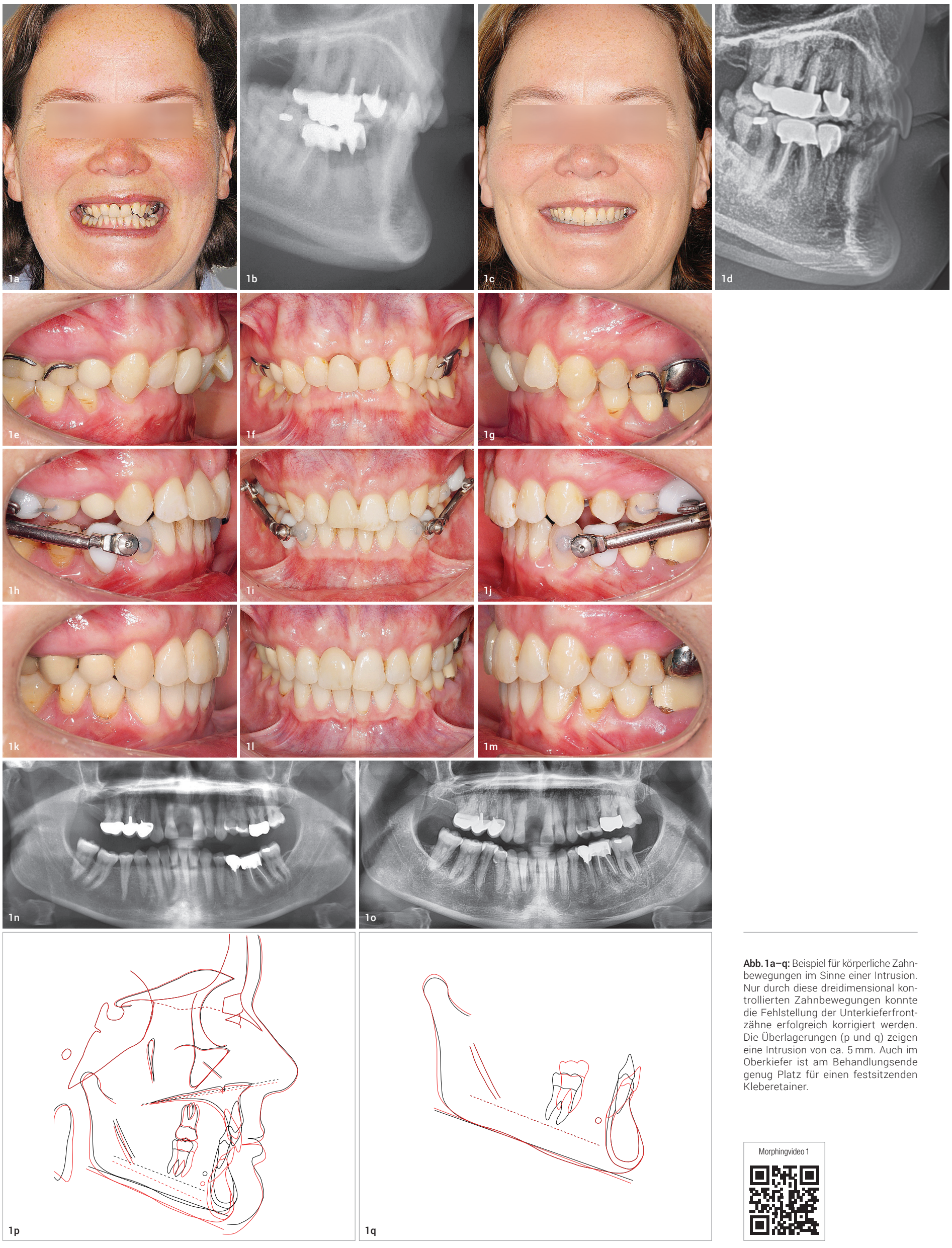

Abb. 1a–q: Beispiel für körperliche Zahnbewegungen im Sinne einer Intrusion. Nur durch diese dreidimensional kontrollierten Zahnbewegungen konnte die Fehlstellung der Unterkieferfrontzähne erfolgreich korrigiert werden. Die Überlagerungen (p und q) zeigen eine Intrusion von ca. 5 mm. Auch im Oberkiefer ist am Behandlungsende genug Platz für einen festsitzenden Kleberetainer.

Morphingvideo 1

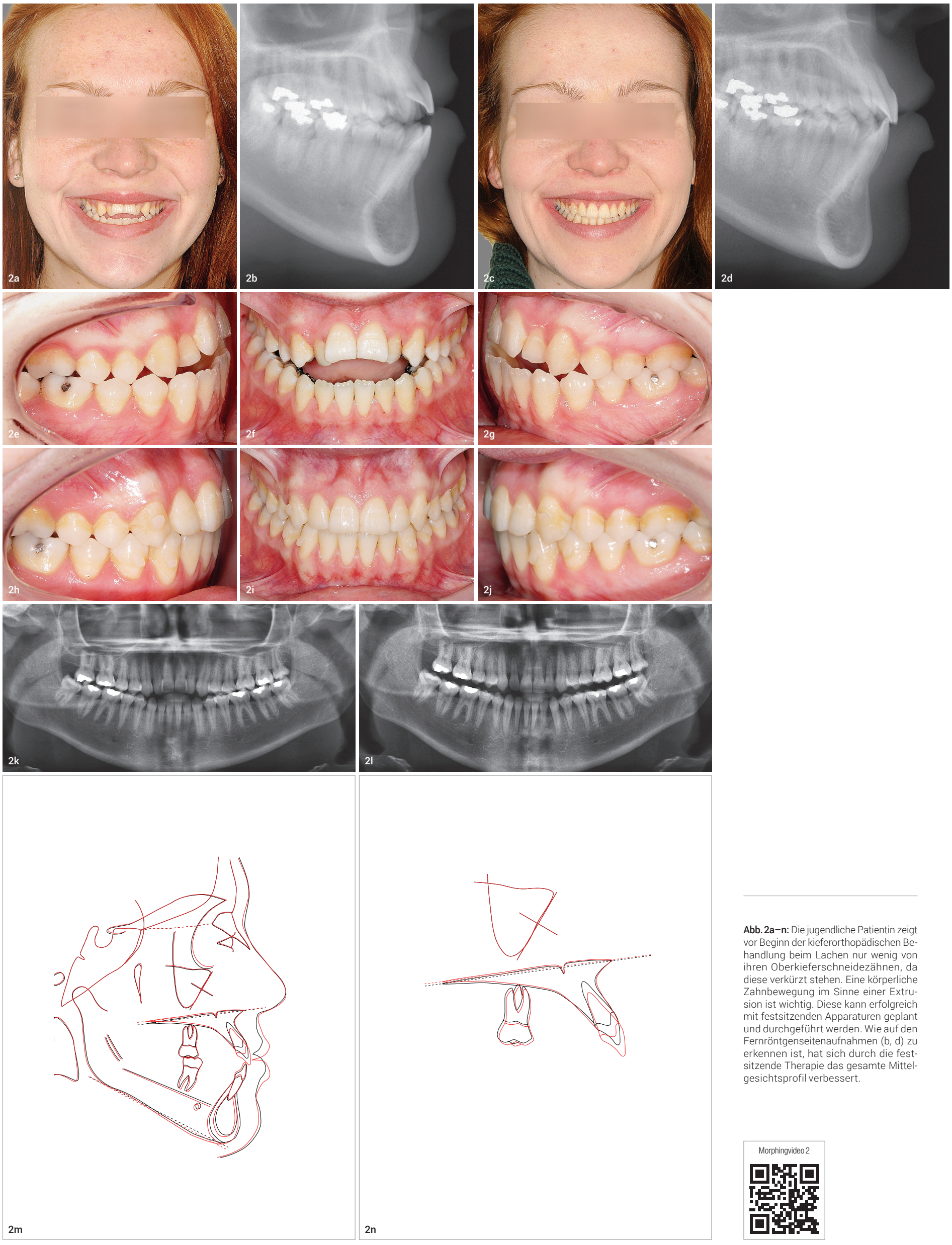

Abb. 2a–n: Die jugendliche Patientin zeigt vor Beginn der kieferorthopädischen Behandlung beim Lachen nur wenig von ihren Oberkieferschneidezähnen, da diese verkürzt stehen. Eine körperliche Zahnbewegung im Sinne einer Extrusion ist wichtig. Diese kann erfolgreich mit festsitzenden Apparaturen geplant und durchgeführt werden. Wie auf den Fernröntgenseitenaufnahmen (b, d) zu erkennen ist, hat sich durch die festsitzende Therapie das gesamte Mittelgesichtsprofil verbessert.

Morphingvideo 2

Nivellierung und Bisshebung nicht, sind wesentliche Qualitätseinbußen beim Behandlungsergebnis die Folge. Dies hat insbesondere auch Auswirkungen auf das Retentionsprotokoll, denn nur bei einer ausreichenden Bisshebung kann im Oberkiefer ein festsitzender Retainer mit guter Prognose eingesetzt werden.

„Das Ziel einer kieferorthopädischen Behandlung ist weit mehr als nur das reine Ausformen der Zahnbögen."

Die Abbildungen 1a bis q zeigen einen präprothetischen Behandlungsfall mit einem ausgeprägten Tiefbiss und extremer Unterkiefer-Spee-Kurve sowie einem beidseitigen Distalbiss mit reklinierter Oberkieferfront. Der extreme Höhenunterschied zwischen den ersten Molaren und den Frontzähnen im Unterkiefer wird eindrucksvoll in der Fernröntgenseitenaufnahme (Abb. 1b) sowie in der Durchzeichnung deutlich (schwarz in Abb. 1q). Auch in der Frontalansicht imponieren beim Sprechen und Gestikulieren die Unterkieferfrontzähne, was dem Gesamterscheinungsbild der Patientin nicht zuträglich ist (Abb. 1a).

ANZEIGE

Ortho Rebels

Seit 5 Jahren:
Top Qualität und
beste Preise.
www.ortho-rebels.de

ein beidseitiger Neutralbiss bei normwertigem vertikalem Überbiss eingestellt werden.
Zur Retention werden in beiden Kiefern Kleberetainer eingesetzt. Aufgrund der zuverlässigen Bisshebung mit Intrusion der Unterkieferfrontzähne ist auch im Oberkiefer ausreichend Platz für einen festsitzenden Kleberetainer. Nach dem Retentionskonzept von Pancherz und Ruf wird die Patientin über zwei Jahre einen grazilen Nachtaktivator tragen, um auch die sagittale Korrektur zu stabilisieren.
Die Überlagerung in Abbildung 1q verdeutlicht noch einmal die ausgeprägte Intrusion von ca. 5 mm im Bereich der Unterkieferfrontzähne. Gepaart mit der Extrusion im Unterkieferseitenzahnbereich ist es zu einer Nivellierung von ca. 10 mm gekommen.
Im beigefügten Morphingvideo 1 (siehe QR-Code auf S. 15) werden die dentoalveolären Bewegungen bei der Bisshebung besonders deutlich. Auch eine nennenswerte Intrudierung der Unterkieferfrontzähne ist für einen entsprechend ausgebildeten Behandler mit festsitzenden Multibracket-Apparaturen kein Problem. Wie im Morphingvideo 1 und in der Überlagerung (Abb. 1p) deutlich zu sehen ist, werden die Oberkieferschneidezähne erheblich getorquet. Auch diese körperliche Zahnbewegung lässt sich wie geplant mit festsitzenden Apparaturen durchführen.

Extrusion

Neben der lokalen Extrusion einzelner retinierter oder teilretinierter Zähne kann es bei der Behandlung des offenen Bisses notwendig sein, ganze Zahngruppen zu extrudieren. Um ein langfristig stabiles Ergebnis zu erzielen, sollte der Bissschluss komplett sein, sodass sich jedes antagonistische Paar eindeutig berührt. Nur so kann langfristig die begleitende Zungenfehlfunktion erfolgreich beeinflusst werden.
Liegt ein frontal offener Biss vor, spielt die Sichtbarkeit der Oberkieferfrontzähne eine wichtige Rolle bei der Behandlungsplanung. Eine kontrollierte Extrusion in diesem Bereich kann mit festsitzenden Methoden bis hin zur Feineinstellung der antagonistischen Kontakte zwischen Ober- und Unterkieferfrontzähnen zuverlässig durchgeführt werden. Ist das Behandlungsergebnis dementsprechend qualitativ hochwertig, hat die Zunge beim Schlucken keine Chance mehr, sich zwischen die Zahnreihen zu drücken, und bei einem entspre-

„Auch die Intrusion, die Extrusion sowie die Lückenöffnung und der labial oder lingual gerichtete Wurzeltorque gehören in die Kategorie der körperlichen Zahnbewegung."

In der Phase der Nivellierung und Ausformung mit einer festsitzenden lingualen Apparatur werden die Unterkieferfrontzähne intrudiert und die Unterkieferseitenzähne extrudiert, im Anschluss erfolgt die Bisslagekorrektur mit einer ebenfalls festsitzenden Herbst-Apparatur (Abb. 1h–j). Die Aktivierung der Herbst-Teleskope wird schrittweise durchgeführt, um die Eingewöhnung für die Patienten zu erleichtern. Am Behandlungsende kann

ANZEIGE

BELLA VITA

DIE EXKLUSIVE DESIGN-EDITION
FÜR IHRE KFO-PRAXIS

MODERNSTE TECHNIK UND ÄSTHETIK BIS INS FEINSTE DETAIL

dental bauer präsentiert seine neue, außergewöhnliche Design-Edition Bella Vita, eine Hommage an die Ästhetik des Lebens und an die Mode.

Die exklusive kieferorthopädische Behandlungseinheit greift bedeutende Stilelemente des Luxusdesigns sowie des hochwertigen Sattler- und Polsterhandwerks auf und bringt Dentalwelt, Lifestyle und Handwerk auf innovative Weise miteinander in Einklang.

Bella Vita bietet Ihrer Praxis neben perfekter Qualität und Funktion ein charaktervolles Alleinstellungsmerkmal. Die Design-Edition ist in verschiedenen Farben konfigurierbar, maßgeschneidert nach Ihrem persönlichen Stil.

Bella Vita – die Stilikone für Ihre KFO-Praxis.

dental bauer

dental bauer GmbH & Co. KG
Tel: 07071 9777-0
designkonzept@dentalbauer.de
www.dentalbauer.de

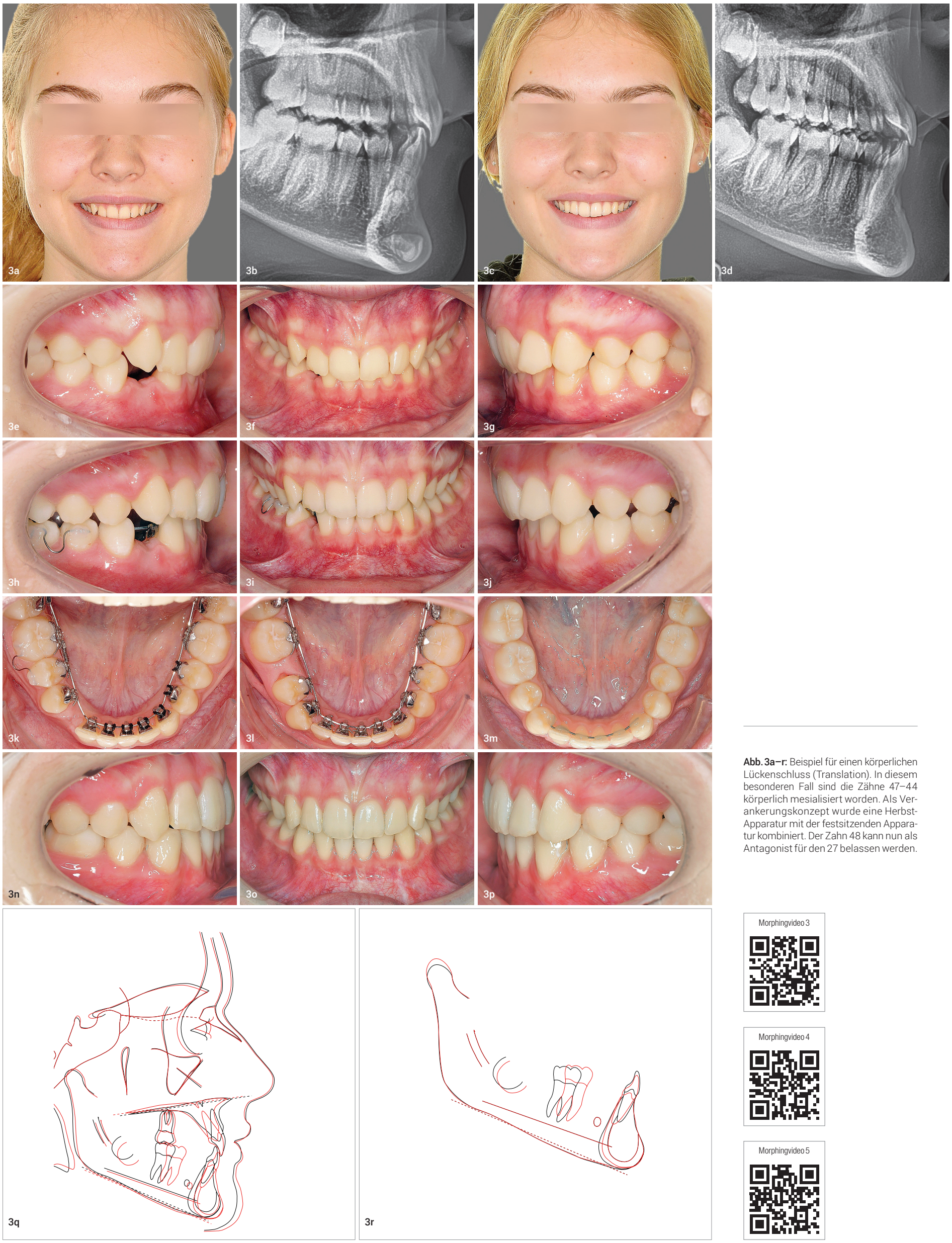

Abb. 3a–r: Beispiel für einen körperlichen Lückenschluss (Translation). In diesem besonderen Fall sind die Zähne 47–44 körperlich mesialisiert worden. Als Verankerungskonzept wurde eine Herbst-Apparatur mit der festsitzenden Apparatur kombiniert. Der Zahn 48 kann nun als Antagonist für den 27 belassen werden.

Morphingvideo 3

Morphingvideo 4

Morphingvideo 5

chend adaptierten Retentionsprotokoll kann von einer guten Langzeitstabilität ausgegangen werden. Die Abbildungen 2a bis n zeigen eine jugendliche Patientin mit deutlich verkürzten und engstehenden Oberkieferfrontzähnen sowie einem ausgeprägten Zungenhabit. In der Frontalansicht sind die Oberkieferschneidezähne aufgrund der Verkürzung nur zum Teil sichtbar, sie müssen körperlich extrudiert werden (Abb. 1a). Mit einer festsitzenden Multibracket-Apparatur sind derartige Zahnbewegungen im Sinne einer Nivellierung des Oberkiefers nicht nur realistisch planbar, sondern auch zuverlässig durchführbar (1c und d). Die festsitzende Apparatur garantiert eine hervorragende Kontrolle in der zweiten Ordnung und erlaubt dem Behandler, wenn erforderlich, durch einfache Modifikationen des Finishingbogens auch individuelle Korrekturen einfach einzubringen. Am Behandlungsende sind alle Frontzähne mit ihren Antagonisten in Kontakt (Abb. 1h bis j).

Die Überlagerungen belegen einen Bissschluss primär aus dem Oberkiefer (Abb. 1m und n). Zur Retention werden in beiden Kiefern festsitzende Kleberetainer eingesetzt. Die Up-and-down-Elastics im Eckzahn-Prämolarenbereich werden bis zu sechs Monate nach Entfernung der festsitzenden Apparatur nachts weitergetragen. Ein sogenannter „envelope lingual nocturne" (ELN) vervollständigt das Retentionsprotokoll. Im Morphingvideo 2 (siehe QR-Code auf S. 16) werden die dentoalveolären Bewegungen beim Bissschluss besonders deutlich. Dieser konnte durch die geplante und zuverlässig umgesetzte Extrusion der Oberkieferfrontzähne mithilfe einer festsitzenden lingualen Apparatur erfolgreich durchgeführt werden.

> „Immer dann, wenn das Resistenzzentrum des Zahnes nennenswert im Alveolarfortsatz bewegt wird, handelt es sich um eine körperliche Zahnbewegung."

Translatorischer Lückenschluss

Ein eindeutiges Qualitätskriterium nach einem durchgeführten kieferorthopädischen Lückenschluss ist die Parallelität der Zahnachsen im entsprechenden Bereich. Während bei Extraktionsfällen dieser Lückenschluss im Regelfall von beiden Seiten, also reziprok erfolgt, ist im Falle von Nichtanlagen häufig ein Lückenschluss von nur einer Seite erforderlich. In jedem Fall müssen die zu bewegenden Zähne in ihrer Gesamtheit aufeinander zubewegt werden. Dies erfordert eine dreidimensionale Kontrolle über die gesamte Zahnlänge, eine Domäne der festsitzenden Apparaturen.

Die Abbildungen 3a bis q zeigen eine jugendliche Patientin mit einem extrem verlagerten Unterkiefereckzahn, der vor der kieferorthopädischen Behandlung entfernt wurde (Abb. 3b). Zudem liegt ein Tiefbiss mit reklinierter Unterkieferfront vor (Abb. 3e–f). Der kieferorthopädische Lückenschluss mit körperlicher Mesialisierung aller Seitenzähne im vierten Quadranten kann nur mit festsitzenden Methoden gelingen. Nach dem Durchbruch des dritten Molaren ist dann die Zahnreihe wieder komplett.

Durch die festsitzende kieferorthopädische Behandlung soll ein implantat-prothetischer Zahnersatz mit lebenslanger Nachsorge sowie die Weisheitszahnentfernung im betreffenden Quadranten umgangen werden. Dabei werden zunächst die Zähne 44 und 45 mithilfe einer Locatelli-Mechanik mesialisiert (Abb. 3h und k). Zur anterioren Verankerung und Bisslagekorrektur wird anschließend eine Herbst-Apparatur eingesetzt.

Die Morphingvideos 3 und 4 (siehe QR-Codes auf S. 18) zeigen die Zahnbewegungen beim körperlichen Lückenschluss von distal in der Fernröntgenseitenaufnahme (Video 3) und dem Orthopantomogramm (Video 4). Die Überlagerungen (Abb. 3q und r) verdeutlichen nicht nur das Ausmaß des körperlichen Lückenschlusses, sondern auch die Torquekontrolle im Bereich der Oberkieferfrontzähne.

Im Morphingvideo 5 (siehe QR-Code auf S. 18) wird ein weiterer Lückenschlussfall gezeigt. Hierbei handelt es sich um einen Lückenschluss bei Nichtanlage eines Unterkieferprämolaren. Auch hier imponiert die körperliche Kontrolle über Zahnkrone und Zahnwurzel bei der Translationsbewegung. Die Behandlung wurde mit einer festsitzenden Apparatur durchgeführt.

Fortsetzung folgt …

kontakt

Prof. Dr. Dr. h.c. Dirk Wiechmann
Prof. Wiechmann, Dr. Beyling
und Kollegen
Kieferorthopädische Fachpraxis
Lindenstraße 44
49152 Bad Essen
Tel.: +49 5472 5060
Fax: +49 5472 5061
info@kfo-badessen.de
www.kfo-badessen.de

ANZEIGE

ABOSERVICE
KN Kieferorthopädie Nachrichten
Schnell. Aktuell. Praxisnah.
JETZT ONLINE BESTELLEN!
www.oemus-shop.de

OEMUS MEDIA AG
Holbeinstraße 29 · 04229 Leipzig · Deutschland
Tel.: +49 341 48474-201 · s.schmehl@oemus-media.de

ANZEIGE

ivoris® ortho
die führende KFO-Software

Entscheidung
für die Zukunft

Geburtstagsaktion
noch bis 31.12.
pro Anwenderjahr
1% Rabatt

DentalSoftwarePower

Das Power-Trio für mehr Neupatienten:

- **winlocal**
  Online-Marketing & SEO für Ihre Praxis
- **iie-systems**
  Online-Terminmanagement und moderne Patientenkommunikation
- **ivoris®**
  Analyse & Steuerung der Umsätze aus dem Online-Marketing

Telefon: 03745 7824-33 | info@ivoris.de

Weitere Informationen finden Sie unter: **www.ivoris.de**

facebook.com/Computer.konkret.AG