

Diastema mediale: Digital konstruiert, manuell gefinisht

Eine Methode zum Schließen eines Diastemas ist die Versorgung der Zähne mit Veneers. Von Dr. med. dent Benedikt Schultheis, Bad Arolsen, Deutschland.

Die Patientin weist ein Diastema von ca. 2,5 mm auf (Abb. 1). Eine ausschließliche Verbreiterung der Zähne mit Composite wäre aus ästhetischer Sicht nicht sinnvoll. Die Zahnfarbe und Zahnform können durch die Veneers ebenfalls korrigiert werden. Es ist auch weiterhin möglich, durch linguale und palatinale Führungsflächen an den Front- und Eckzähnen gezielt die dynamische Okklusion zu korrigieren. Gegenüber Kompositmaterialien bieten Keramiken den Vorteil einer höheren Abra-sionsfestigkeit, einer höheren Verfärbungsresistenz und einer besseren Biokompatibilität.

Planung

Für ein optimales Endergebnis ist eine genaue Planung unabdingbar. Dazu gehört selbstverständlich die Farbnahme mit dem Zahntechniker. Hier ist es wichtig, festzustellen, ob eine Vorbe-

kann man natürlich an diesem Kunststoff-Mock-up bestens vornehmen und direkt im Mund überprüfen.

Präparation

Bei der Präparation haben wir uns für die rein inzisal-horizontale Präparation entschieden (Abb. 3 und 4). Die vestibuläre Zahnfläche wird unter Beibehaltung der anatomischen Form auf dieses vorherbestimmte Niveau reduziert. Eine Veneer-Schichtstärke unter 0,3 mm ist nicht zu empfehlen, da ansonsten die Restauration zu bruchgefährdet ist. Die ggf. aus funktioneller oder ästhetischer Sicht zu präparierende inzisale Reduktion sollte aus Stabilitätsgründen ca. 1 bis 2 mm betragen.

Bei dunklen Zähnen ist ein zusätzlicher labialer Abtrag von 0,2 mm anzuraten, um die Verfärbun-

visoriums verwendet. Die vestibulären Flächen der Präparationen werden zunächst zentral punktförmig angeätzt (Durchmesser der Ätzfläche ca. 3 mm). Anschließend wird punktuell ein Bonding sparsam aufgetragen, nicht verblasen, aber lichtgehärtet. Die Innenfläche des Provisoriums wird mit einem Bonding beschichtet und lichtgehärtet. Das Provisorium kann mit einem lighthärtenden Flow-Komposit eingesetzt werden. Werden mehrere Zähne versorgt, so ist eine Verblockung der Provisorien sinnvoll, um die Stabilität zu erhöhen.

Zahntechnisches Vorgehen

Nach der exakten Abdrucknahme der Präparation erfolgt die übliche Modellherstellung. Hierbei ist es von Vorteil, das ungesägte Modell zuvor einzuscannen. Dieser „Vorscan“ erfasst die Kiefer

Nach dem Sintervorgang werden die Zirkonanteile auf das Meistermodell aufgepasst und für die Verblendung vorbereitet (Abb. 7). Mit Transpa- und Schneidmassen werden nun ganz gezielt die inzisalen Anteile ergänzt und aufgebrannt. Hierbei ist das manuelle Geschick des Zahntechnikers gefordert (Abb. 8).

Für den Glanzbrand wird dünn und akzentuierend die fluoreszierende Glasurmasse (Glaze Fluo, Zirkonzahn) aufgetragen. Nach dem finalen Brand, Ausarbeitung und ggf. manueller Politur zeigt sich ein hochästhetisches Ergebnis, das nach der Eingliederung eine lebendige Lichtdynamik widerspiegelt.

Einsetzen der Versorgung

Beim Einsetzen der Veneers wird zunächst mit einem Try-In Zement die Passung der einzelnen

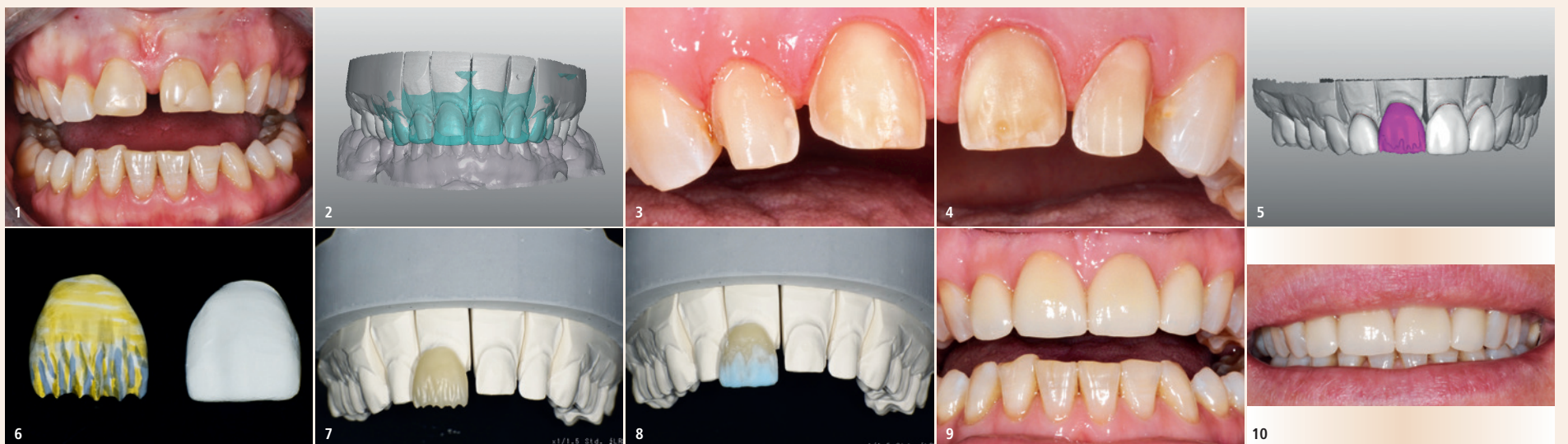


Abb. 1: Ausgangssituation. – Abb. 2: Wax-up überlagert auf Präparationsmodell. – Abb. 3: Präparation 12, 11. – Abb. 4: Präparation 21, 22. – Abb. 5: Digitale Modellation Zahn 11 mit reduziertem Schneideanteil zum Vergleich. – Abb. 6: Reduziertes Veneer (links) individuell eingefärbt und vorbereitet zum Sintern im Vergleich zu vollanatomischem Veneer. – Abb. 7: Gesintertes Veneer mit reduziertem Schneideanteil. – Abb. 8: Aufgeschichteter Inzisalbereich mit Transpa- und Schneidmassen vor dem Keramikbrand. – Abb. 9: Anprobe der Veneers. – Abb. 10: Endsituation. (Fotos: © Dr. Benedikt Schultheis/ZTM Alexander Kiel)

handlung der Zähne geplant werden muss. Bei sehr stark verfärbten Zähnen sollte vorher ein Bleaching der Zahnstümpfe vorgenommen werden, um ein ästhetisches Ergebnis zu erzielen. Wenn die Zahnstellung stärker korrigiert werden muss, sollte vorher auch eine kieferorthopädische Behandlung durchgeführt werden. Bei einem ungünstigen Gingivaverlauf ist es zu erwägen, ob man vorher einen parodontalchirurgischen Eingriff in Betracht zieht. Nach der umfangreichen Besprechung anhand von Situationsmodellen und Fotos mit dem Behandler und der Patientin wird ein diagnostisches Wax-up erstellt. Dieses Wax-up kann sowohl digital als auch manuell hergestellt werden. In diesem Fall habe ich mich für die digitale Variante entschieden (Abb. 2).

Hierbei wurden die Veränderungswünsche der Patientin bereits berücksichtigt. Mit der Design-Software „Modifier“ der Firma Zirkonzahn ist es möglich, sehr schnell ein digitales Wax-up zu erstellen. Allein der zeitliche Vorteil im Vergleich zur herkömmlichen Aufwachsmethode liegt auf der Hand. Alle vorhandenen Modelle wurden ebenfalls eingescannt und digital gesichert.

Aus diesem digitalen Wax-up lässt sich nun ein Mock-up aus Kunststoff erstellen. Aus einem PMMA-Blank wird das Mock-up passgenau herausgefräst. Mit den Parametereinstellungen der Fräsoftware, die gezielt Unterschnitte ausblockt, ist es möglich, das Mock-up ohne manuelle Nacharbeit mit einem leichten „Schnappeffekt“ auf die vorhandene Zahnsituation aufzustecken.

Dieses Mock-up wird nun bei der Patientin situ anprobiert – eine tolle Möglichkeit, zu zeigen, wie die definitive Versorgung einmal werden soll. Änderungs- und Korrekturwünsche kann man nun besprechen und in die Umsetzung der Keramikrestauration einfließen lassen. Kleine Veränderungen

gen ausreichend zu maskieren. Der gingivale Präparationsrand liegt äquigingival oder leicht subgingival und sollte schmelzbegrenzt sein. Die proximale Präparation erfolgt in der Regel bis kurz vor dem Approximalkontakt. Bei Änderung der Zahnstellung wie in unserem Fall wird der Approximalkontakt aufgelöst, um dem Zahntechniker den benötigten Spielraum zu geben. Vorhandene Füllungen sollten vom Veneer bedeckt sein und, wenn nötig, erneuert werden. Wichtig ist eine Präparation, die eine endgültige Endposition des Veneers während des Einsetzens definiert.

Das bereits angefertigte Mock-up kann der Behandler auch bestens zur Präparation der Zähne verwenden. Mit einem Tiefenanschlag-Bohrer schleift er durch das aufgesteckte Mock-up hindurch und markiert somit die maximale, aber notwendige Tiefe des Zahnschubabtrages. Nach der Präparation der Tiefenmarkierung wird das Mock-up heruntergenommen und die restlichen Flächen des Zahnes bis zur Markierung beige-schliffen. Es entsteht eine optimale Präparation mit exakten Platzverhältnissen für die definitive Keramikversorgung.

Provisorium

Ein zweites, identisches Mock-up kann jetzt gut als Eierschalen-Provisorium genutzt werden. Hierzu wird das Mock-up mit provisorischem Material „unterfüttert“ und auf die präparierten Zähne im Mund adaptiert. Die Überschüsse können gezielt entfernt werden, und der Patient erhält ein Provisorium, welches der endgültigen Versorgung schon sehr nahekommt. Die andere Möglichkeit, das Provisorium zu erstellen, ist, das aufgesteckte Wax-up auf dem Modell mit einem Vorwall (Knetsilikon) abzuformen. Dieser Silikon-Vorwall wird dann als Formteil für die Herstellung des Pro-

visoriums verwendet. Die vestibulären Flächen der Präparationen werden zunächst zentral punktförmig angeätzt (Durchmesser der Ätzfläche ca. 3 mm). Anschließend wird punktuell ein Bonding sparsam aufgetragen, nicht verblasen, aber lichtgehärtet. Die Innenfläche des Provisoriums wird mit einem Bonding beschichtet und lichtgehärtet. Das Provisorium kann mit einem lighthärtenden Flow-Komposit eingesetzt werden. Werden mehrere Zähne versorgt, so ist eine Verblockung der Provisorien sinnvoll, um die Stabilität zu erhöhen.

Die digitale Modellation erfolgt vollanatomisch auf Basis des zuvor erstellten Wax-ups. Das neue Präparationsmodell wird somit unter die digitale Oberfläche des Wax-ups angerechnet. Die möglichen Änderungswünsche können jetzt berücksichtigt und korrigiert werden. Erst nach Abschluss der Modellation werden die inzisalen Bereiche ganz gezielt mit der Design-Software reduziert. Unterstützende Mamelonanteile und die äußere Form bleiben nach dem digitalen Cut-back erhalten. Dies bietet ausreichend Platz für die individuelle Verblendung der Schneideanteile mit Keramikmassen (Abb. 5).

Alle Kronenboden-Parameter werden abschließend noch einmal überprüft. Erst dann ist die Modellation abgeschlossen und kann nun gefräst werden.

Bei der Materialauswahl habe ich mich in diesem Fall für Prettau® 4 Anterior® Dispersive® (Zirkonzahn) entschieden. Es ist ein polychromatisches und höchst transluzentes Zirkon mit einem dispersiven, in sich verlaufenden Farbgradienten. Die gefrästen Zirkonteile werden vor dem Sintern mit Färbeflüssigkeiten noch individuell bemalt und eingefärbt. So entsteht die perfekte Basisstruktur für die spätere Verblendung (Abb. 6).

Versorgungen überprüft. Im Anschluss werden sie zusammen anprobiert, um die Passung der Approximalkontakte zu überprüfen (Abb. 9).

Wenn alles passt, werden die Veneers klassisch verklebt. Die Zementierung sollte immer symmetrisch von der Mitte beginnend erfolgen. Eventuell notwendige proximale Korrekturen sollten stets an den bereits befestigten Veneers vorgenommen werden. Vorteilhaft ist es, einen Einsetzschlüssel anzufertigen, um beim Einsetzen des Veneers die Position überprüfen zu können. **DI**



Dr. Benedikt Schultheis

Helenenstraße 6
34454 Bad Arolsen, Deutschland
Tel.: +49 5691 4488
www.zahnaerzte-schultheis.de

ZTM Alexander Kiel

Kiel & Kiel Dental Aesthetik
Arolser Landstraße 59
34497 Korbach, Deutschland
Tel.: +49 5631 505476
Info@smiledreams.de