

RHEUMA – eine Kontraindikation für Implantate?

Viele Erkrankungen sind mit einem erhöhten Risiko beim Setzen von Dentalimplantaten verbunden.

Von Dr. med. dent. Alexandra Süß, Klagenfurt, und Priv.-Doz. Dr. med. univ. et dent. Stephan Acham, Graz, Österreich.

Aufgrund der demografischen Entwicklung in sozioökonomisch hochentwickelten Ländern begegnet man auch in der Zahnmedizin häufig Patienten, welche an unterschiedlichsten Grunderkrankungen leiden. Diese müssen vor Aufnahme der zahnärztlichen Tätigkeit evaluiert und hinsichtlich möglicher Komplikationen bewertet werden.

Viele lokale oder systemische Erkrankungen sind mit einem erhöhten Risiko beim Setzen von Dentalimplantaten verbunden. So sind bei rheumatischen Erkrankungen die oralen Hart- und Weichgewebe betroffen, was Auswirkungen auf die Knochen- und Schleimhautheilung, die Immunabwehr in der Einheilphase sowie die fortwährende periimplantäre Keimbarriere hat und damit mit einem erhöhten Implantatverlust einhergehen kann.

Der Misserfolg der Osseointegration von Implantaten ist jedoch meist multifaktoriell, abhängig von anatomischen Begebenheiten, dem systemischen Zustand, genetischer Disposition, Einflüssen von Hormonen und Medikamenten, der Funktionslage des Immunsystems und dem Patientenverhalten.

Rheumatoide Arthritis (RA)

Die RA ist mit einer Prävalenz von bis zu einem Prozent¹ die häufigste autoimmunbedingte entzündlich-rheumatische Erkrankung des rheumatischen Formenkreises in der erwachsenen Bevölkerung. Die Alterspräferenz liegt zwischen dem 40. und 60. Lebensjahr, wobei Frauen dreimal öfter von der Erkrankung betroffen sind als Männer.²

Der Einfluss dieser chronischen Erkrankung auf Knochen, Gelenke, Bindegewebe und Muskulatur kann auch bei geplanter Versorgung mit Dentalimplantaten zu Komplikationen führen. Die durch die Grunderkrankung veränderte Immunitätslage, die immunsupprimierende bzw. -modulierende Therapie sowie die Einflüsse auf Knochen- und Weichgewebshheilung verleiten zur Annahme, dass bei operativen Eingriffen vermehrt mit Komplikationen zu rechnen ist.

Genauere Kenntnis um Aktivität und Schweregrad dieser Grunderkrankung ist für die implantatprothetische Planung, aber vor allem für die Planung und Durchführung eines implantatprothetischen Eingriffes notwendig, um eine maximale Behandlungssicherheit zu gewährleisten. Erfolg und Misserfolg stehen in Zusammenhang mit den Einflüssen der Grunderkrankung, der Potenz sowie den Nebenwirkungen der Medikamente und der laufenden Behandlung von Patienten mit RA.

Pathogenese und klinisches Erscheinungsbild der RA

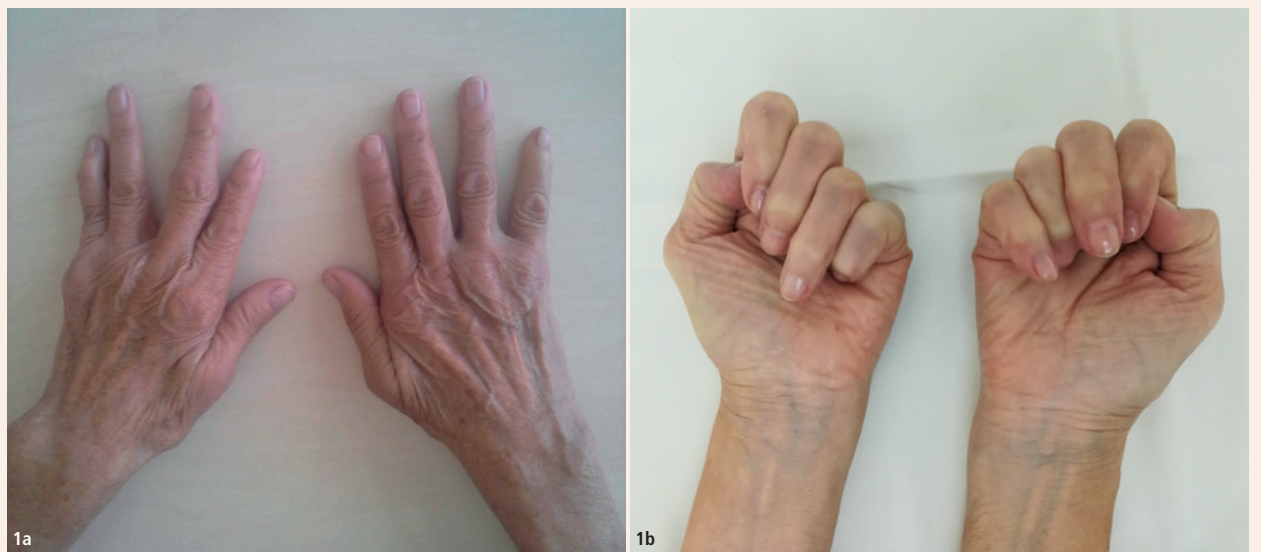Die RA ist als Autoimmunerkrankung durch einen Zusammenbruch der Immuntoleranz, der Produktion von Autoantikörpern und einer Vielzahl von Substanzen, die für Läsionen in diversen Körperstrukturen verantwortlich sind, charakterisiert.

Die klassischen Merkmale der Erkrankung sind chronische, bilaterale und symmetrische Polyarthritiden, Gelenkschmerzen und Entzündung, welche in Deformierung, Instabilität und Zerstörung der Gelenke resultieren können.^{3,4} Häufig sind die kleineren Gelenke der Extremitäten betroffen.

Typisch für die Erkrankung sind eine synoviale Entzündung und Hyperplasie, der Nachweis bzw. die Produktion von Autoantikörpern (Rheumafaktor und anticitrullinierte Protein-Antikörper [ACPA]), Zerstörung von Knorpel und Knochen sowie systemische Merkmale.⁵

Hierbei spielen Vererbung, epigenetische Veränderungen, eine veränderte Immunabwehr und Umweltfaktoren eine Rolle.

Bei der RA ist der symmetrische Befall der Fingergrundgelenke und der Fingermittelgelenke typisch (Abb. 1a und 1b). Bei Beteiligung der Kiefergelenke kommt es zum Auftreten von Schmerzen beim Kauen bis hin zur Kiefersperre.



« Eine Implantation bei RA stellt per se keine Kontraindikation dar. Es muss jedoch eine strenge Patientenauswahl mit besonderem Augenmerk auf individuelle Vorschäden, den Krankheitsverlauf und die RA-spezifische Medikation erfolgen.

Befunde im stomatognathen Bereich

Wesentlich ist, dass die RA auch Auswirkungen auf das Kau-system und die damit verbundenen Gewebe und Strukturen haben kann.

Temporomandibulargelenk

Das Temporomandibulargelenk kann, so wie andere Gelenke auch, von rheumatischen Erkrankungen betroffen sein.⁶

Die Gelenkbeteiligung ist die häufigste Ursache für orofaziale Schmerzen nicht dentogener Ursache. Die Beschwerden können sich in Form von Ohren- und Kopfschmerzen, unspezifischen Nerven- und Zahnschmerzen manifestieren.

Betroffene zeigen akute bilaterale, profunde und ausstrahlende Schmerzen, welche funktionsabhängig zunehmen.⁷ Bei klinischen Untersuchungen können sich Malokklusion, Sensibilität und Entzündung der präaurikulären Region, Morgensteifigkeit des Kiefergelenks, Bewegungseinschränkung, intrakapsuläre Krepitation sowie Schmerzen der Kau- und/oder Nackenmuskulatur zeigen.

Bei Anwendung von bildgebenden Methoden lässt sich ein Knochenverlust am Kondylus des Kiefergelenks darstellen. Das Auftreten einer Ankylose ist jedoch selten.

Parodontitis

Parodontitis ist eine chronische Infektion, welche vorwiegend durch gramnegative anaerobe Bakterien verursacht wird. Diese beeinflussen das Zahnfleisch, das parodontale Ligament, den Zement und den Alveolarknochen. Unbehandelt kann Parodontitis zu zunehmender Zerstörung des Alveolarknochens führen, was in erhöhter Mobilität der Zähne sowie nachfolgendem Zahnverlust resultiert.⁸

Mikroorganismen wie *Porphyromonas gingivalis* spielen eine Rolle sowohl bei RA als auch bei Parodontitis⁹ und sind in der Lage, in Chondrozyten des Kniegelenks einzudringen, um dort mit dem Zellzyklus zu interagieren und die Apoptose dieser Zellen zu induzieren.¹⁰

Ein weiterer wichtiger Faktor ist, dass *P. gingivalis* die Peptidylarginin-Deiminase (PAD), welche Arginin in Citrullin umwandelt, exprimiert. Dieser Prozess ist das pathophysiologische Bindeglied zur RA. Es herrscht eine niedrige Immuntoleranz gegenüber citrullinierten Proteinen in der Synovialflüssigkeit, was die Bildung von Immunglobulinen gegen diese Proteine fördert.^{11,12}

Parodontale Erkrankungen können durch die chronische Entzündung eine Änderung oder Verschlimmerung der RA bewirken.

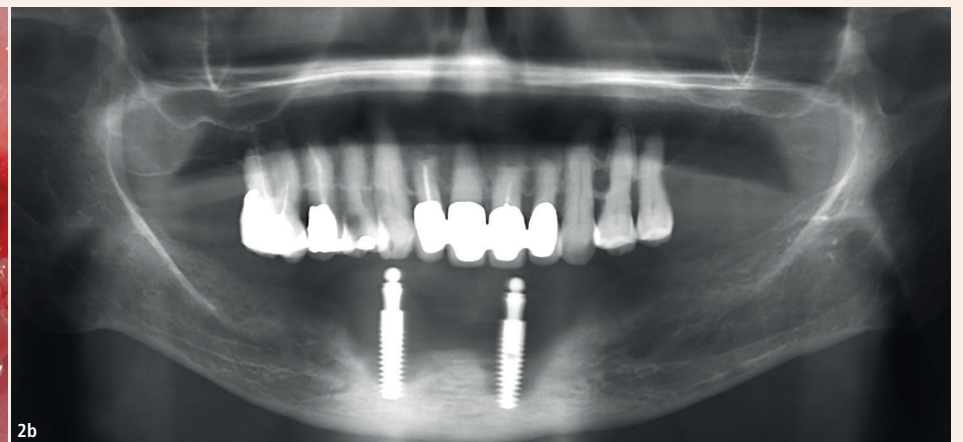
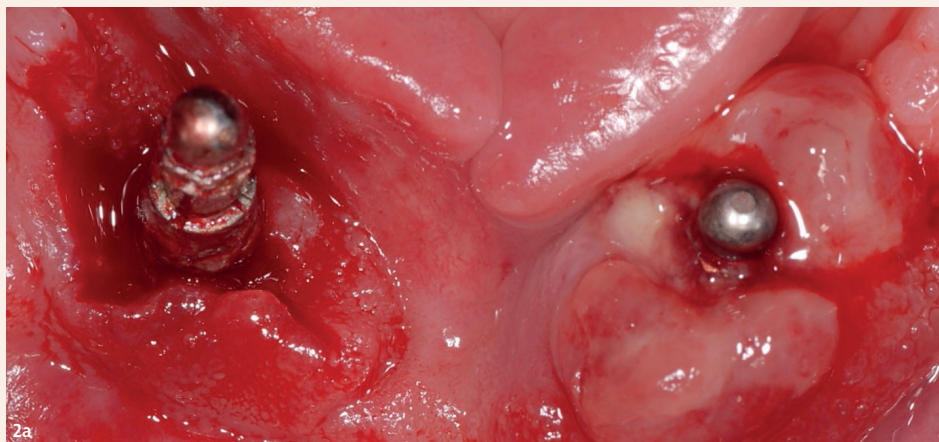
So konnte nachgewiesen werden, dass es sechs Monate nach erfolgreich abgeschlossener Parodontaltherapie zu einer signifikanten Verringerung des lokalen und systemischen Entzündungsprozesses kommt.¹³ Patienten mit Parodontitis in der medizinischen Vorgeschichte haben ein erhöhtes Risiko, eine Periimplantitis zu entwickeln.

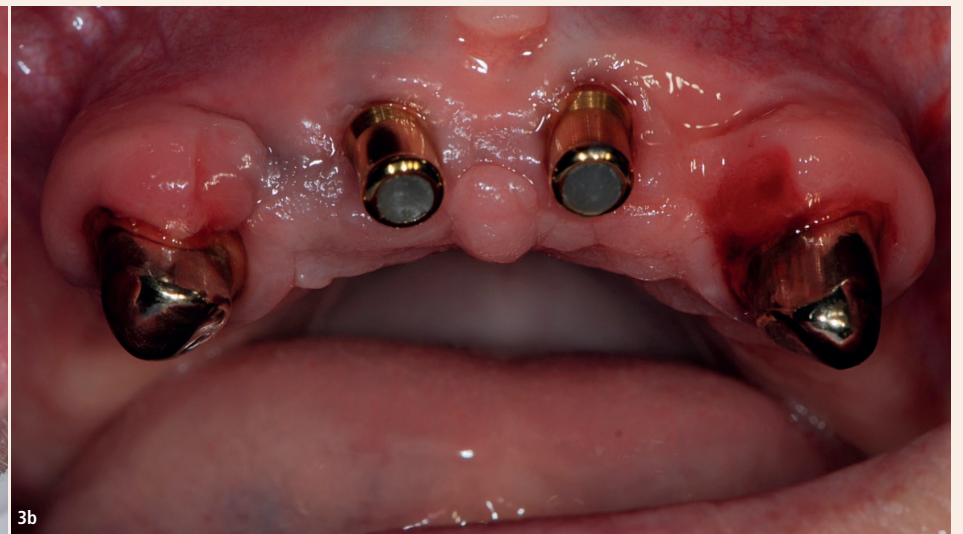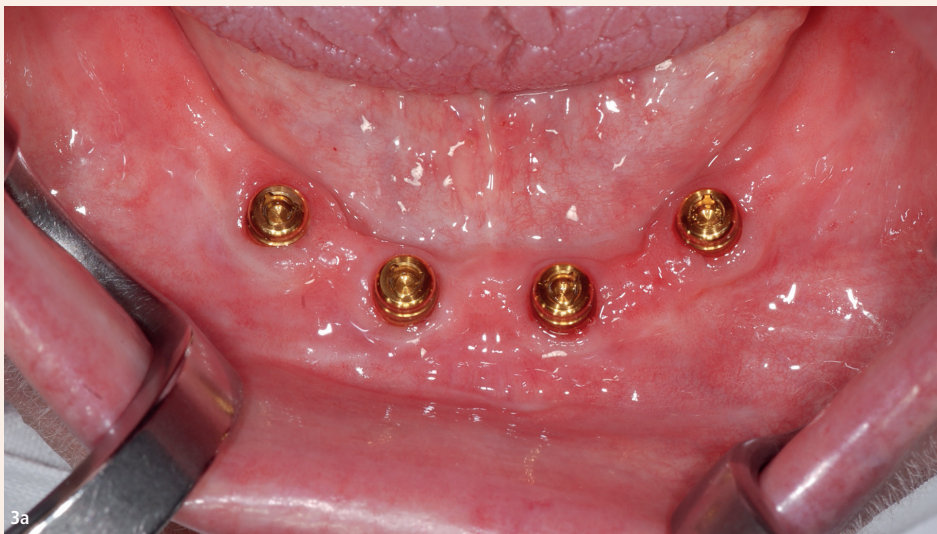Periimplantitis

Periimplantitis ist ein plaqueassoziiertes, pathologisches Zustand, der in Geweben, welche Dentalimplantate umgeben, auftritt und durch Inflammation der periimplantären Mukosa (Abb. 2a) sowie fortschreitenden Knochenverlust des unterstützenden Knochens (Abb. 2b) charakterisiert wird.¹⁴

Entzündung mit Rötung, Ödembildung, Blutung auf Sondierung (BOP+) mit oder ohne Eiter in Kombination mit erhöhter Sondierungstiefe und radiologischem Knochenverlust sind Anzeichen einer Periimplantitis.

Betroffene Dentalimplantate sind häufiger mit einer Sondierungstiefe von 4 bis 6 mm assoziiert als Implantate mit gesunder





periimplantärer Mukosa.¹⁵ Typischerweise entstehen charakteristische zirkuläre Läsionen durch die Progression der Periimplantitis.

Bei rheumatischen Erkrankungen mit vorwiegendem Befall der Weichgewebe (CTD, Connective Tissue Disease) muss, im Gegensatz zur reinen RA, mit einem höheren periimplantären Knochenverlust und vermehrter Blutung auf Sondierung gerechnet werden.

Hyposalivation/Xerostomie

Reduzierter Speichelfluss und Mundtrockenheit treten bei rheumatischen Erkrankungen häufig auf. Wichtig sind hierbei die vielfältigen Funktionen des Speichels wie die Regulierung des Geschmackempfindens, die Regeneration des Epithels von Oropharynx und Ösophagus sowie die Pufferung des ösophagealen Säuregehalts.¹⁶

Primäres Sjögren-Syndrom/sekundäres Sjögren-Syndrom

Die Auswirkung auf die Funktion der exokrinen Drüsen, die Speicheldrüsen miteingeschlossen, resultiert in einer Xerostomie. Tritt dies in Kombination mit einer rheumatischen Erkrankung auf, spricht man vom sekundären Sjögren-Syndrom.

Es besteht keine Kontraindikation für eine Implantattherapie. Es müssen jedoch die Beschwerden vor allem bei sekundären Formen, welche mit der RA vergesellschaftet sind, bei welcher Einschränkungen in manuellen Tätigkeiten vorkommen können und so eine insuffiziente orale Hygiene nach sich ziehen, genauestens geprüft werden.¹⁷

Relevanz für die Implantologie

Das permanente Bone Remodeling, also der Auf- und Abbau des Knochens durch Osteoblasten und -klasten, bildet die Grundlage für eine defektfreie Heilung und Regeneration von geschädigtem Knochen. Die Verbindung eines Zahnimplantates mit dem umgebenden Knochen spielt eine wesentliche Rolle für die Langlebigkeit und Funktion einer implantatgetragenen prothetischen Versorgung.

Entscheidend für den Erfolg eines Implantates ist jedoch laut Ogle et al. vorrangig die Behandlungsplanung, das chirurgische Vorgehen, das prothetische Design und das Patientenverhalten.

DMARDs	Dosierungsintervall	fortsetzen/pausieren
Methotrexat	wöchentlich	fortsetzen
Sulfasalazin	ein- bis zweimal täglich	fortsetzen
Leflunomid	täglich	fortsetzen
Ciclosporin	zweimal täglich	fortsetzen
Hydroxychloroquin	ein- bis zweimal täglich	fortsetzen
Azathioprin	ein- bis zweimal täglich	fortsetzen
Biologika	Dosierungsintervall	Planung der Operation
Infliximab	alle 4, 6 oder 8 Wochen	in Woche 5, 7 oder 9
Etanercept	ein- bis zweimal wöchentlich	in Woche 2
Adalimumab	wöchentlich oder alle 2 Wochen	in Woche 2 oder 3
Golimumab	alle 4 Wochen (s.c.) alle 8 Wochen (i.v.)	in Woche 5 in Woche 9
Certolizumab	alle 2 oder 4 Wochen	in Woche 3 oder 5
Rituximab	2 Dosen in zweiwöchigem Abstand alle 4 bis 6 Monate	in Monat 7
Abatacept	monatlich (i.v.) wöchentlich (s.c.)	in Woche 5 in Woche 2
Anakinra	täglich	an Tag 2
Tocilizumab	wöchentlich (s.c.) alle 4 Wochen (i.v.)	in Woche 2 in Woche 5

Tabelle 1: In Anlehnung an Goodman, Guideline für perioperatives Management der anti-rheumatischen Medikation.¹⁸

Entzündliche rheumatische Erkrankungen haben die Eigenschaft, das Remodeling des Knochens zu stören. So ist bekannt, dass bestimmte Zytokine (TNF α , IL-1, IL-6 etc.), die bei der RA erhöhte Spiegel aufweisen, im Zusammenhang mit lakunären Knochenresorptionen stehen. Jedoch konnte in Studien höherer Evidenz kein signifikanter Zusammenhang mit den klinischen Erfolgen von Dentalimplantaten hergestellt werden.

Begleitend tritt oft Osteoporose auf, durch einen erhöhten systemischen Knochenumsatz und antiinflammatorischer und/oder anti-immunologischer Therapie (Kortikosteroide!).

Dennoch sollte die RA nicht als absolute Kontraindikation für die Behandlung mit Zahnimplantaten gesehen werden. Im Gegenteil! In speziellen Situationen besteht sogar eine klare Indikation für die Implantatversorgung, wenn die Vorteile der Entlastung des bei RA oft sehr vulnerablen Teguments und/oder die parodontale Entlastung der vorhandenen (Rest-)Bezahlung die möglichen Risiken der Implantatversorgung überwiegen.

Diese sind durch geeignete Massnahmen in Planung und Umsetzung auf ein Minimum zu reduzieren.

Perioperatives Protokoll

In der Planung eines implantologischen Eingriffs ist vorrangig die laufende Medikation zu beachten (Tab. 1). Unter Einhaltung klarer Richtlinien im therapeutischen Management lässt sich das Komplikationsrisiko gering halten. So kann das Risiko einer Infektion deutlich gesenkt werden, indem perioperativ die Gabe von DMARDs (Disease Modifying Antirheumatic Drugs) nicht pausiert wird.

Bei der Therapie mit Biologika ist das Dosierungsintervall ausschlaggebend, um den Zeitpunkt der Operation zu ermitteln. Hierbei lautet die klare Empfehlung, am Ende eines Zyklus zu operieren, wenn die Medikamentenkonzentration am niedrigsten ist. Das Fortsetzen der Therapie sollte frühestens 14 Tage nach Operation in Abwesenheit von Wundheilungsstörungen, Wundinfektionen oder systemischen Infektionen erfolgen. Das bedeutet, dass bei Anzeichen der Wundheilung, wenn alle Nähte entfernt wurden und keine Zeichen einer Schwellung, eines Erythems oder einer Infektion vorliegen, relativ risikoarm die Medikation wieder eingeleitet werden kann.

Werden Glukokortikoide verabreicht, sollte die Medikation und Dosierung fortgesetzt werden. Dies hat einen besseren Effekt als die Verabreichung einer hoch dosierten Glukokortikoidsubstitution als sogenannte «Stressdosis».

Einige Arbeiten konnten den hohen Erfolg von Dentalimplantaten bei Patienten mit dieser Grunderkrankung zeigen,^{19,20} jedoch ist mit einer erhöhten Knochenresorption und vermehrter Blutung mit gleichzeitig bestehender Bindegewebserkrankung zu rechnen.²¹

Eder et al. postulierte einen durchschnittlichen periimplantären Knochenrückgang von 1,38 mm über vier Jahre.²² Einigen Arbeiten zufolge scheint die Entstehung einer periimplantären Knochenresorption durch regelmässige Kontrollen und adäquate Hygiene ein wesentlicher Ansatz zur Senkung des Risikos zu sein.^{19, 21, 22}

Prothetisches Konzept

Die Vorteile einer Implantattherapie in Verbindung mit einer festsitzenden prothetischen Versorgung sind vor allem bei Patienten, welche am sekundären Sjögren-Syndrom leiden, erwiesen. Viele Betroffene klagen über Instabilität der abnehmbaren Unterkieferprothese, Schwierigkeiten bei der Mastikation und chronische Weichgewebsbeschwerden mit wiederkehrenden Entzündungen.¹⁹ In erster Linie hat dies Effekte auf die orale Mukosa, und es ergibt sich eine Problematik bei abnehmbaren Versorgungen, was vor allem in Schmerzen resultiert. Dieses Problem

kann mit einer implantatgetragenen Versorgung umgangen werden.

Die Grunderkrankung der RA beeinflusst periimplantäre Parameter wie marginale Knochenresorption und Blutung entscheidend, wobei die medikamentöse Therapie geringeren Einfluss hat. So kann die Knochenresorption und die erhöhte Blutungsneigung auf die Pathogenese der Grunderkrankung zurückgeführt werden, durch welche es zu einer Verringerung der Vaskularisation der Mukosa und zu einer Reduktion der Knochenernährung kommt.

Neben den direkten Einflüssen aus der Knochen- und Weichgewebsbiologie sowie der individuellen Immunitätslage, die ganz wesentlich durch die Medikation bestimmt wird, erscheint uns auch ein anderer wichtiger Aspekt von Bedeutung: Im Falle einer fortgeschrittenen RA-Erkrankung drängt auch die eingeschränkte manuelle Geschicklichkeit in den Vordergrund. Zwar ist die Rheumatologie heute durch den gezielten Einsatz spezieller Medikamente in vielen Fällen in der Lage, den destrukturierenden Verlauf zu bremsen oder sogar Mutilationen der Gelenke (Abb. 1a und 1b) zu verhindern. Dennoch müssen individuelle Vorschäden und der Krankheitsverlauf in Hinblick auf die prothetische Planung bedacht werden. Dementsprechend sollen in schweren oder schwer abschätzbaren Krankheitsfällen einfach zu handhabende und reinigende Konzepte zur Anwendung kommen. Die Autoren sehen hier eine klare Indikation für «anteriore Konzepte».

Insgesamt überwiegt der positive Effekt einer implantatgetragenen Versorgung auf die orale Rehabilitation. Ella et al. konnten zeigen, dass es zu sofortiger Verbesserung des Komforts, der Funktion und der Ästhetik kommt.¹⁹ Einigen Studien zufolge ergibt sich eine evidente klinische Verbesserung der Beschwerden an der oralen Mukosa nach implantatprothetischer Versorgung.²¹

Durch die Auswirkungen auf die Beweglichkeit und Geschicklichkeit und die damit verbundenen Schwierigkeiten bei der Durchführung der oralen Hygiene soll das Augenmerk auf einer leicht zu handhabenden prothetischen Versorgung liegen.

Schlussfolgerung

Die einschlägige Literatur stützt sich auf Studien mit meist geringer Fallzahl. Aus diesen geht jedoch hervor, dass eine Implantation bei RA keine Kontraindikation darstellt. Stattdessen muss jedoch eine strenge Patientenauswahl erfolgen, in der besonderes Augenmerk auf individuelle Vorschäden, den Krankheitsverlauf und die RA-spezifische Medikation gelegt wird.

Bei entsprechenden perioperativen Massnahmen, genauer Kenntnis der laufenden Medikation und sorgfältigem chirurgischen Vorgehen bestehen auch bei rheumatischen Erkrankungen keinerlei Einschränkungen zur implantatprothetischen Rehabilitation. Die Wiederherstellung der Kaufunktion, Phonetik und Ästhetik mittels implantatgetragenen Versorgungen sollte daher auch RA-Patienten nicht vorenthalten bleiben. **DT**



Dr. med. dent. Alexandra Süß

Edmund-Eysler-Gasse 13
9020 Klagenfurt
Österreich
alex.suess@gmx.at

