

Das Auftreten von Wurzelresorptionen stellt den Zahnarzt vor die Frage: Ist der Erhalt des Zahns möglich oder sind die ersten Anzeichen einer Resorption der Anfang vom Ende? Der folgende Beitrag gibt anhand mehrerer Fallr auterungen m ogliche Antworten auf die obige Fragestellung und stellt potenzielle Versorgungsschritte vor.

Wurzelresorptionen – Lohnt der Zahnerhalt?

Dr. Andreas Simka M.Sc.

Ein Entscheidungskriterium f ur die Beantwortung der oben gestellten Frage k onnte der aktuelle Fortschritt der Destruktion sein, ein weiteres Kriterium die Lokalisation der Resorption. Anders gesagt, wie viel Zahnhartsubstanz wurde bisher zerst ort und in welchem Abschnitt der Wurzel findet der Resorptionsprozess statt?

Die erste Frage zielt zum Beispiel auf die anschließende prothetische Wertigkeit des Zahns ab, letztere Frage, ob die Resorption spezielle Therapieverfahren, Instrumente oder Materialien erfordert und ob eine chirurgische Therapie, erg anzend zur Endodontie, angewendet werden muss. Gab es vorab kein ausl osendes Ereignis, welches eine gezielte Nachkontrolle erforderte,

fallen solche Pathologien meist zuf allig im Rahmen von Routineuntersuchungen auf. Zu diesem Zeitpunkt k onnen Resorptionen jedoch bereits weit vorgeschritten sein.

Einleitend zu diesem Thema m ochte ich hier drei F alle von Wurzelresorptionen zeigen und kurz die dazugeh orige Historie skizzieren. Sie als erfahrene Behandlerin/erfahrener Behandler bitte ich, f ur sich zu entscheiden, welchen Zahn Sie extrahieren w urden und in welchem Fall ein Erhaltungsversuch f ur Sie sinnvoll erscheint.

Fallbericht 1

Im April 2019 stellte sich ein 19-j ahriger Soldat nach Frontzahntrauma bei uns in der Abteilung mit der Fragestellung vor, ob Zahn 11 erhalten werden kann. Der sechs Wochen zuvor avulsierte Zahn 11 wurde alio loco reponiert. Gleichzeitig erfolgte eine semirigide Fixierung mit einem KFO-Draht. Das am 5.2.2019 angefertigte R ontgenbild zeigte bereits erste Resorptionserscheinungen (Abb. 1). Am Tag der Erstvorstellung in unserer Abteilung, also nur knapp zwei Monate sp ater, war die Resorption bereits deutlich vorgeschritten (Abb. 2).

Fallbericht 2

Im zweiten Fall wurde uns ein 47-j ahriger Patient  uberwiesen, bei dem die

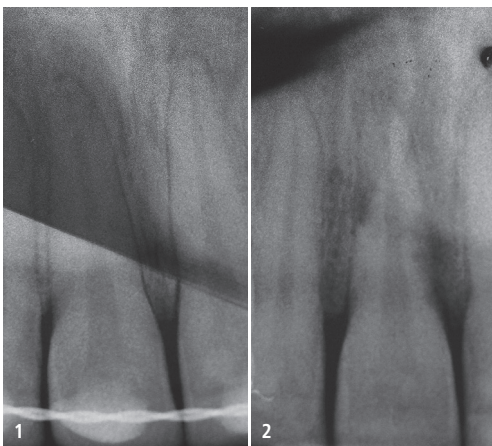


Abb. 1: Zahn 11 nach Replantation, Fixierung und Trepanation im Februar 2019. – **Abb. 2:** Kontrollaufnahme Zahn 11 Anfang April 2019 zeigt die rasch voranschreitende Wurzelresorption.

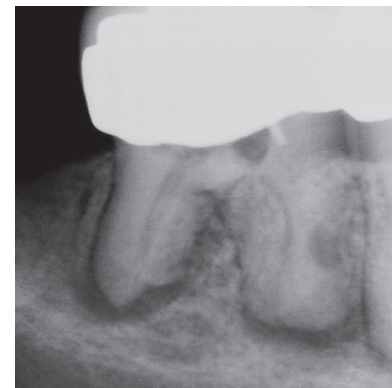


Abb. 3: Zahn 46 mit alio loco durchgef uhrter Trepanation. Verdacht auf Resorptionen im apikalen Bereich der distalen Wurzel sowie im mittleren Wurzel Drittel der mesiolingualen Wurzel.

Suche nach den Wurzelkanaleing angen an Zahn 46 frustriert abgebrochen wurde. Das bei Erstvorstellung angefertigte Diagnoser ontgenbild legte den Verdacht auf eine Resorption im mittleren Wurzel Drittel der mesiolingualen Wurzel nahe. Gleichzeitig erschien der apikale Bereich der distalen Wurzel zumindest anresorbiert (Abb. 3).

Fallbericht 3

Abschließender Fall wurde zu uns im Februar 2019  uberwiesen. Der 39-j ahrige Patient stellte sich nach bereits initiiertem Wurzelkanalbehandlung an Zahn 36 in unserer Abteilung vor. Zu diesem Zeitpunkt befand sich ein Calciumhydroxid-Pr eparat in situ. Beschwerden lagen laut Aussage des

Preis trifft Leistung

PERFECT MATCH!

6er-Pack ab

39⁹⁹€



Die neue
Endefeilen-Generation
Jetzt im Shop
henryschein-dental.de

Erfolg verbindet.

 HENRY SCHEIN®
DENTAL

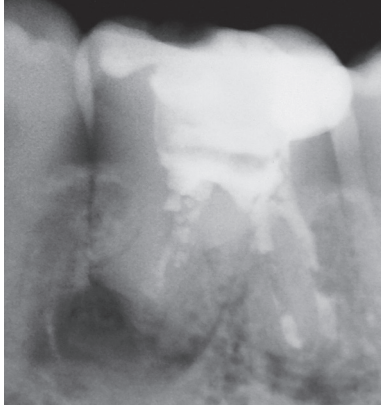


Abb. 4: Zahnfilm 46 mit umfangreichen Resorptionen der Wurzeln. Intrakanalär befindet sich ein Calciumhydroxid-Präparat.

Patienten nicht vor. Das daraufhin angefertigte Diagnoseröntgenbild zeigt die umfangreiche externe Resorption der Apices der Wurzeln, insbesondere der distalen Wurzel (Abb. 4). Gemäß Aussage des Patienten wurden, abgesehen von einer Füllungstherapie, keine weiteren konservierenden oder chirurgischen Therapien an diesem Zahn vorgenommen. Zirkulär zeigten sich die Sondierungstiefen unauffällig. Es zeigte sich jedoch eine leichte Lockerung (Grad I) des Zahns 36.

Pathophysiologie

Wurzelresorptionen sind das Resultat der Aktivität von Odontoklasten¹, wodurch es zu einer Zerstörung der Zahnhartsubstanzen kommt. Odontoklasten ähneln morphologisch Osteoklasten² und nutzen ähnliche enzymatische Vorgänge, um Hartgewebe aufzulösen.^{3,4} Für gewöhnlich resorbiert der den Zahn umgebende Knochen im Sinne einer Osteolyse. Die Wurzeloberfläche wird von einer Schicht Zementoblasten bzw. einer Schicht nicht mineralisiertem Zement überzogen. Die Wurzelkanäle sind analog dazu mit Prä-Dentin überzogen. Damit fehlen hier die wesentlichen Andockstellen der Odontoklasten und es kommt zu keiner Wurzelresorption.^{5,6} Damit es zu einer Resorption kommt, müssen zwei Voraussetzungen erfüllt sein.⁷ Die erste Voraussetzung ist die Zerstörung der jeweiligen „Schutzschicht“, Prä-Dentin oder Prä-Zement. Häufig lassen sich solche Zerstörungen bei avulsierten und anschließend repo-

nierten Zähnen finden.⁸ Die zweite Voraussetzung für das Zustandekommen einer Resorption ist das Vorliegen eines „Reizes“. Solch ein Stimulus kann eine Infektion, z. B. im Rahmen einer Pulponekrose, sein.⁹ Im Zuge dieser Entzündung werden proinflammatorische Zytokine freigesetzt, was zur Rekrutierung von Osteo- bzw. Odontoklasten führt und deren Aktivität unterhält. Weitere auslösende Faktoren sind zu hohe Kräfte (z. B. Kieferorthopädie) oder chemische Reize (z. B. internes Bleaching).¹⁰ Grundsätzlich lassen sich interne und externe Resorptionen unterscheiden, wobei sich die externen Resorptionen wiederum in die entzündlichen Resorptionen, die Ersatzresorption und die zervikalen Resorptionen untergliedern lassen.¹ Bei den internen Resorptionen kommt es zu einer lokalisierten, ampullen- oder kugelförmigen Erweiterung des Wurzelkanals (Abb. 5). Gründe hierfür sind chronische Entzündungsprozesse, welche beispielsweise bei Nekrose der Pulpa zu finden sind.⁷ Fällt bereits radiologisch eine interne Resorption auf, ist dies daher eine klare Indikation für eine Wurzelkanalbehandlung.⁹

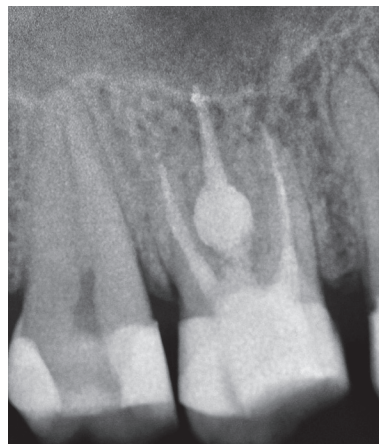

Abb. 5: Ampullenförmige Erweiterung des palatinalen Wurzelkanals Zahn 26, Kontrollaufnahme ein Jahr nach Wurzelkanalbehandlung.

Die entzündliche externe Resorption wird oft in Zusammenhang mit kieferorthopädischen Behandlungen gebracht. Neben den bereits erwähnten Infektionen können auch zu hohe anhaltende Druckbelastungen der Zähne, wie sie während kieferorthopädischer Behandlungen auftreten können, ausreichend

Stimuli geben, um einen Resorptionsprozess zu starten und aufrechtzuerhalten.⁷ Die Resorptionen treten hier im apikalen Wurzelbereich auf, da die Blutzufuhr durch den Druck reduziert ist.¹¹ Kommt es nach Avulsion des Zahns zusätzlich zu einem Untergang von parodontalen Ligamentzellen auf der Wurzeloberfläche, wird der Zahn in den Remodeling-Prozess des Knochens miteinbezogen. Sind mehr als 20 Prozent der Wurzeloberfläche betroffen, kommt es zu einer Ankylose.¹²

Die externe zervikale Resorption stellt in gewisser Weise eine Sonderform der externen Resorptionen dar. Heithersay war einer der ersten Wissenschaftler, welcher sich mit der strukturierten Erfassung dieses Krankheitsbilds auseinandersetzte,^{13–16} was auch zur Klassifikation der zervikalen Resorptionen nach Heithersay führte. Noch weiter gehen die Untersuchungen von Mavridou et al.,^{17,18} bei welchen histologische Ergebnisse und die Auswertungen weiterer radiologischer Verfahren (CT, DVT) in die Bewertung miteinfließen. In dieser Studie wurde bei 27 Patienten die Diagnose „Externe zervikale Resorption“ gestellt. Zähne mit infauster Prognose wurden extrahiert, mittels Computertomografie untersucht und histologisch aufgearbeitet. Nur einige wenige Studienergebnisse sollen hier kurz dargestellt werden. Gemeinsam war unter allen untersuchten Fällen:

- Eine oder mehrere Eintrittspforten der Resorption.
- Die Resorption breitet sich dreidimensional aus.
- Vorhandensein einer „Pericanalar resorption-resistant sheet“ (PRRS).
- Resorptionsregenerationsprozesse.

Da sich bei der externen zervikalen Resorption die Zerstörung der Zahnhartsubstanzen entlang der Pulpa bewegt (Abb. 6 und 7), diese jedoch nicht infiltriert, ist das erste Ziel, die Vitalität der Pulpa zu erhalten. Diese Infiltrationsbarriere bildet die oben genannte PRRS.

Abhängig vom Fortschritt der Resorption muss jedoch abgewogen werden, ob sich der betroffene Zahn lang- oder zumindest mittelfristig erhalten lässt.

Diskussion Fallbericht 1

Der erste Fallbericht zeigt die Auswirkungen eines dentalen Traumas. Das Behandlungsprotokoll der alio loco durchgeführten Notfallbehandlung lag uns leider nicht vor, sodass wir nicht viel über die durchgeführten Therapie-schritte sagen können. Sicher ist jedoch, dass die Parodontalligamentzellen der Wurzeloberfläche zum großen Teil nicht überlebt haben,¹⁹ was sich an der eingesetzten Ersatzresorption zeigt. Gründe hierfür können eine falsche Lagerung des Zahns nach Avulsion, eine Austrocknung des Zahns oder eine Verletzung der Wurzeloberfläche durch das Trauma oder während der Behandlung gewesen sein. Daher muss die eigentliche „Therapie“ die Prävention der Nekrose des parodontalen Ligaments direkt nach Unfallgeschehen sein. Prognos-

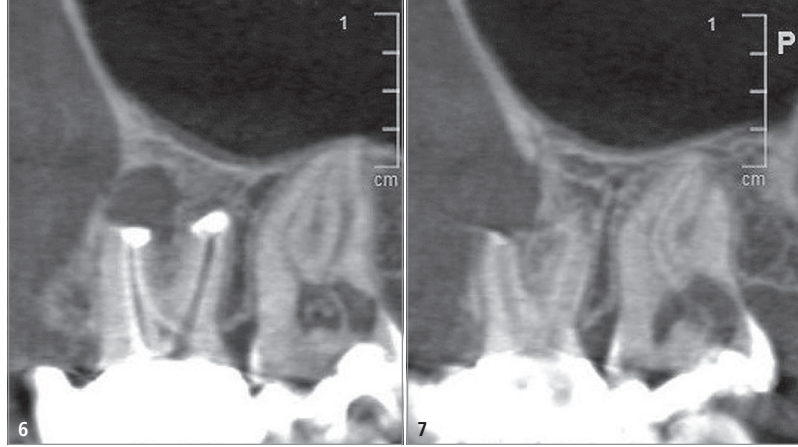


Abb. 6: DVT-Aufnahme Zahn 27 mit externer zervikaler Resorption, sagittale Darstellung. Die Resorption läuft entlang der Pulpa ab, ohne die PRRS zu durchdringen. – **Abb. 7:** DVT-Aufnahme Zahn 27 mit externer zervikaler Resorption, sagittale Darstellung.

tisch entscheidend ist ein klar strukturiertes Behandlungsprotokoll, eine optimale (nicht trockene) Lagerung und die schnellstmögliche Retransplantation des avulsierten Zahns. Einige Studien zeigen zudem eine höhere Überlebensrate der Parodontalligamentzellen bei der vor Retransplantation durchgeführten Konditionierung der Wurzeloberfläche mit Schmelz-Matrix-Proteinen (Emdogain®, Straumann).^{20,21} Daher sollte der Ein-

satz dieser Wachstumsfaktoren mit in Betracht gezogen werden. Nach eingehender Aufklärung des Patienten entschieden wir uns, nicht zuletzt auch wegen seines jungen Alters, für den Erhaltungsversuch und den Versuch, die Resorption durch die endodontische Therapie zu stoppen bzw. stark zu verlangsamen. Beschwerden gab der Patient am Tag der Erstvorstellung nicht an. Die angefertigte Masterpointaufnahme zeigt nochmals deutlich das Ausmaß des Resorptionsprozesses (Abb. 8).

Um ein Überpressen des Wurzelfüllmaterials zu vermeiden, und da eine suffiziente Trocknung des Wurzelkanals nicht ausreichend sicherzustellen war, obturierten wir den Wurzelkanal vollständig mit ProRoot MTA® (Dentsply Sirona; Abb. 9). Das zehn Monate später angefertigte Röntgenbild gibt keine Hinweise auf ein Fortschreiten der Resorption (Abb. 10). Vielmehr zeigt sich eine vollständige ossäre Regeneration der Howship'schen Lakunen.

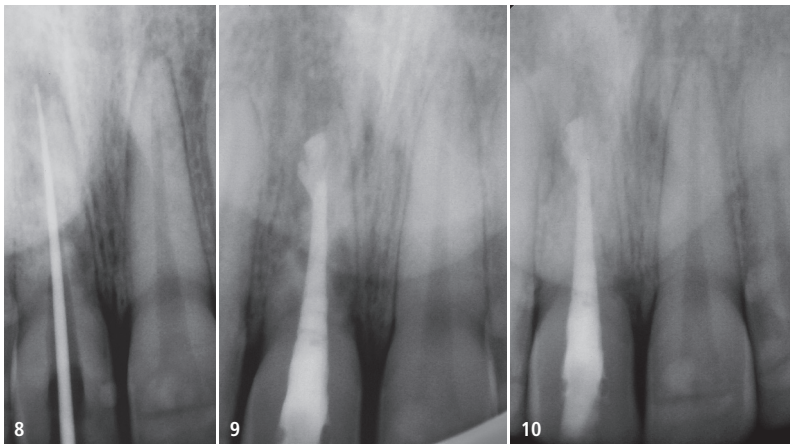


Abb. 8: Die Masterpointaufnahme des Zahns 11 zeigt die Progredienz der Resorption. – **Abb. 9:** Röntgenkontrollbild nach Wurzelfüllung. – **Abb. 10:** Röntgenkontrollbild zehn Monate nach Wurzelfüllung. Es zeigen sich keine Anzeichen für ein Fortschreiten der Resorption.

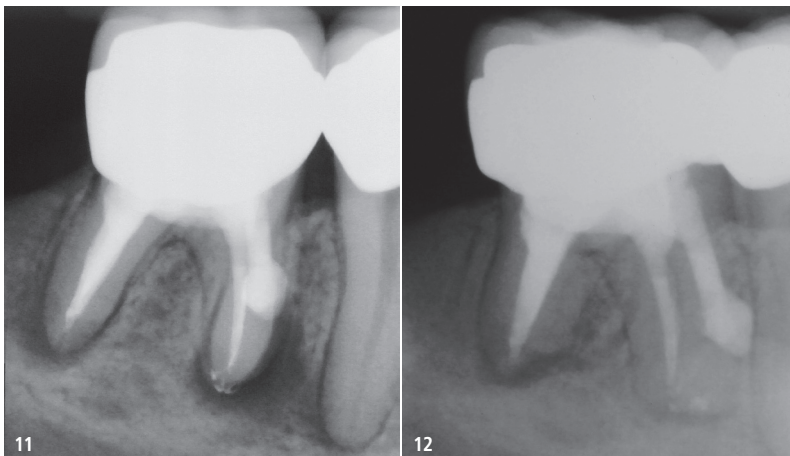


Abb. 11: Röntgenkontrollaufnahme. Die Perforation wurde mit ProRoot MTA® (Dentsply Sirona) verschlossen. – **Abb. 12:** Verlaufskontrolle Zahn 36 zeigt die annähernd vollständige Ausheilung der apikalen Läsion.

Diskussion Fallbericht 2

Das klinische Erscheinungsbild sowie die Tatsache, dass die anfängliche Suche nach den Wurzelkanaleingängen erfolglos blieb, sprechen für einen langjährigen Entzündungsverlauf. Eine der Folgen dieses chronischen Entzündungsgeschehens war die interne Resorption der mesiolingualen Wurzel. Nach Darstellung der Wurzelkanäle erweiterten wir den Kanaleingang mit Gates-Glidden-Bohrern bis zur Resorption. Zum einen war das Ziel, ausreichende Sicht auf das betroffene Gebiet zu haben, und zum anderen, den Bereich möglichst gut reinigen zu können. Die Masterpointaufnahme legte den Verdacht auf eine durch die Resorption

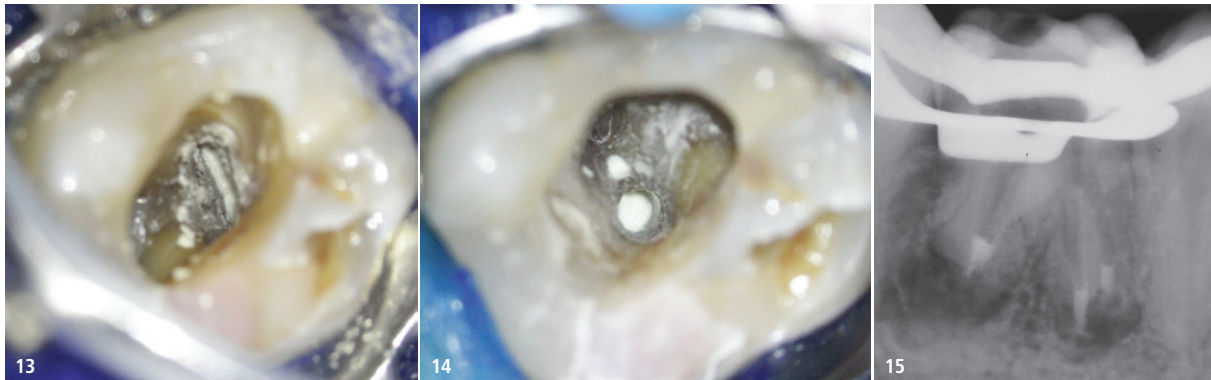


Abb. 13: Zahn 46 – Intraoperative Darstellung des apikalen Verschlusses der mesiobukkalen Wurzel mit ProRoot MTA®. – **Abb. 14:** Zahn 46 – Intraoperative Darstellung des apikalen Verschlusses der distalen Wurzel mit ProRoot MTA®. – **Abb. 15:** Röntgenologische Kontrolle nach apikalem Verschluss.

entstandene Perforation der Wurzelkanalwand nahe.

Ein Wiederauffinden des apikalen Wurzelkanalverlaufs war nicht sicher möglich. Wie im oben beschriebenen Fall wurde nach ausreichender mechanischer und chemischer Reinigung die Resorption mit ProRoot MTA® verschlossen. Das postoperative Röntgenbild zeigt die vollständige Obturation der internen Resorption (Abb. 11).

Sicherlich lassen sich interne Resorptionen auch vertikal kondensiert mit Guttapercha füllen. Da ein Überpressen des Wurzelfüllmaterials bei Verdacht einer vorliegenden Perforation unbedingt vermieden werden sollte, kam auch hier ein Kalziumsilikat-basiertes Material zum Einsatz.

Diskussion Fallbericht 3

Das Diagnoseröntgenbild des Zahns 46 zeigt eine bereits weit vorgeschrittene externe Resorption der Wurzeln (Abb. 4). Die Extraktion des Zahns wäre aufgrund des umfangreichen Substanzverlusts der Wurzeln eine zu diskutierende Therapieoption. Der Patient wünschte allerdings ausdrücklich den Versuch des Zahnerhalts. Nach Darstellung der Wurzelkanäle und der durch die Resorptionen erweiterten Foramina wurde jeweils ein apikaler Verschluss mit ProRoot MTA® inseriert, um ein anschließendes Überpressen der erwärmten Guttapercha zu verhindern (Abb. 13–15).

Es folgten die thermoplastische Obturation und der adhäsive Verschluss (Abb. 16). Die Röntgenkontrolle ein Jahr nach erfolgter Wurzelfüllung zeigte den deutlichen Rückgang der periapi-

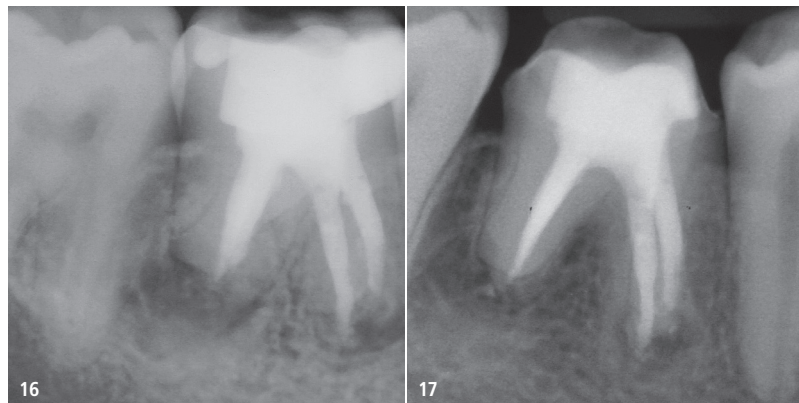


Abb. 16: Postoperative Röntgenkontrolle. – **Abb. 17:** Ein-Jahres-Kontrolle. Deutlicher Rückgang der periapikalen Osteolysen.

kalen Läsionen (Abb. 17). Ein weiteres Voranschreiten der Resorptionen ließ sich nicht erkennen. Der Patient ist beschwerdefrei, und die zirkulären Sondierungstiefen betragen maximal 3 mm. Aktuell ist der Zahn mit einem Langzeitprovisorium versorgt und kann nun definitiv prothetisch behandelt werden.

Fazit

Nicht immer lassen sich die verschiedenen Formen der Resorptionen direkt voneinander unterscheiden. Radiologische Untersuchungen aus verschiedenen Ebenen (z.B. exzentrische Aufnahmetechniken oder die digitale Volumentomografie) können bei der endgültigen Diagnosestellung helfen.

Resorptionsprophylaktische Maßnahmen nach dentalem Trauma können das Auftreten von Resorptionen deutlich reduzieren. Beispielhaft seien hier die richtige Lagerung und die schnellstmögliche Replantation des avulsierten Zahns genannt. Kommt es dennoch zu Resorptionsprozessen, gilt es, wenn vorhan-

den, den Stimulus zu beseitigen. Das können etwa hohe kieferorthopädische Kräfte oder aber auch ein chronisch-entzündlicher Prozess sein. Gerade im Initialstadium der externen zervikalen Resorption sollte die Vitalerhaltung der Pulpa unbedingt angestrebt werden. Durch das Entfernen des auslösenden Reizes lassen sich Resorptionsprozesse stoppen und betroffene Zähne oft erhalten.

Kontakt



Dr. Andreas Simka

E.P.I. am Alsterkanal
 Maria-Louisen-Straße 31 a
 22301 Hamburg
 info@epi-zentrum-hamburg.de
 www.epi-zentrum-hamburg.de

OSTSEEKONGRESS

13. NORDDEUTSCHE IMPLANTOLOGIETAGE

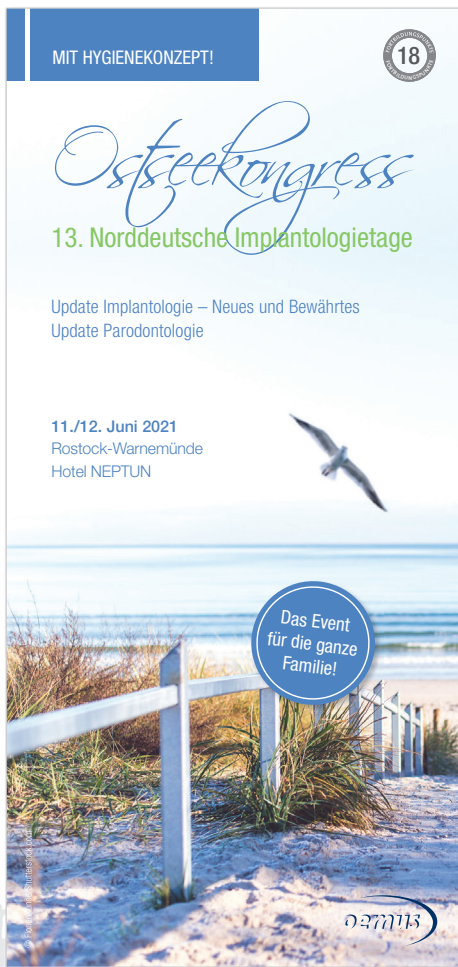11./12. Juni 2021

Rostock-Warnemünde – Hotel NEPTUN

ONLINE-ANMELDUNG/
KONGRESSPROGRAMM



www.ostseekongress.com



Thema:

Update Implantologie – Neues und Bewährtes
Update Parodontologie

Wissenschaftliche Leitung:

Dr. Theodor Thiele, M.Sc., M.Sc./Berlin
Prof. Dr. Nicole B. Arweiler/Marburg
Prof. Dr. Thorsten M. Auschill/Marburg

Referenten u.a.:

Prof. Dr. Nicole B. Arweiler/Marburg
Prof. Dr. Thorsten M. Auschill/Marburg
Prof. Dr. Dr. h.c. Hans Behrbohm/Berlin
Dr. Dr. Irina Brzenska/Berlin
Dr. Peter Gehrke/Ludwigshafen
apl. Prof. Dr. Christian Gernhardt/Halle (Saale)
Prof. Dr. Dr. Knut A. Grötz/Wiesbaden
Prof. Dr. Dr. Peer Kämmerer/Mainz
Prof. Dr. Dr. Frank Palm/Konstanz
Dr. Mathias Plöger/Detmold
Priv.-Doz. Dr. Gerhard Schmalz/Leipzig
Univ.-Prof. Dr. Dr. Ralf Smeets/Hamburg
Dr. Jan Spieckermann/Chemnitz
Prof. Dr. Dr. Florian Stelzle/München
Dr. Theodor Thiele, M.Sc., M.Sc./Berlin
Prof. Dr. Dirk Ziebolz, M.Sc./Leipzig

Faxantwort an **+49 341 48474-290**

Bitte senden Sie mir das Programm zum OSTSEEKONGRESS zu.

Titel, Name, Vorname

E-Mail-Adresse (Für die digitale Zusendung des Programms.)

Stempel