


Die Revision von endodontischen Misserfolgen im Molarenbereich hält viele Herausforderungen bereit. Neben der Entfernung von Stiften und der Beseitigung von im Rahmen der Primärbehandlung erfolgter iatrogenen Fehler stellt die Vielschichtigkeit der Anatomie den Behandler oft vor große Schwierigkeiten. Mögliche akzessorische Kanäle bereiten oft sowohl diagnostische als auch aufbereitungstechnische Probleme. Der folgende Fachartikel zeigt Schritt für Schritt, wie eine solche Behandlung dennoch vorhersagbar und sicher durchgeführt werden kann.



Komplexe Revision eines Unterkiefermolaren mit fünf Kanälen

Dr. Bernard Bengs

Nicht immer führt eine endodontische Erstbehandlung zum Erfolg. Die Ursachen sind vielfältig: Neben unzureichender Präparation des Kanalsystems mit unvollständiger Beseitigung der darin enthaltenen Gewebe ist eine ungenügende Desinfektion nicht selten der Kardinalfehler. Das beinhaltet die fehlende Verwendung von Kofferdam sowie eine in Bezug auf die verwendete Flüssigkeitsmenge, die Einwirkzeit der Spüllösungen sowie deren Austausch, aber auch die Applikation der Spülflüssigkeit suboptimale Vorgehensweise. Übersehene Kanalstrukturen sind ebenfalls ein häufiger Fehler. Eine Besonderheit erster Unterkiefermolaren (die zweiten Molaren sind sehr viel

seltener betroffen) ist das mögliche Vorhandensein sogenannter „middle mesial canals“. Die Prävalenz wird in der Literatur unterschiedlich beurteilt, neuere Studien schwanken zwischen einer Inzidenz von 14 und 20 Prozent.^{1,2} Die Inzidenz ist am höchsten bei jugendlichen Patienten unter 20 Jahren (32 Prozent), gefolgt von Erwachsenen zwischen 20 und 40 Jahren (23 Prozent), über 40-Jährige sind mit 3,8 Prozent nur selten betroffen.² Im Ergebnis führt dies potenziell zum Verbleib von Mikroorganismen und Geweberesten in anatomischen Strukturen, Nährboden für eine postendodontische Erkrankung. Ziel einer Revision ist es, die Fehler der Primärbehandlung zu korrigieren und so bestehende Entzündungsprozesse und ggf. klinische Beschwerden wie Empfindlichkeit auf Druck oder Perkussion bzw. Schmerzen zum Ausheilen zu bringen.

Fallbeschreibung

Im hier präsentierten Fall stellte sich ein Überweisungspatient, 48 Jahre alt, zur Beratung vor. Der Zahn 46 war anderorts zu einem nicht mehr bestimmten Zeitpunkt wurzelkanalbehandelt

worden, die Entdeckung einer apikalen Parodontitis im Röntgenbild der Überweiserin war ein Zufallsbefund (Abb. 1). Der Zahn war nicht perkussionsempfindlich oder druckdolent, die Sondierungstiefe betrug 3 mm, der Lockerungsgrad 0. Um den Umfang des Entzündungsprozesses und die anatomischen Rahmenbedingungen optimal beurteilen zu können, wurde ein hochauflösendes DVT mit einem Volumen von 40x40mm angefertigt (Veraviewepocs 3D F40, J. Morita Europe). Wie in Studien nachgewiesen werden konnte, ist die Entdeckung akzessorischer Kanalstrukturen und apikaler Parodontitiden mittels DVT der zweidimensionalen Röntgentechnik überlegen.³ Dies gilt jedoch insbesondere für Kleinfeld-DVT-Aufnahmen (40x40 mm o.Ä.). Die häufig durchgeführten Großfeld-DVTs sind für endodontische Fragestellungen aufgrund der unzureichenden Detailauflösung der extrem feinen Kanalstrukturen oft unbrauchbar und sollten deshalb z. B. auf die Implantatdiagnostik oder Operationsplanungen eingegrenzt angewendet werden.

Ein Problem bei den 3D-CT-Aufnahmen – und darum handelt es sich hier

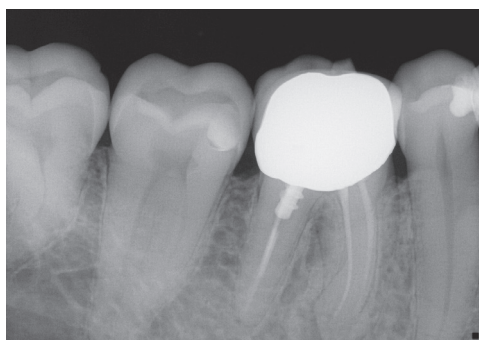


Abb. 1: Präoperatives Röntgenbild des Hauszahnarztes von Zahn 46.

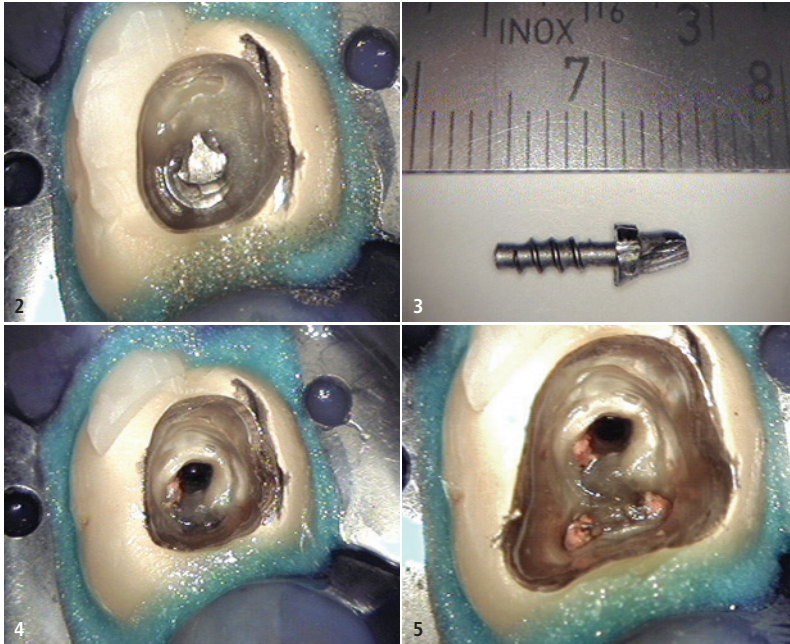


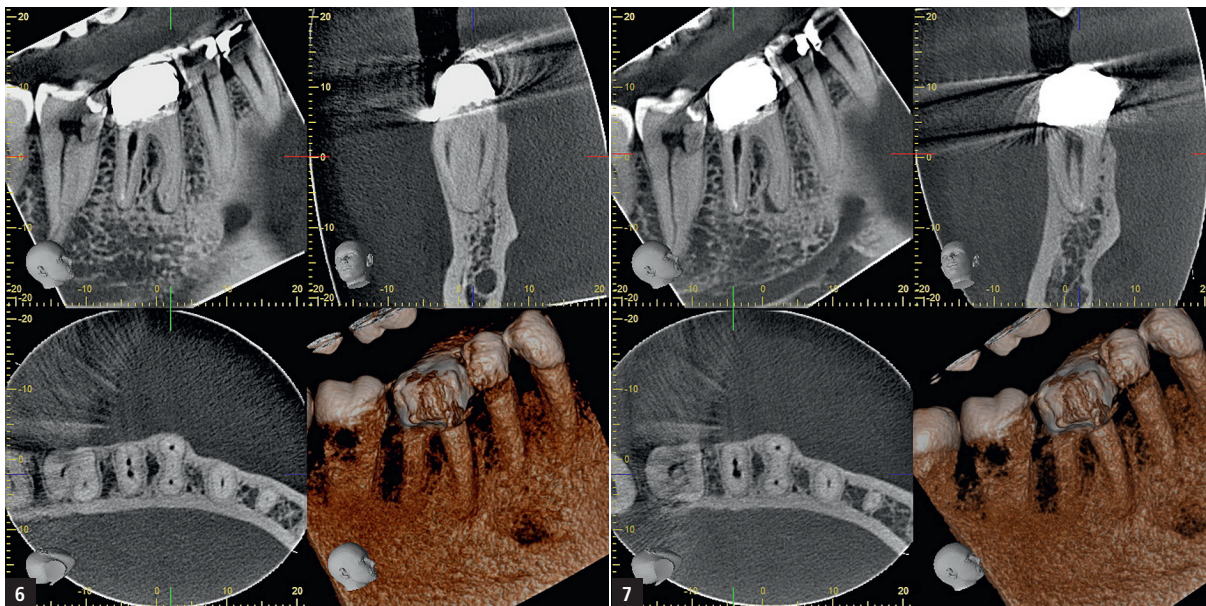
Abb. 2: Trepanation Zahn 46, Stift ist freigelegt. – **Abb. 3:** Entfernter Schraubstift. – **Abb. 4:** Zahn 46 nach Stiftentfernung. – **Abb. 5:** Freilegung der alten Wurzelfüllungen.

ja – sind durch metallische oder stark röntgenkontrastgebende Strukturen hervorgerufene Artefakte, die eine Beurteilung feinsten Details infolge von Strahlenaufhärtungen stark beeinträchtigen können. Dazu zählen insbesondere metallische oder keramische Stiftsysteme, aber auch Wurzelfüllmassen oder Calciumhydroxideinlagen. Im vorliegenden Fall wurde deshalb nach der Trepanation (Abb. 2) zunächst der Schraubstift aus der distalen Wurzel mithilfe von Ultraschallaufsätzen (VDW.ULTRA®, VDW) entfernt (Abb. 3 und 4). Nach der vollständigen Freilegung aller alten Wurzelfüllungen zeigte sich eine leicht asymmetrische Anordnung des Stiftkanals distal (Abb. 5) – ein Hinweis auf ein bislang nicht vollständig erfasstes distobukkal-kales Kanalsystem. Dann wurde die Guttapercha entfernt (ProTaper D1–D3, Dentsply Sirona) und eine initiale Kanalpräparation durchgeführt, um im Anschluss eine artefaktfreie 3D-Aufnahme erstellen zu können. Der Kofferdam wurde hierzu entfernt und der Zahn für die Aufnahme provisorisch verschlossen. Die Screenshots (Abb. 6 und 7) zeigen neben einer Osteolyse im Periapex der mesialen Wurzel sehr klar jeweils zwei separate Kanäle in der mesialen und distalen Wurzel sowie eindeutige Anzeichen eines akzesso-

rischen Kanals zwischen dem mesio-bukkalen und mesiolingualen Kanal, ein sogenannter middle mesial canal. In Anbetracht des Alters des Patienten stellt dies also einen recht seltenen Fall dar. Die beiden „Hauptkanäle“ liegen hier ziemlich weit entfernt voneinander, was ein Hinweis auf einen zusätzlichen Kanal sein kann, aber nicht muss.⁴ Mithilfe des DVT ließ sich die Arbeitslänge der Kanäle sowie die weitere Aufbereitung bereits vor Wiederanlegen des Kofferdams sehr genau festlegen. Es folgte eine medikamentöse Einlage (UltraCal™, Ultradent Products) sowie ein adhäsiver Verschluss des Zahns. Zwei Wochen später wurde nach Wiedereröffnung zunächst der Isthmus zwischen den mesialen Kanälen mit einem Hartmetallbohrer (EndoExplorer 1®, Komet) in die Tiefe präpariert, um den akzessorischen Kanal freizulegen. Nach Erschließung des Gleitpfades mit Kerr-Feilen ISO 06-015 wurde die Arbeitslänge röntgenologisch bestätigt (Abb. 8). Die rotierende Aufbereitung erfolgte unter ständiger endometrischer Überprüfung der Arbeitslänge (Root ZX, J. Morita Europe) mit NiTi-Feilen (HyFlex™ CM, COLTENE), je nach Kanal und Umfang der Infektion mit angepasster Aufbereitungsgeometrie: mesio-bukkal und mesiolingual bis 35.06, middle mesial bis 30.06, um der



Agil,
schnittfreudig
und hungrig.
Procodile.



Screenshots DVT Zahn 46 – Abb. 6: Der „middle mesial canal“ ist gut erkennbar. – Abb. 7: Die Konfluenz der distalen Kanäle ist gut erkennbar.

Wurzelnziehung Rechnung zu tragen. Distobukkal und distolingual aufgrund des stark infizierten Kanalwanddentins und eines Wurzelquerschnitts, der dies erlaubte, bis 60.04. Isthmen und Finnen wurden darüber hinaus mit Endosonore-Feilen ISO 20 unter Anwendung geringer Ultraschallintensität sonoabrasiv präpariert. Während der gesamten Aufbereitung wurde permanent mit erwärmtem NaOCl 6% (CanalPro™, COLTENE) gespült, die Aktivierung der Flüssigkeit geschah mittels Schall (EDDY®, VDW).

Nach erfolgter Abschlusspülung (EDTA 17%, nachfolgend NaOCl 6%) sowie Kanaltrocknung mit sterilen Papierspitzen und Alkohol wurde in der distalen Wurzel im apikalen Drittel in den Kanälen jeweils ein MTA-Plug (MTA Angelus®, Angelus) eingebracht (Abb. 9), da aufgrund des weiten Präparationsquerschnitts bei warm-verti-

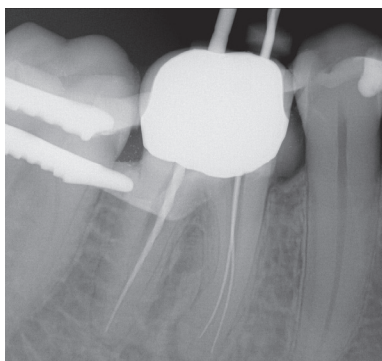


Abb. 8: Röntgenmessaufnahme.

kaler Wurzelfülltechnik eine Extrusion von Füllmaterial sehr leicht vorkommen kann. Die Röntgenkontrolle der MTA-Plugs und der nach Conefit in die mesialen Kanäle eingebrachten Masterpoints vor Durchführung der Wurzelfüllung ist obligat (Abb. 10), sie zeigt darüber hinaus einen separaten Verlauf der drei mesialen Kanäle. Dies stellt eine Rarität dar, in ca. 85 Prozent der Fälle konfluiert der mittlere Kanal mit dem bukkalen oder lingualen.⁴ Die Wurzelfüllung in warm-vertikaler Kompaktion (Abb. 11) erfolgte mittels AH plus® (Dentsply Sirona) und Guttapercha (Autofit Gutta-Percha™, Kerr). Nach röntgenologischer Überprüfung der Wurzelfüllung (Abb. 12) wurde der Zahn direkt noch unter dem Mikroskop adhäsiv mit Komposit (Rebilda DC, VOCO) und einem dualhärtenden Adhäsivsystem (Excite® DSC, Ivoclar Vivadent) verschlossen. Auf die Setzung eines Glasfaserstifts wurde aufgrund der konfluierenden Kanalquerschnitte in der distalen Wurzel bewusst verzichtet, das Einbringen des niedrigviskosen Komposits in die Aussparungen von fünf Kanaleingängen schafft ohnehin eine ausreichende Retention für das Aufbau- bzw. Verschlussmaterial.

Bei der Kontrolle nach sechs Monaten präsentierte sich der Zahn klinisch symptomfrei, jedoch war der Entzündungsprozess an der mesialen Wurzel-

spitze noch gut im Röntgenbild erkennbar (Abb. 13). Bei der Ein-Jahres-Kontrolle zeigte sich dann eine sehr gute Ausheilung der apikalen Läsion (Abb. 14).

Kritische Beurteilung und Fazit

Der Ablauf dieser Revision mit einer Vielzahl von Einzelschritten zeigt, dass auch komplizierte Behandlungen sicher und Erfolg versprechend durchzuführen, jedoch sehr zeitaufwendig und materialintensiv in der Umsetzung sind. Es bedarf einer sehr guten Planung und Strategie für eine reibungslose Abfolge. Wäre eine Durchführung der Behandlung auch ohne die 3D-Diagnostik möglich gewesen? Für einen sehr erfahrenen und routinierten Behandler vielleicht schon, insbesondere, wenn die anatomische Landkarte bzw. ein Isthmus Hinweise auf einen akzessorischen Kanal gibt.⁵

Doch auch Routiniers können Kanalstrukturen übersehen. Im vorliegenden Fall musste eine ca. 2 mm dicke Dentinschicht über dem akzessorischen Kanal hochtourig bis zu dessen Freilegung abgetragen werden, was in vergleichbaren Fällen auch häufig erforderlich ist.⁶ Ohne genaue Informationen zur Lage der anatomischen Strukturen fiel dem Behandler die zielgerichtete Präparation erheblich schwerer oder sie unterbliebe möglicherweise sogar

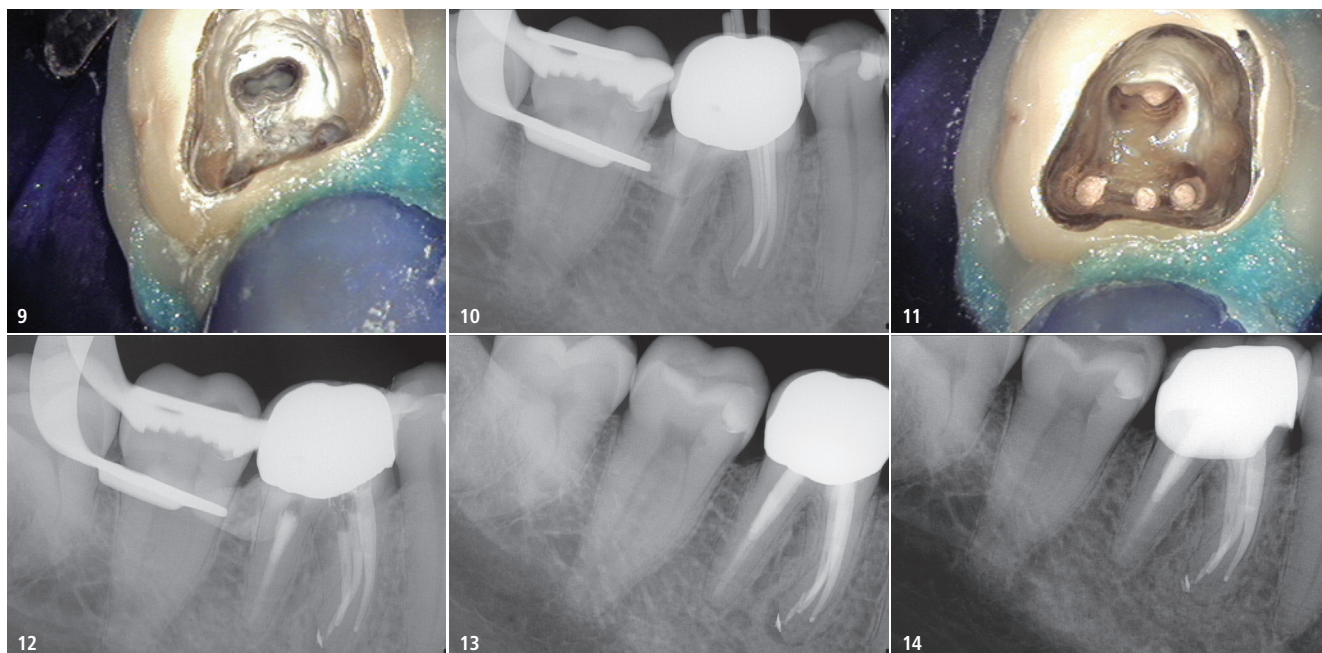


Abb. 9: MTA-Plugs in beiden distalen Kanälen. – **Abb. 10:** Röntgenkontrolle der MTA-Plugs und Masterpoints. – **Abb. 11:** Wurzelfüllung wird für adhäsiven Verschluss vorbereitet. – **Abb. 12:** Röntgenkontrolle der Wurzelfüllung. – **Abb. 13:** Röntgenkontrolle von Zahn 46 sechs Monate postoperativ. – **Abb. 14:** Röntgenkontrolle ein Jahr postoperativ mit Ausheilung der Läsion.

aufgrund des Bestrebens, nicht unnötig Zahnhartsubstanz zu opfern, was ein erneutes Scheitern einer ansonsten lege artis durchgeführten Behandlung provozieren könnte. Es ist immer ein Vorteil, mit einer guten Kenntnis der anatomischen Besonderheiten eines Zahns ausgerüstet in eine Behandlung zu gehen, je komplizierter und seltener der Fall, desto größer der Vorteil. In nicht wenigen Fällen dürfte die dreidimensionale anatomische Detailkenntnis sogar der Schlüssel zum Gesamterfolg sein, da so die Voraussetzungen für eine

zahnangepasste Präparation einerseits und zielgerichtetes mechanisches und chemisches Aufbereiten andererseits bestmöglich vorliegen. Es bedarf allerdings eines Operationsmikroskops, um die gewonnenen Erkenntnisse im Anschluss dann auch praktisch umsetzen zu können. Insgesamt ist dies ein klares Plädoyer für eine DVT-gestützte Behandlungsplanung, das Vorliegen einer rechtfertigenden Indikation vorausgesetzt. Das ist bei hinreichend komplexen Anatomien nach Dafürhalten des Autors in sehr vielen Fällen gegeben.

Kontakt



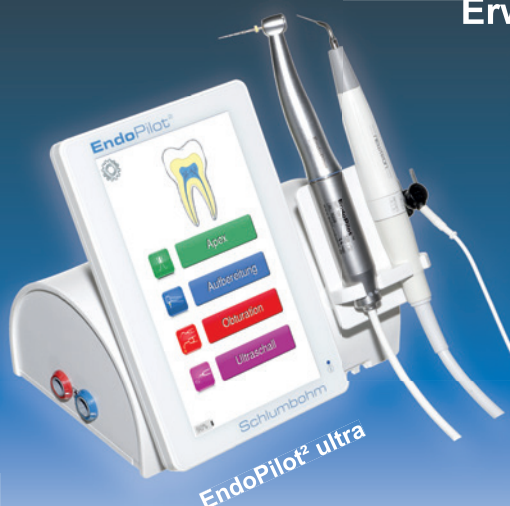Dr. Bernard Bengs

Spezialist für Endodontologie der DGET
Praxis für Endodontie Berlin-Mitte
Voxstraße 1, 10785 Berlin
dr.bengs@gmx.de
www.endodontie-berlin-mitte.de

ANZEIGE

EndoPilot²

Erweiterbar - Kompakt - Sicher



EndoPilot² ultra



Apex



EndoMotor



DownPack



UltraSchall



BackFill



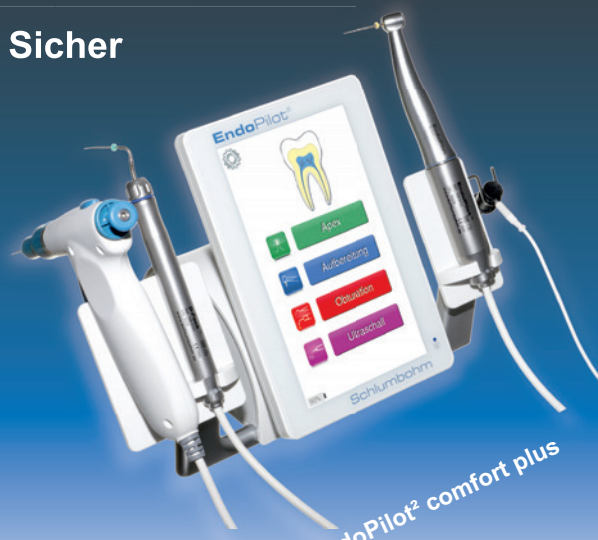Pumpe



Akku



Wireless



EndoPilot² comfort plus